

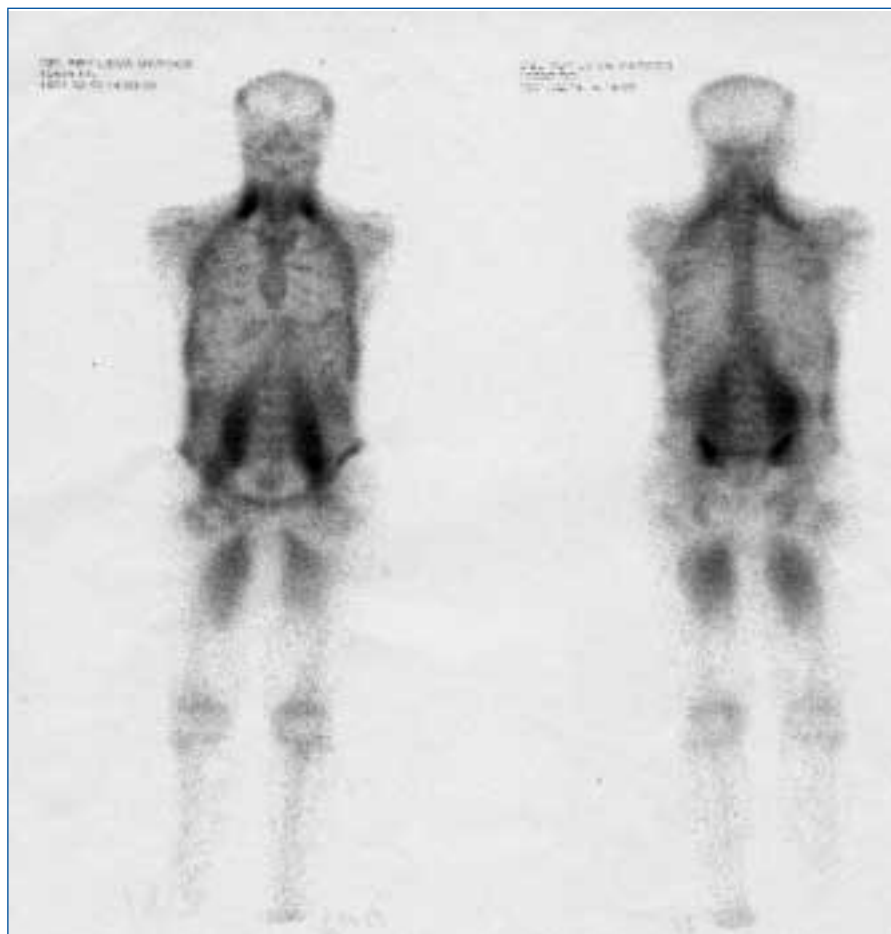Figura 1. Gammagrafía con distribución anormal del radiotrazador que muestra intenso depósito en grupos musculares abdominales, y extremidades compatible con rabdomiólisis.

progresivo de creatinina a 5,3 mg/dl, oliguria y cuadro de insuficiencia cardíaca y se inicia hemodiálisis. Preciso un total de 6 sesiones de hemodiálisis. Al noveno día comienza a recuperar diuresis. Es dado de alta poliúrico y con creatinina en descenso.

Se descartaron las causas postraumáticas, isquémicas, tóxicas, infecciosas, endocrinológicas e inmunológicas. Se realizó BIOPSIA MUSCULAR (Deltoides) con el resultado inmunohistoquímico de déficit de Carnitin-Palmitoil Transferasa tipo 2 (CPT). Se realizó estudio familiar resultando afectada una hermana.

Las miopatías metabólicas representan un pequeño porcentaje dentro de las causas de rabdomiólisis. Sin embargo son una causa prevenible de fracaso renal agudo que tiende a ser infradiagnosticada. El déficit de CPT es la miopatía metabólica más frecuente^{1,2}. Los lípidos constituyen una importante fuente de energía para los músculos en reposo y en el ejercicio submáximo. El déficit de CPT conlleva a que los ácidos grasos no

entren en la mitocondria para la oxidación y no se obtenga energía produciéndose destrucción muscular o rabdomiólisis. Debemos sospechar esta enfermedad en casos de mioglobulinuria recurrente sin desencadenante claro dado que es la causa más frecuente³.

Se presenta como episodios recurrentes de debilidad muscular, mialgias, rabdomiólisis, mioglobulinuria o fracaso renal agudo^{4,5}. Como desencadenantes se encuentran los cuadros virales, el ejercicio, el ayuno prolongado o la fiebre. En los dos tercios de los casos se presentan en la primera o segunda década de la vida.

El tratamiento será evitar los factores desencadenantes de rabdomiólisis, evitar el ayuno prolongado, mantener una dieta rica en hidratos de carbono, baja en grasas, comidas frecuentes y aporte extra de carbohidratos tras ejercicio.

El fracaso renal agudo es debido al depósito intratubular de mioglobina en su prevención es fundamental la reposición precoz de volumen⁶, la alcalinización⁷ de la orina con monitorización de calcio y

potasio. El uso de manitol ha sido cuestionado en el fracaso renal agudo, pero en la rabdomiólisis parece reducir el edema intersticial, ser captador radicales libres, siendo objetivado su efecto beneficioso en los casos con CPK mayor de 30.000 U/L⁸.

1. Tonin, P, Lewis, P, Servidei, S, Di Mauro, S. Metabolic causes of mioglobulinuria. *Ann Neurol* 27: 181, 1990.
2. Pérez AJ, Rodríguez Goyanes G. Rabdomiólisis por déficit de carnitina palmitoil transferasa. Profilaxis del fracaso renal agudo. *Nefrología XX* 1: 85-86, 2000.
3. Faigel HC. Carnitine palmitoiltransferase deficiency in a collage athlete: a case report and literatura report. *J Am Coll Health* 44: 51-4, 1995.
4. Mongini T, Doriguzzi G, Palmuci I, Chiado-Piat I. Myoglobulinuria and carnitine palmitoil transferase deficiency in father and son. *J Neurol* 238: 323-4, 1991.
5. Dreval D, Bernstein D, Zakut H. Carnitine palmitoil tranferase deficiency in pregnancy, a case report. *Am J Obstet Gynecol* 170: 5: 1390-1391, 1994.
6. Better OS, Stein JH. Early management of shock and prophylaxis of acute renal failure in traumatic rhabdomyolysis. *NEJM* 322: 825-829, 1990.
7. Zager RA. Rhabdomyolysis and myoglobulinuric acute renal failure. *Kidney Int* 49: 314-318, 1996.
8. Rhabdomyolysis and myoglobulinuric renal failure in trauma and surgical patients: a review. *J Am Coll Surg* 186: 693-716, 1998.

Y. Hernández Hernández, C. Bernis, A. Pérez de José y J. A. Sánchez Tomero

Servicio de Nefrología. Hospital de La Princesa. Madrid.

Correspondencia: Carmen Bernis. cbernis@senefro.org. Hospital Universitario de La Princesa. Diego León, 62. 28002 Madrid.

Glomerulonefritis aguda post-estreptocócica en paciente añoso

Nefrología 2008; 28 (1) 113-114

Sr. Director: La glomerulonefritis post-estreptocócica GNAPE es el prototipo de glomerulonefritis aguda, está precedida de una infección por estreptococo b-hemolítico del grupo A^{1,8}. El pronóstico es benigno en niños, pero empeora con la edad² y en las formas clínicas que cursan con fracaso renal agudo⁵. Aproximadamente un 95% de los pacientes recupera la función renal en 3-4 semanas, siendo menos predecible en ancianos^{1,4,5}. El fracaso renal irreversible ocurre en menos

del 1% de los niños y un porcentaje algo mayor en los adultos^{6,7,9}. El tratamiento se basa en hipotensores, diuréticos y antibióticos, pero puede precisarse hemodiálisis^{1,3,8}. La inmunosupresión está indicada en la glomerulonefritis con «semilunas»⁵. El tratamiento esteroideo parece tener resultados favorables en adultos con GNAPE y síndrome nefrótico³.

Varón de 78 años que ingresa por insuficiencia cardíaca de 48 horas de evolución y oligoanuria con deterioro de la función renal en la última semana. En la analítica destaca Crp 4,2 mg/dl (previa 1,4 mg/dl) microhematuria y proteinuria 500 mg/dl. Dos semanas antes había presentado faringoamigdalitis aguda y gota, indicándosele tratamiento con AINES y colchicina. Tenía antecedentes de hipertensión arterial, cardiopatía isquémica e hiperplasia de próstata. Afebril y eupneico, con buen estado general, e hipertenso, presentaba crepitantes pulmonares bibasales y edemas con fóvea en miembros inferiores. En las pruebas complementarias resalta el deterioro del filtrado glomerular, hiperuricemia, hipoalbuminemia, anemia y leucocitosis leve, VSG, Factor reumatoide y ASLO elevados, y C3 disminuido, resto de estudio inmunológico normal, lípidos y proteinograma sérico normal. Proteinuria selectiva. Bence-Jones: negativa. Urocultivo: negativo. Ecografía Abdominal: Riñones de aspecto y configuración normal. Ecocardiograma: normal. Rx. Tórax: signos de redistribución. Exudado Faringoamigdalal: Estreptococo Beta-hemolítico.

Iniciamos tratamiento con furosemida e hipotensores consiguiendo balances negativos, suspendimos IECAS y AINES. El paciente presentó mejoría clínica con control adecuado de TA, manteniéndose igual la función renal. Al recibir los resultados del estudio inmunológico y por sospecha de GNAPE comenzamos tratamiento con Amoxicilina-Clavulánico por vía oral durante 2 semanas, evidenciándose empeoramiento de la función renal, por lo que se realiza biopsia renal tras 20 días de ingreso.

Biopsia Renal: Glomerulonefritis proliferativa difusa mesangial y endocapilar (11% de esclerosis glomerular, 22% de semilunas epiteliales, aumento difuso de la celularidad mesangial y endotelial, infiltrado inflamatorio crónico en el intersticio. Inmunofluorescencia: depósitos granulares en las membranas basales y mesangio de C3, IgG e IgA, C4, C1q.) (fig. 1).

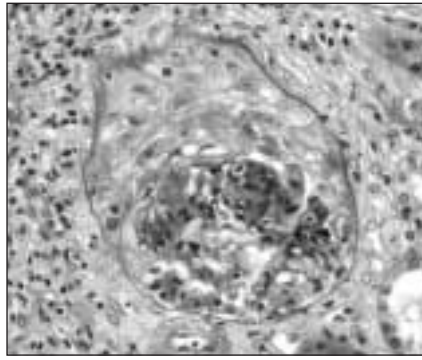


Figura 1. Hiper celularidad extracapilar extensa (semiluna epitelial) y proliferación mesangial glomerular. PAS 40x aprox.

Se inició Prednisona a dosis de 1 mg/kg/día, y recibió Penicilina G sódica intravenosa durante catorce días, precisando hemodiálisis. Al alta había perdido 6 kg de peso, el frotis faríngeo era negativo, el complemento C3 había aumentado y la función renal había mejorado (Creat 3,1 mg/dl). Recibió esteroides durante 17 meses, consiguiéndose buen control de la presión arterial con 4 fármacos. El complemento sérico tras dos meses, y el ASLO tras 6 meses eran normales. Actualmente se encuentra normotenso, con buen estado general y función renal estable (Crp 1,8 mg/dl).

Existen pocos casos publicados sobre GNAPE en ancianos, quizá debido a la baja incidencia en este grupo de edad, por lo cual no hay un consenso sobre la evolución en este grupo de pacientes, aunque se acepta la indicación de biopsia renal temprana ya que el cuadro clínico puede confundirse con otras patologías, y a que presenta peor evolución. Esta justificado iniciar un tratamiento inmunosupresor con prednisona u otros agentes, cuya elección y duración del tratamiento debe individualizarse según el criterio del facultativo.

1. Rodríguez-Iturbe, B. Glomerulonefritis endocapilar aguda. En: Hernando L, Aljama P, Arias M (Ed): Nefrología Clínica 2.ª Edición. Editorial Médica Panamericana. pp. 308-314, Madrid-España, 2004.
2. Lavjay Butani. Prolonged hypocomplementaemia after post-streptococcal glomerulonephritis. *Nephrol Dial Transplant* 16: 869, 2001.
3. Raff A, Hebert T, Pullman J, Coco M. Crescentic post-streptococcal glomerulonephritis with nephritic syndrome in the adult: is aggressive therapy warranted? *Clin Nephrol* May; 63 (5): 375-80, 2005.
4. Hsu YH, Yang AH, Chen TW, Huang TP. Focal segmental glomerulosclerosis after

poststreptococcal glomerulonephritis in the elderly: a case report. *Zhonghua Yi Xue Za Zhi (Taipei)* May; 61 (5): 301-5, 1998.

5. Vijayakumar M. Acute and crescentic glomerulonephritis. *Indian J Pediatr* Dec; 69 (12): 1071-5, 2002.
6. Baldwin DS. Poststreptococcal glomerulonephritis. *Am J Med* 1077; 62: 1
7. Pinto SW, Sesso R, Vasoncelos E y cols. Follow-up of patients with epidemic poststreptococcal glomerulonephritis. *Am J Kidney Dis* 38: 249, 2001.
8. Couser WG. Glomerulonephritis. *The Lancet* May (9163): 509-515, 1999.
9. Melby PC, Musick WD, Luger AM, Khanna R. Poststreptococcal glomerulonephritis in the elderly. Report of a case and review of the literature. *Am J Nephrol* 7 (3): 235-40, 1987.

R. Pérez Morales, J. Pérez Martínez, F. Llamas Fuentes y E. Andrés Mompean

Servicio de Nefrología. Complejo Hospitalario Universitario de Albacete.

Correspondencia: Rosa Pérez Morales rosa5ve@hotmail.com. Hospital de Albacete. Calle Hermanos Falcó. 02002 Albacete.

Hemoperitoneo y endocarditis

Nefrología 2008; 28 (1) 114-115

Resumen

La incidencia de hemoperitoneo en diálisis varía del 6% hasta el 57% en mujeres premenopáusicas. El sangrado peritoneal puede ser el resultado de un proceso relacionado con la diálisis o no estar relacionado con la enfermedad renal. La endocarditis de Libman-Sacks se describió por primera vez en 1924, se caracteriza por lesiones de tipo verrugoso implantadas en las superficies valvulares y está íntimamente ligada a la presencia de anticuerpos antifosfolípido. Enviamos el caso de una paciente en programa de diálisis peritoneal que presentó una endocarditis de Libman-Sacks, y cursó con hemoperitoneo.

Palabras clave: Síndrome antifosfolípido. Endocarditis. Diálisis peritoneal. Hemoperitoneo.

Summary

The incidence of hemoperitoneum varies from 6% to 57% in premenopausal women. Bloody peritoneal dialysate may be the result of the peritoneal dialysis procedure or may be due to factors unre-