Nefrologia xx (2025) 501341

Sociedad Española de Nefrología

nefrologia
Revista de la Sociedad Española de Nefrología
journal homepage: www.revistanefrologia.com

Carta al Director

Afectación renal en el síndrome de Sjögren: más allá de la nefritis tubulointersticial

Renal involvement in primary Sjögren's syndrome: Beyond tubulointerstitial nephritis

Sr. Director,

El síndrome de Sjögren (SS) es un trastorno autoinmune caracterizado por la infiltración linfocitaria de las glándulas exocrinas. Aproximadamente la mitad presentarán síntomas sistémicos y en torno a un 5% desarrollarán un linfoma[1,2].

La afectación renal es una complicación sistémica que se produce en un 5-14% de los casos, siendo la nefritis tubulointersticial crónica la nefropatía asociada al SS más prevalente. La afectación glomerular es infrecuente pero potencialmente grave y se relaciona con vasculitis crioglobulinémica en más de la mitad de los casos[3,4].

Sin embargo, el diagnóstico diferencial de las manifestaciones renales en el SS es amplio, teniendo en cuenta la posible asociación con otras enfermedades inmunomediadas o trastornos linfoproliferativos[3]. Presentamos el caso de una paciente con SS y sospecha inicial de nefritis tubulointersticial crónica que requirió un abordaje multidisciplinar para llegar al diagnóstico.

Se trataba de una mujer de 62 años con antecedente de SS con afectación sistémica (neumonía intersticial linfoide, vasculitis leucocitoclástica y trombocitopenia inmune) que ingresó en el hospital por dolor abdominal, vómitos y diarrea de 2 meses de evolución.

En la exploración física destacaba ascitis y edema en miembros inferiores con púrpura no palpable. En la analítica se objetivó deterioro agudo de la función renal, elevación del factor reumatoide (62,6 UI/mL), hipoalbuminemia e hipocomplementemia (C3 26,8 mg/dL, C4 1,7 mg/dL), presentando un cociente proteínas/creatinina en orina elevado (1.071 mg/g).

La tomografía computarizada mostraba hepatomegalia, esplenomegalia y adenopatías toracoabdominales sin captaciones patológicas en la tomografía por emisión de positrones. Las endoscopias digestivas con biopsias de estómago, íleon y colon no mostraron alteraciones.

Al cuarto día de ingreso desarrolló anemia y trombocitopenia graves (4.000 plaquetas/μL), sin evidencia de hemólisis ni de microangiopatía trombótica, recibiendo pulsos de metilprednisolona y romiplostim subcutáneo. A las 2 semanas asoció empeoramiento de la función renal con aumento de proteinuria y sobrecarga de volumen refractaria a diuréticos, precisando terapia renal sustitutiva.

Dada la evolución clínica se sospechó una enfermedad glomerular, planteando el diagnóstico diferencial entre vasculitis crioglobulinémica y gammapatía monoclonal. De forma multidisciplinar con Hematología y Nefrología se inició plasmaféresis e inmunoglobulinas intravenosas. La respuesta fue subóptima, por lo que se administró una dosis de rituximab.

Se completó el estudio solicitando β2-microglobulina (13,2 mg/L), actividad del ADAMTS13 (> 10%), anticuerpos antifosfolípidos (negativos) y crioglobulinas en suero (repetidamente negativas). La electroforesis e inmunofijación sérica y urinaria detectaron un pico monoclonal IgG lambda en suero y de caderas ligeras kappa en orina, con un cociente kappa/lambda patológico (−8,59). El frotis de sangre periférica fue normal y en la biopsia de médula ósea se identificaron un 8% de células plasmáticas (CD138/kappa).

Tras la resolución de la trombocitopenia se realizó una biopsia renal que evidenció una glomerulonefritis membranoproliferativa con pseudotrombos focales y restricción de cadenas ligeras kappa (IgM/C3/kappa) (fig. 1). Ante estos hallazgos se estableció el diagnóstico de gammapatía monoclonal de significado renal (GMSR), sin poder descartar una vasculitis crioglobulinémica asociada.

La función renal y la proteinuria mejoraron progresivamente, por lo que recibió el alta, permaneciendo estable en el seguimiento ambulatorio.

La afectación renal en el SS se produce por 2 mecanismos inmunopatológicos: la infiltración del epitelio tubular por linfocitos activados y la glomerulopatía mediada por inmunocomplejos. La primera suele producir nefritis tubulointersticial crónica y la segunda glomerulonefritis membranoproliferativa secundaria a vasculitis crioglobulinémica[1,3].

Sin embargo, en el SS pueden aparecer manifestaciones renales secundarias a otros trastornos inmunomediados o como consecuencia de complicaciones hematológicas derivadas de la activación crónica de linfocitos B[3,5] (fig. 2).

Se estima que un 20% de los pacientes con SS tienen gammapatía monoclonal de significado incierto (GMSI), la cual se asocia con una mayor prevalencia de hipergammaglobulinemia, crioglobulinemia y neoplasias hematológicas. La coexistencia de SS y GMSI presenta un peor pronóstico, por lo que se recomienda la realización periódica de inmunoelectroforesis sérica en aquellos con SS[6].

En los últimos años se han descrito casos de GMSR asociada al SS, principalmente en forma de infiltrado monotípico de células plasmáticas en el intersticio renal[7]. En una serie de casos de glomerulonefritis crioglobulinémica mixta publicada recientemente, se vio que los 4 pacientes incluidos tenían una GMSI, con paraproteína IgM-kappa. Curiosamente, 3 de los 4 estaban diagnosticados de SS[8].

La presentación simultánea de SS, glomerulonefritis membranoproliferativa y GMSI es un escenario complejo. El caso de nuestra paciente es compatible analítica e histológicamente con una GMSR. Sin embargo, la afectación sistémica y multiorgánica se explica mejor por una vasculitis crioglobulinémica incompleta, al presentar manifestaciones clínicas y patológicas típicas en ausencia de crioglobulinas detectables en suero[9,10]. En ambas entidades se emplean corticoides y anti-CD20, lo que explicaría la mejoría de nuestra paciente tras el inicio de rituximab.

En conclusión, es posible que la GMSR esté infradiagnosticada y represente una manifestación más del espectro linfoproliferativo del

https://doi.org/10.1016/j.nefro.2025.501341
0211-6995/© 2025 Sociedad Española de Nefrología. Publicado por Elsevier España, S.L.U. Este es un artículo Open Access bajo la licencia CC BY-NC-ND (http://creativecommons.org/licenses/by-nc-nd/4.0/).

Cómo citar este artículo: Ó. Porto Fuentes, J. González Cepeda, C. Vega Cabrera, et al., Afectación renal en el síndrome de Sjögren: más allá de la nefritis tubulointersticial, Nefrologia, https://doi.org/10.1016/j.nefro.2025.501341

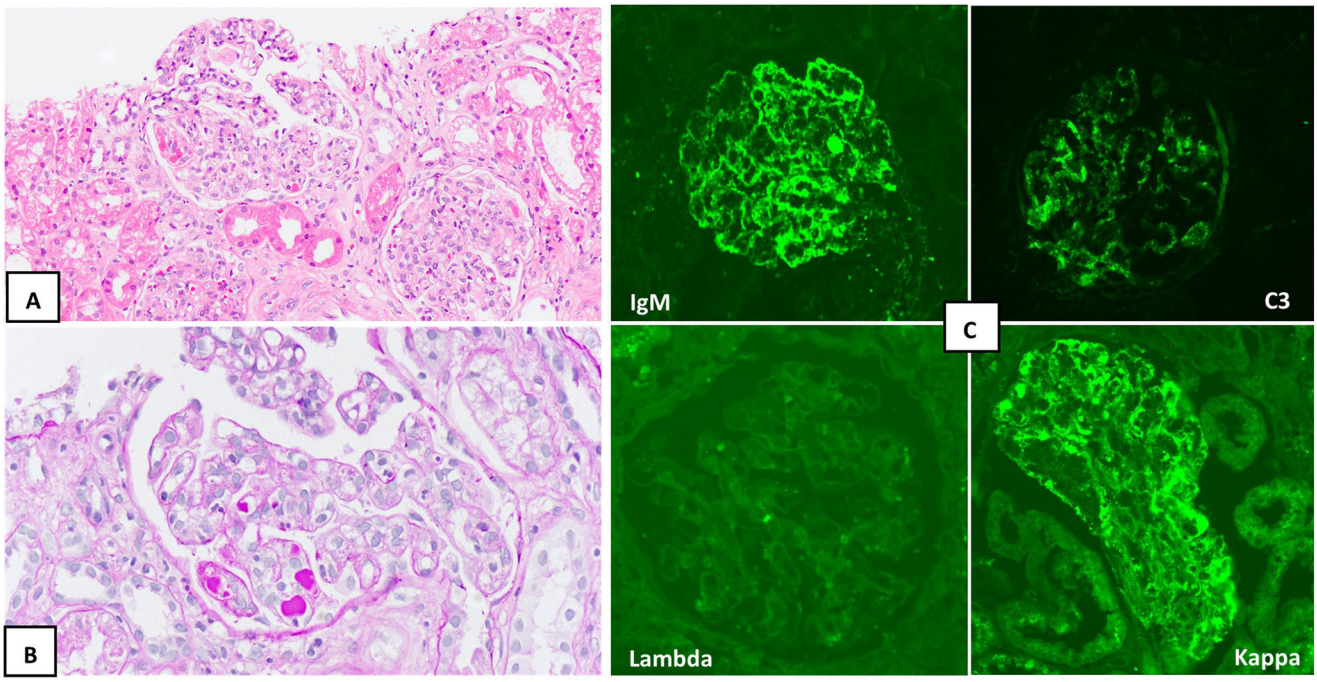

Fig. 1. Biopsia renal. A) Se identifican 2 glomérulos con aumento de celularidad mesangial (hematoxilina-eosina, ×20). B) Se reconocen pseudotrombos focales e imágenes de doble contorno (PAS, ×20). C) Inmunofluorescencia directa, en donde se objetiva positividad frente a IgM (arriba a la izquierda) y C3 (arriba a la derecha), con predominio kappa (abajo a la derecha) frente a lambda (abajo a la izquierda).

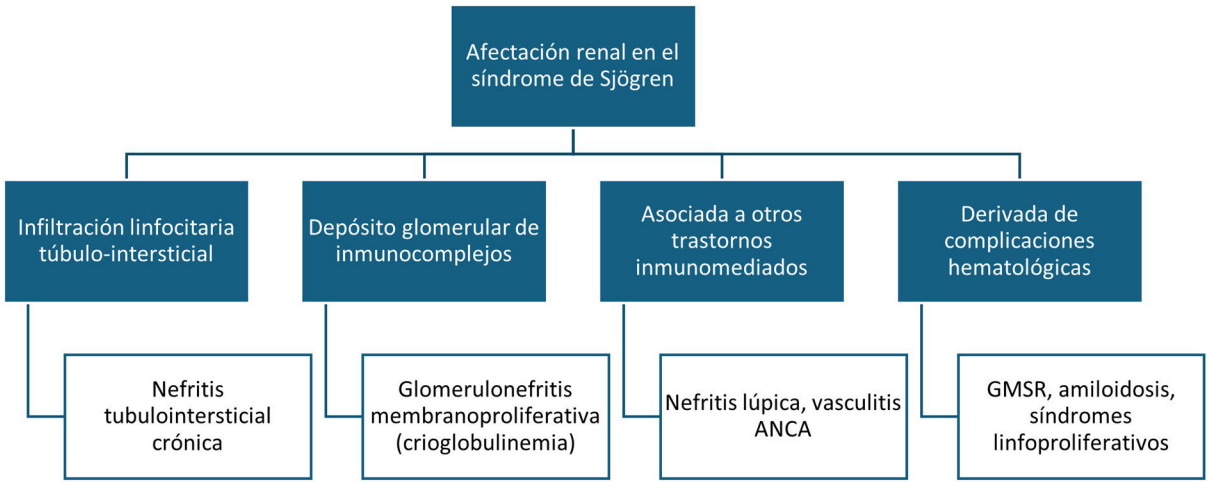

Fig. 2. Afectación renal en el síndrome de Sjögren (SS). Clásicamente se distinguen 2 tipos de manifestaciones renales en el SS: la nefritis tubulointersticial y la glomerulopatía por depósito de inmunocomplejos. Sin embargo, la afectación renal del SS también incluye las nefritis secundarias a otras enfermedades inmunomediadas asociadas (como el lupus eritematoso sistémico) o las complicaciones renales derivadas de trastornos linfoproliferativos (como la gammapatía monoclonal de significado renal [GMSR] o el linfoma renal). ANCA: anticuerpos anticitoplasma de neutrófilos.

SS. Ante un paciente con GMSI y SS con afectación renal se debe sospechar la posibilidad de una GMSR, ya que el inicio precoz del tratamiento podría mejorar el pronóstico.

Financiación

Este artículo no tiene fuentes de financiación.

Conflicto de intereses

Los autores declaran no tener conflictos de intereses.

Bibliografía

1. Brito-Zerón P, Baldini C, Bootsma H, Bowman SJ, Jonsson R, Mariette X, et al. Sjögren syndrome. Nat Rev Dis Primers. 2016;2:16047, http://dx.doi.org/10.1038/nrdp.2016.47
2. Brito-Zerón P, Retamozo S, Ramos-Casals M. Sjögren syndrome. Med Clin (Barc). 2023;160:163–71, http://dx.doi.org/10.1016/j.medcli.2022.10.007
3. François H, Mariette X. Renal involvement in primary Sjögren syndrome. Nat Rev Nephrol. 2016;12:82–93, http://dx.doi.org/10.1038/nrneph.2015.174
4. Ramponi G, Folci M, Badalamenti S, Angelini C, Brunetta E. Biomarkers and diagnostic testing for renal disease in Sjogren's syndrome. Front Immunol. 2020;11:562101, http://dx.doi.org/10.3389/fimmu.2020.562101
5. Aiyegbusi O, McGregor L, McGeoch L, Kipgen D, Geddes CC, Stevens KI. Renal disease in primary Sjögren's syndrome. Rheumatol Ther. 2021;8:63–80, http://dx.doi.org/10.1007/s40744-020-00264-x

6. Brito-Zerón P, Retamozo S, Gandía M, Akasbi M, Pérez-de-Lis M, Diaz-Lagares C, et al. Monoclonal gammopathy related to Sjögren syndrome: A key marker of disease prognosis and outcomes. J Autoimmun. 2012;39:43–8, http://dx.doi.org/10.1016/j.jaut.2012.01.010
7. Saglam A, Balaban S, Yıldırım T, Erdem Y, Uner A, Büyükaşık Y. Monoclonal gammopathy of renal significance presenting as monotypic plasma cell interstitial nephritis in two patients with Sjögren's syndrome. Virchows Arch. 2018;472:865–9, http://dx.doi.org/10.1007/s00428-017-2270-4
8. Flavell AL, Fullinfaw RO, Smith ER, Holt SG, Finlay MJ, Barbour TD. Noninfectious mixed cryoglobulinaemic glomerulonephritis and monoclonal gammopathy of undetermined significance: A coincidental association? BMC Nephrol. 2020;21:293, http://dx.doi.org/10.1186/s12882-020-01941-3
9. Roccatello D, Saadoun D, Ramos-Casals M, Tzioufas AG, Fervenza FC, Cacoub P, et al. Cryoglobulinaemia. Nat Rev Dis Primers. 2018;4:11, http://dx.doi.org/10.1038/s41572-018-0009-4
10. Ramos-Casals M, Stone JH, Cid MC, Bosch X. The cryoglobulinaemias. Lancet. 2012;379:348–60, http://dx.doi.org/10.1016/S0140-6736(11)60242-0

Óscar Porto Fuentes [a,*], Javier González Cepeda[b], Cristina Vega Cabrera[c], José Manuel Martín de Bustamante[d], Ángel Robles Marhuenda[b], Jorge Álvarez Troncoso[b], Elena Martínez Robles[b], Ana Noblejas Mozo[b], Juan José Ríos Blanco[b], Eugenia García Fernández[e] y Clara Itzíar Soto Abánades[b]

[a] *Servicio de Medicina Interna, Complejo Hospitalario Universitario de A Coruña, A Coruña, España*
[b] *Unidad de Enfermedades Autoinmunes, Servicio de Medicina Interna, Complejo Universitario La Paz, Madrid, España*
[c] *Servicio de Nefrología, Complejo Universitario La Paz, Madrid, España*
[d] *Servicio de Hematología, Complejo Universitario La Paz, Madrid, España*
[e] *Servicio de Anatomía Patológica, Complejo Universitario La Paz, Madrid, España*

* Autor para correspondencia.
Correo electrónico: portofuentes@hotmail.com (Ó. Porto Fuentes).