



Revista de la Sociedad Española de Nefrología

journal homepage: www.revistanefrologia.com



Caso clínico

Síndrome de HELIX en la infancia. Una claudinopatía con fenotipo de tubulopatía pierde sal con hipermagnesemia

HELIX syndrome in childhood. A claudinopathy with a salt-wasting tubulopathy phenotype with hypermagnesemia

Susana Enrique Madrid* y Jesús Lucas García

Hospital General Universitario de Castellón, Castellón de la Plana, España

INFORMACIÓN DEL ARTÍCULO

Palabras clave:

Tubulopatía pierde sal
Hipermagnesemia
Xerostomía
Claudina-10b
HELIX

Keywords:

Salt-wasting tubulopathy
Hypermagnesemia
Xerostomia
Claudin-10b
HELIX

RESUMEN

La rama gruesa ascendente del asa de Henle (TAL) reabsorbe aproximadamente el 30% de NaCl filtrado mediante 2 mecanismos: reabsorción transepitelial y paracelular. Esta última se efectúa a través de un tipo de proteínas de las uniones estrechas conocidas como claudinas. La mutación en el gen que codifica la claudina 10 ocasiona un raro trastorno tubular, pierde sal, con alcalosis metabólica hipopotasémica, pero que a diferencia del síndrome de Bartter y enfermedad de Gitelman, suele cursar con hipermagnesemia y con manifestaciones extrarrenales como xerostomía, alacrimia e hipohidrosis con ictiosis conocido con el acrónimo de síndrome de HELIX.

ABSTRACT

The thick ascending limb of the loop of Henle (TAL) reabsorbs approximately 30% of filtered NaCl through two mechanisms: transepithelial and paracellular reabsorption. The latter is carried out through a class of tight junction proteins known as claudins. A mutation in the gene encoding claudin-10 causes a rare salt-wasting tubular disorder with hypokalemic metabolic alkalosis. However, unlike Bartter syndrome and Gitelman disease, it usually presents with hypermagnesemia and extrarenal manifestations such as xerostomia, alacrima, and hypohidrosis with ichthyosis, known by the acronym HELIX syndrome.

Introducción

La rama gruesa ascendente del asa de Henle (TAL) juega un papel fundamental en la fisiología del riñón humano participando en la reabsorción de sodio, en los mecanismos de concentración de la orina, en la homeostasis del calcio, magnesio, bicarbonato y amonio, y en la síntesis de uromodulina regulando la composición de proteínas urinarias¹.

La TAL reabsorbe aproximadamente el 30% del NaCl filtrado mediante 2 mecanismos, reabsorción transepitelial y paracelular. La reabsorción transepitelial depende de la acción conjunta de 2 proteínas apicales (cotransportador NKCC2 ($\text{Na}^+ - \text{K}^+ - 2\text{Cl}^-$) y canal de potasio $\text{K}_{\text{ir}}2.1$) y de 4 proteínas basolaterales (Na-K-ATPasa, canales de cloro ClC-Ka y ClC-Kb , y su subunidad bartina)^{2,3}. La vía

paracelular, responsable de la reabsorción de casi el 50% del sodio, es promovida por un potencial transepitelial luz positiva y regulada por un tipo de claudina, la claudina-10b^{1,4}. Las claudinas son una familia de proteínas transmembrana integrales que forman parte de las uniones estrechas de las células epiteliales y endoteliales, y desempeñan un papel crucial en el control del transporte paracelular de iones, agua y otras moléculas pequeñas. En el riñón, cada segmento tubular expresa un conjunto específico de claudinas que confieren propiedades únicas en cuanto a permeabilidad y selectividad de la vía paracelular además de contribuir a mantener la polaridad celular⁴.

Las claudinopatías son trastornos hereditarios causados por mutaciones en los genes que codifican las claudinas, dando lugar a enfermedades conocidas como el síndrome de hipomagnesemia familiar con hipercalciuria y nefrocalcinosis (claudinas 16 y 19)⁵, sordera neurosensorial autosómica recesiva no sindrómica (claudina 14)⁶, así como ictiosis-colangitis esclerosante neonatal (claudina 1)⁷.

* Autor para correspondencia.

Correo electrónico: susanaenrique618@gmail.com (S. Enrique Madrid).

<https://doi.org/10.1016/j.nefro.2025.501362>

Recibido el 11 de abril de 2025; Aceptado el 25 de mayo de 2025

On-line el xxx

0211-6995/© 2025 Sociedad Española de Nefrología. Publicado por Elsevier España, S.L.U. Este es un artículo Open Access bajo la licencia CC BY-NC-ND (<http://creativecommons.org/licenses/by-nc-nd/4.0/>).

Determinados polimorfismos en el gen que codifica la claudina 14, mediante su interacción con la claudina 16, se han asociado al desarrollo de hipercalciuria y cálculos renales⁸.

La mayoría de los trastornos tubulares pierde sal con activación del eje renina-aldosterona que afectan a la rama gruesa ascendente del asa del Henle y al túbulo contorneado distal (DCT), tales como el síndrome de Bartter y enfermedad de Gitelman, respectivamente, cursan con alcalosis metabólica hipopotasémica e hipomagnesemia. A continuación, se describe el caso de un paciente con un fenotipo de tubulopatía pierde sal, pero con el hallazgo característico de niveles elevados de magnesio en plasma.

Reporte de un caso

Varón de 2 años de edad, origen Colombia, remitido a la consulta de nefrología infantil, por hallazgo accidental confirmado de una creatinina elevada (Cr: 0,47 mg/dl) detectada en el contexto de un estudio de retraso del desarrollo psicomotor. No consanguinidad referida. No antecedentes familiares contributorios salvo un abuelo materno fallecido por enfermedad renal crónica de etiología no filiada. Entre los antecedentes personales destaca una hidrocefalia benigna externa diagnosticada por resonancia magnética cerebral y una xerosis cutánea con ligera ictiosis descamativa, anhidrosis y disminución de la producción de saliva controlada por dermatología, sin desgaste del esmalte dental ni inflamación gingival. No presenta retraso pondero-estatural (peso: 11,5 kg [Zscore -0,48]; talla: 87 cm [Zscore -0,26]).

Desde el punto de vista clínico, el paciente describe un cuadro de poliuria-polidipsia sin referir otras anomalías clínicas. No consumo de fármacos nefrotóxicos. Ausencia de hematuria macroscópica. Sin antecedentes de infección del tracto urinario.

Hallazgos de laboratorio: Función renal: urea 45 mg/dl, creatinina 0,47 mg/dl, FG (Schwartz_09): 76 ml/min/1,73 m², Na 135 mEq/l, K 3,8 mEq/l, Cl 98 mEq/l, Ca 8,9 mg/dl, P 6,3 mg/dl, Mg 4,8 mg/dl, úrico 5,4 mg/dl, EFNa 0,9%, RTP 90%, EFK 21,37%, EFMg 1,98%, cociente Ca/Cr: 0,02 mg/mg, pH 7,42, bicarbonato 26,6 mmol/l, EB 1,9 mmol/l. Ausencia de anomalías en el sedimento urinario. Test de concentración urinaria tras desmopresina: 661 mOsm/kg. Normotenso. Ecografía renal sin hallazgos patológicos, ausencia de nefrocalcinosis.

Ante la sospecha diagnóstica de enfermedad renal crónica de probable etiología túbulo-intersticial se solicita estudio genético con panel de secuenciación de exoma dirigido a trastornos tubulares y nefritis túbulo-intersticial autosómica dominante (NTIAD) con resultado negativo.

Durante su seguimiento en consultas externas, progresivamente se objetiva una tubulopatía pierde sal con un fenotipo de enfermedad de Gitelman con activación del sistema renina-angiotensina-aldosterona (renina: 467 µU/ml y aldosterona 621 pg/ml), alcalosis metabólica hipopotasémica (pH 7,41, bicarbonato 26 mmol/l, K 2,57 mEq/l) e hipocalciuria (0,02 mg/mg), pero a diferencia de la anterior, con hipermagnesemia (5,1 mg/dl) sin referir sintomatología sugestiva de la misma. Ante el cuadro descrito junto con las manifestaciones extrarrenales de xerosis con ictiosis descamativa y anhidrosis, se solicita estudio genético de claudinopatías detectando una variante patogénica (variante c.316_323delGGCTCCGA, p.(Gly106*)) en el exón 3a del gen CLDN-10b en aparente homocigosis compatible con síndrome de HELIX.

Se recomienda estudio de segregación familiar, pero únicamente da su consentimiento la madre, en cuyo análisis no se detecta la variante estudiada, lo que sugiere la aparición de una mutación *de novo* en el paciente sin haber podido excluir la existencia de consanguinidad en los progenitores.

En cuanto al tratamiento requiere suplementos de sodio (cloruro sódico: 3 mEq/kg) y potasio (cloruro potásico: 2,5 mEq/kg), así como abundante ingesta hídrica. No requiere tratamiento de la hipermagnesemia.

Actualmente, a la edad de 8 años, presenta una adecuada curva pondero-estatural con FG (Schwartz_09): 81 ml/min/1,73 m² y las alteraciones electrolíticas descritas previamente. También presenta leve retraso global del desarrollo en seguimiento por neuropediatría y xerosis y anhidrosis en seguimiento por dermatología.

Discusión

El síndrome de *Hypohidrosis, Electrolyte disturbances, Lacrimal gland dysfunction, Ichthyosis, and Xerostomia* (HELIX) es un raro trastorno tubular hereditario, pierde sal, con manifestaciones renales y extrarrenales acuñado por Hadj-Rabia et al en 2018^{9,10}, aunque previamente descrito como un nuevo trastorno tubular en 2017 por Bongers et al.¹¹.

Las manifestaciones desde el punto de vista renal, son consecuencia de una reducción de la permeabilidad paracelular del sodio en la porción gruesa ascendente del asa de Henle dando lugar a un cuadro de poliuria-polidipsia por pérdida hidrosalina, con un defecto de la capacidad de concentración urinaria y alteraciones electrolíticas, que abarca una alcalosis metabólica hipopotasémica por un hiperaldosteronismo secundario con una tendencia a la presión arterial baja, hipermagnesemia, tendencia a la hipercalcemia con hipocalciuria y una lenta progresión a enfermedad renal crónica^{1,9-11}.

Las manifestaciones extrarrenales, sin embargo, afectan a las glándulas exocrinas y se caracterizan por xerostomía con reducción grave del componente acuoso de la saliva, desgaste severo del esmalte, alacrimia, hipohidrosis con intolerancia al calor e ictiosis^{1,9-11}.

Se trata de un trastorno hereditario autosómico recesivo que requiere para su presentación de una mutación en homocigosis o una heterocigosis compuesta en el gen de la claudina 10 localizado en el cromosoma 13 (13q.31-.q.34)⁹⁻¹¹. Este gen contiene 6 exones y da lugar a 2 isoformas: claudina-10a y claudina-10b que difieren en el exón 1¹². Las mutaciones descritas pueden afectar a ambas isoformas como a la claudina-10b en solitario, sin encontrarse diferencias en sus manifestaciones clínicas¹². La claudina-10a, que actúa como canal paracelular de aniones (Cl⁻), está restringida al útero y al riñón, específicamente en el túbulo contorneado proximal^{13,14}. La claudina-10b, por su parte, es la única claudina presente en la franja interna de la médula externa (ISOM), sin embargo, en la franja externa de la médula externa (OSOM) y en la corteza, las claudinas tienen un patrón de expresión en mosaico con uniones estrechas que expresan claudina-10b y claudinas 3, 14, 16 y 19, responsable de la reabsorción de cationes como el Ca²⁺ y el Mg²⁺^{1,9,15}. La claudina-10b se caracteriza por ser un canal impermeable al agua pero altamente permeable al Na⁺ contribuyendo a disipar el potencial transepitelial positivo en la luz tubular de la TAL^{4,12,14,15}. Además de estar presente en el riñón, la claudina-10b también se localiza en glándulas salivales, glándulas sudoríparas, cerebro, pulmones y páncreas^{4,12}.

Breiderhoff et al. en 2012 estudiaron en ratones un modelo sin expresión de claudina 10 en el asa de Henle objetivando una reducción de la selectividad paracelular de Na⁺ en el TAL que condujo a un defecto de la concentración urinaria con poliuria, polidipsia y niveles elevados de urea acompañado de un incremento de la secreción de K⁺ y H⁺ e hipermagnesemia. Estas alteraciones electrolíticas se acompañaban de una nefrocalcinosis medular severa¹⁶.

Desde el punto de vista fisiopatológico, la pérdida de función de claudina-10b reduce la reabsorción de Na⁺ en el TAL por el componente paracelular, incrementando el potencial transepitelial positivo que favorece la reabsorción paracelular de Ca²⁺ y Mg²⁺ en la porción gruesa ascendente del asa de Henle a través de una redistribución de la claudina 16 y claudina 19 en los segmentos del túbulo^{1,12,16,17} (fig. 1). Como ocurre con otras tubulopatías pierde sal que afectan a la porción ascendente del asa gruesa, como en el síndrome de Bartter, la activación del sistema renina angiotensina aldosterona así como el aporte distal de Na⁺ favorece la reabsorción

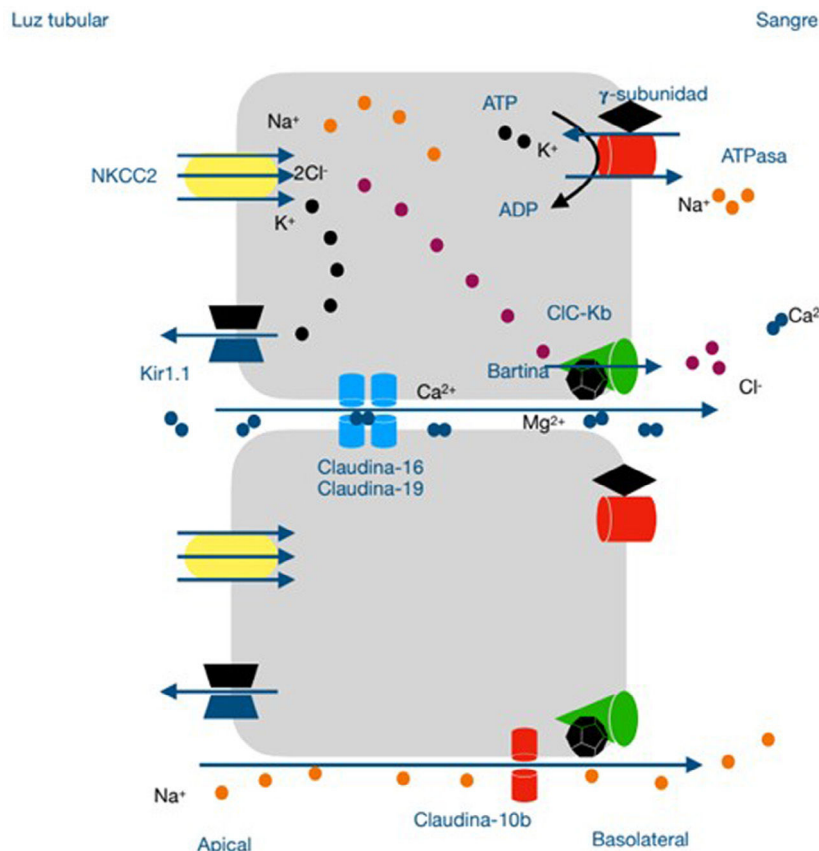


Figura 1. Modelo especulativo de la fisiopatología del síndrome de Helix en la porción gruesa ascendente del asa de Henle. La reabsorción de Na^+ , 2Cl^- y K^+ a través del transportador sensible a la furosemida (NKCC2), el reciclaje del K^+ en la membrana apical (kir1.1) y la vuelta de Na^+ del espacio intersticial a la luz tubular a través de uniones estrechas intercelulares contribuyen al desarrollo de un gradiente eléctrico transepitelial luz positiva, que favorece el paso paracelular del Ca^{2+} y el Mg^{2+} a través de las claudinas-16 y claudinas-19. El Cl^- atraviesa la membrana basolateral a través del transportador ClC-Ka y ClC-Kb mientras que el Na^+ la atraviesa a través de la bomba de Na-K ATPasa acoplado a la entrada de K^+ al interior celular. De esta manera se genera un gradiente químico necesario para la reabsorción de Na^+ a través del cotransportador NKCC2. Determinadas células del asa de Henle expresan una proteína Claudina-10b responsable de la reabsorción paracelular de Na^+ disipando el gradiente eléctrico transepitelial luz positiva. Su disfunción, por tanto, reduce la reabsorción paracelular de Na^+ , incrementando el potencial transepitelial luz positiva, responsable del aumento de la reabsorción de Ca^{2+} y Mg^{2+} a través de una redistribución de la claudina-16 y claudina-19. Ca^{2+} : calcio; Cl^- : cloro; K^+ : potasio; Mg^{2+} : magnesio; Na^+ : sodio.

de Na^+ a través del receptor sensible a amilorida (ENaC), regulado por la aldosterona, de las células principales así como la secreción de K^+ y H^+ por las células intercaladas del segmento distal de la nefrona conduciendo al trastorno electrolítico característico de alcalosis metabólica hipotasémica. Por otro lado, en el epitelio de la glándula salivales, sudoríparas y lacrimales, Na^+ y Cl^- se secretan a través del cotransportador basolateral NKCC1 y el canal de cloruro apical CFTR, creando un diferencial de potencial transepitelial de luz negativa que permite la secreción pasiva paracelular de Na^+ a través de la claudina-10b que actúa como un canal. Esto se asocia con una secreción de agua transcelular a través de los canales de agua de aquaporina-5. La pérdida de función de claudina-10b resulta en un defecto en la secreción de Na^+ y agua con las manifestaciones extrarrenales previamente descritas^{1,12}.

En la actualidad se han descrito 37 casos de 11 familias^{9,18-22}. Esta publicación es la primera que describe las características de los pacientes pediátricos con este síndrome hasta la fecha. En la tabla 1 se analizan los principales datos genéticos, clínicos y analíticos de los pacientes pediátricos, incluyendo nuestro paciente. El rango de edades oscila desde un año hasta los 18 años. Dado el tipo de herencia de esta enfermedad, la mayoría de los pacientes tienen antecedentes de consanguinidad a excepción de nuestro paciente que no se pudo confirmar. Todos los pacientes, a excepción de uno, tienen una mutación «missense» en homocigosis. Desde el punto de vista clínico, en todos los pacientes se describen las manifestaciones extrarrenales

propias de la enfermedad, aunque hay que destacar heterogeneidad en su gravedad. Aunque no existen datos descritos relativos a la capacidad de concentración urinaria, es relativamente frecuente un defecto de la capacidad de concentración que puede deberse a la pérdida salina que impide crear una adecuada tonicidad del intersticio medular, así como a la hipotasemia crónica. La hipermagnesemia es un hallazgo común en todos los pacientes pediátricos disminuyendo su frecuencia con la edad. En una proporción importante de pacientes los valores de potasio se encontraban en rangos de normalidad, no obstante, es necesario destacar que la hipotasemia es más frecuente en los adultos que en los niños probablemente como consecuencia de mecanismo de compensación que existen en los niños a pesar de la activación del eje renina-aldosterona. En los pacientes en el que el equilibrio ácido-base fue estudiado, se objetiva una alcalosis metabólica con presión arterial baja e hipocalciuria, tal y como describimos en nuestro paciente. La frecuencia de enfermedad renal crónica descritas en los adultos es hasta de un 25% de los casos^{12,18}, sin embargo, es un hallazgo relativamente frecuente en los pacientes pediátricos estudiados. El mecanismo patogénico subyacente en los adultos podría estar relacionado con inflamación del intersticio con vasoconstricción y aumento de la fibrosis secundaria a la hipotasemia crónica^{23,24}, sin embargo, en los niños se requieren más estudios. La albuminuria también es un hallazgo descrito en algunos pacientes de la serie como nuestro caso. En ecografía renal no se detectan alteraciones ni en el tamaño ni en la ecogenicidad de los

Tabla 1
Datos demográficos, genéticos, clínicos y analíticos de los pacientes en edad pediátrica diagnosticados de síndrome de HELIX

Estudios	1 Bongers et al., 2017 ⁹		2 Hadj-Rabia et al., 2018 ¹¹			3 Meyers et al., 2019 ¹⁸		4 Alazarani et al., 2021 ¹⁹					5 Sewerin et al., 2022 ²⁰				6 Qudair et al., 2023 ²¹				7 Enrique, Lucas. 2025						
Familias	1,1		2,1		2,2	3,1	4,1		4,2					5,1		6,1		6,2		6,3		6,4		7,1			
Consanguinidad	—		Sí		Sí	Sí	Sí	Sí		Sí					Sí		Sí		Sí		Sí		Sí	No*			
Género	M	F	F	F	M	M	M	F	M	F	M	F	F	M	M	F	F	M	M	F	M	M	M	M			
Edad	15	14	6,5	4,5	6	12	12	13	10	3	17	15	12	16	6	4	1	2	16	5	2	9	2				
Genotipo	Heterocigoto compuesto							Homocigoto																			
Variantes	c.446C > c.217G >A/1		c.386C >T c.392C >T/4			c.2T >C/2		c.232A >G		c.653delC/10					c.494G >C				c.138G >A novel/ 3				c.653delC/5		—		c.316_323del GGCT- CCGA
Clínica	Renal	—		Sí			Sí	Sí	Sí					Sí		Sí		Sí		Sí		Sí		Sí			
	Extra- renal PA	—		Sí			Sí	Sí	Sí					Sí		Sí		Sí		Sí		Sí		Sí			
	N	↓/N		N			↓	-					↓		—		—		—		—		N				
VALORES EN PLASMA																											
Na ⁺ [mEq/l]	—	137	141	137	139	—	141	138	139	139	137	140	141	137,0	139	140	138	—	137	137	138	140	137				
K ⁺ [mEq/l]	2,8	3,4	3,8	4,0	4,1	2,7	2,5	3,4	3,6	3,5	6,9	4,7	4,2	2,7	3,6	4	5,8	—	3,4	3,6	5,2	3,8	2,57				
Cl ⁻ [mEq/l]	—	97	105	101	108	—	92	94	97	101	101	103	103	88	100	103	105	—	97	98	100	98	97				
Proteína (g/dl)	—	7,4	8,4	8,3	7,2	—	—	—	—	—	—	—	—	—	—	—	—	—	—	—	—	—	7,62				
Ca (mg/dl)	2,59	9,36	9,4	9,1	9,2	—	9,9	8,94	9,1	9,14	9,14	9,38	9,5	4,73	9,74	9,82	9,74	8,82	9,7	9,94	10,5	9,22	9,4				
Mg (mg/dl)	1,03	3,19	4,7	4,7	5,0	—	2,75	5,15	3,33	3,48	2,38	2,48	2,16	2,53	2,82	2,97	3,62	4,33	3,60	3,91	3,62	3,33	5,1				
pH	7,51	—	—	—	—	—	—	—	—	—	—	—	—	7,486	—	—	—	—	—	—	—	—	—				
HCO ₃ [mmol/l]	30,1	—	—	—	—	—	—	—	—	—	—	—	—	36	25	23	22	—	30	26	24	29	—				
Creatinina (mg/dl)	90	0,77	0,59	0,62	0,42	0,61	0,66	0,82	0,58	0,4	0,96	0,67	0,47	0,89	0,47	0,36	0,27	—	1,24	0,67	0,62	0,66	0,48				
FG (ml/min/1,73 m ²)	> 90/149	83	84	55	118	101-59	183	—	94,6	—	—	—	—	—	—	—	—	—	—	—	—	—	73				
Renina (pg/ml)	> 90	56	130	100	83	↓	401 (mU/l)	—	—	—	—	—	—	531 (mU/l)	—	—	—	—	—	—	—	—	467				
Aldosterona (ng/dl)	—	—	19,7	36,6	17,5	↑	37,42	—	—	—	—	—	—	30,86	—	—	—	—	—	—	—	—	621				
VALORES EN ORINA (MUESTRA AISLADA)																											
K ⁺ [mEq/l]	—	—	—	—	—	—	—	84	< 60	105	129	185	203	26,8	—	—	—	85	98	70	85	—	124				
Ca ²⁺ [mmol/l]	—	—	—	—	—	—	—	60	85	—	38	67	115	28,2	—	—	—	27,8	28,09	54,6	—	—	43				
Mg ²⁺ [mmol/l]	—	—	—	—	—	—	—	< 0,2	< 0,2	< 0,5	0,32	< 0,2	0,85	0,48	—	—	—	—	< 0,2	< 0,2	< 0,2	—	0,12				
EF K (%)	—	—	—	—	—	—	—	2,14	3,1	2,05	3,93	3,02	5,07	1,86	—	—	—	—	2,25	2,43	—	—	2,02				
EF Mg (%)	36	—	—	—	—	—	—	—	—	—	—	—	—	—	—	—	—	—	—	—	—	—	21,37				
Albúmina/Cr (mg/g)	5,1	—	—	—	—	—	—	—	—	—	—	—	—	—	—	—	—	—	—	—	—	—	1,98				
Proteína/Cr (mg/mg)	—	—	206	175	—	—	—	—	—	—	—	—	—	—	—	—	—	—	—	—	—	—	126				
	—	—	0,41	0,41	—	—	—	—	—	—	—	—	—	—	—	—	—	—	—	—	—	—	0,44				

Los estudios se representan en la primera fila en orden cronológico (1 - Bongers et al., 2017⁹; 2 - Hadj-Rabia et al., 2018¹¹; 3 - Meyers et al., 2019¹⁸; 4 - Alazarani et al., 2021¹⁹; 5 - Sewerin et al., 2022²⁰; 6 - Qudair et al., 2023²¹; 7 - Enrique, Lucas, 2025). Las familias de cada estudio se representan en la segunda fila. F: femenino; M: masculino; (—): no disponible. PA: presión arterial. N = normal; ↓ = bajo; ↑: alto; No*: no es posible descartar consanguinidad. Ca²⁺: calcio; Cl⁻: cloro; Cr: creatinina; EF Mg: excreción fraccional de magnesio; FG: filtrado glomerular; HCO₃: bicarbonato; K⁺: potasio; Mg²⁺: magnesio; Na⁺: sodio.

riñones, así como una ausencia de nefrocalcinosis, al contrario de lo que sucede en modelo de ratones estudiado^{12,16}.

El diagnóstico definitivo de este síndrome se realiza mediante estudio genético con secuenciación del gen descrito, imprescindible para su consejo genético. No requiere biopsia renal.

No existe un tratamiento específico para mejorar el estado de los pacientes con síndrome HELIX. Se recomienda una ingesta elevada de NaCl y líquidos, con suplementos de potasio y fármacos que bloqueen la secreción y/o la acción de la aldosterona o bloqueadores del canal epitelial de Na⁺ (ENaC) cuando hay hipopotasemia refractaria. Se pueden utilizar lágrimas artificiales y saliva para aliviar los síntomas de sequedad ocular y bucal, respectivamente. Se debe desaconsejar la actividad física intensa prolongada, en particular cuando la temperatura exterior es alta, para prevenir el riesgo de hipertermia.

Conflicto de intereses

Los autores no presentan conflictos de intereses.

Bibliografía

- Vargas-Poussou R. Pathophysiological aspects of the thick ascending limb and novel genetic defects: HELIX syndrome and transient antenatal Bartter syndrome. *Pediatr Nephrol.* 2022;37:239–52, <http://dx.doi.org/10.1007/s00467-021-05019-6>
- Bazúa-Valenti S, Castañeda-Bueno M, Gamba G. Physiological role of SLC12 family members in the kidney. *Am J Physiol Renal Physiol.* 2016;311:F131–44, <http://dx.doi.org/10.1152/ajprenal.00071.2016>
- Welling PA, Ho K. A comprehensive guide to the ROMK potassium channel: form and function in health and disease. *Am J Physiol Renal Physiol.* 2009;297:F849–63, <http://dx.doi.org/10.1152/ajprenal.00181.2009>
- Prot-Bertoye C, Houillier P. Claudins in renal physiology and pathology. *Genes (Basel).* 2020;11:290, <http://dx.doi.org/10.3390/genes11030290>
- Weber S, Hoffmann K, Jeck N, Saar K, Boeswald M, Kuwertz-Broeking E, et al. Familial hypomagnesaemia with hypercalciuria and nephrocalcinosis maps to chromosome 3q27 and is associated with mutations in the PCLN-1 gene. *Eur J Hum Genet.* 2000;8:414–22, <http://dx.doi.org/10.1038/sj.ejhg.5200475>
- Wilcox ER, Burton QL, Naz S, Riazuddin S, Smith TN, Ploplis B, et al. Mutations in the gene encoding tight junction claudin-14 cause autosomal recessive deafness DFNB29. *Cell.* 2001;104:165–72, [http://dx.doi.org/10.1016/s0092-8674\(01\)00200-8](http://dx.doi.org/10.1016/s0092-8674(01)00200-8)
- Hadj-Rabia S, Baala L, Vabres P, Hamel-Teillac D, Jacquemin E, Fabre M, et al. Claudin-1 gene mutations in neonatal sclerosing cholangitis associated with ichthyosis: A tight junction disease. *Gastroenterology.* 2004;127:1386–90, <http://dx.doi.org/10.1053/j.gastro.2004.07.022>
- Thorleifsson G, Holm H, Edvardsson V, Walters GB, Styrkarsdottir U, Gudbjartsson DF, et al. Sequence variants in the CLDN14 gene associate with kidney stones and bone mineral density. *Nat Genet.* 2009;41:926–30, <http://dx.doi.org/10.1038/ng.404>
- Klar J, Piontek J, Milatz S, Tariq M, Jameel M, Breiderhoff T, et al. Altered paracellular cation permeability due to a rare CLDN10B variant causes anhidrosis and kidney damage. *PLoS Genet.* 2017;13, <http://dx.doi.org/10.1371/journal.pgen.1006897>. e1006897.
- Hadj-Rabia S, Brideau G, Al-Sarraj Y, Maroun RC, Figueres M-L, Leclerc-Mercier S, et al. Multiplex epithelium dysfunction due to CLDN10 mutation: The HELIX syndrome. *Genet Med.* 2018;20:190–201, <http://dx.doi.org/10.1038/gim.2017.71>
- Bongers EMHF, Shelton LM, Milatz S, Verkaart S, Bech AP, Schoots J, et al. A novel hypokalemic-alkalotic salt-losing tubulopathy in patients with CLDN10 mutations. *J Am Soc Nephrol.* 2017;28:3118–28, <http://dx.doi.org/10.1681/ASN.2016080881>
- Milatz S. A novel claudinopathy based on claudin-10 mutations. *Int J Mol Sci.* 2019;20:5396, <http://dx.doi.org/10.3390/ijms20215396>
- Fromm M, Piontek J, Rosenthal R, Günzel D, Krug SM. Tight junctions of the proximal tubule and their channel proteins. *Pflugers Arch.* 2017;469:877–87, <http://dx.doi.org/10.1007/s00424-017-2001-3>
- Van Itallie CM, Rogan S, Yu A, Vidal LS, Holmes J, Anderson JM. Two splice variants of claudin-10 in the kidney create paracellular pores with different ion selectivities. *Am J Physiol Renal Physiol.* 2006;291:F1288–99, <http://dx.doi.org/10.1152/ajprenal.00138.2006>
- Günzel D, Stuijver M, Kausalya PJ, Haisch L, Krug SM, Rosenthal R, et al. Claudin-10 exists in six alternatively spliced isoforms that exhibit distinct localization and function. *J Cell Sci.* 2009;122:1507–17, <http://dx.doi.org/10.1242/jcs.040113>
- Breiderhoff T, Himmerkus N, Stuijver M, Mutig K, Will C, Meij IC, et al. Deletion of claudin-10 (Cldn10) in the thick ascending limb impairs paracellular sodium permeability and leads to hypermagnesemia and nephrocalcinosis. *Proc Natl Acad Sci U S A.* 2012;109:14241–6, <http://dx.doi.org/10.1073/pnas.1203834109>
- Breiderhoff T, Himmerkus N, Drexel H, Plain A, Günzel D, Mutig K, et al. Deletion of claudin-10 rescues claudin-16-deficient mice from hypomagnesemia and hypercalciuria. *Kidney Int.* 2018;93:580–8, <http://dx.doi.org/10.1016/j.kint.2017.08.029>
- Meyers N, Nelson-Williams C, Malaga-Dieguez L, Kaufmann H, Loring E, Knight J, et al. Hypokalemia associated with a claudin 10 mutation: A case report. *Am J Kidney Dis.* 2019;73:425–8, <http://dx.doi.org/10.1053/j.ajkd.2018.08.015>
- Aalzahrani AS, Hussein M, Alswailem M, Mouna A, Albalawi L, Moria Y, et al. A novel claudin-10 mutation with a unique mechanism in two unrelated families with HELIX syndrome. *Kidney Int.* 2021;100:415–29.
- Sewerin S, Piontek J, Schönauer R, Grunewald S, Rauch A, Neuber S, et al. Defective claudin-10 causes a novel variation of HELIX syndrome through compromised tight junction strand assembly. *Genes Dis.* 2022;9:1301–14, <http://dx.doi.org/10.1016/j.gendis.2021.06.006>
- Qudair A, Hussein M, Alowain M, Al-Hassnan ZN, Alfaifi A, Alfalah A, et al. Clinical and molecular features of four families with CLDN10-related HELIX syndrome. *Eur J Med Genet.* 2023;66:104886, <http://dx.doi.org/10.1016/j.ejmg.2023.104886>
- Martínez-Romero MC, Hernández-Contreras ME, Bafalliu-Vidal JA, Barrada-Sánchez M, Martínez-Menchón T, Cabello-Chaves V, et al. Claudinopathy with Relevant Dermatological Manifestations: Report of Two New Cases. *Genes (Basel).* 2024;15:687.
- Tolins JP, Hostetter MK, Hostetter TH. Hypokalemic nephropathy in the rat. Role of ammonia in chronic tubular injury. *J Clin Invest.* 1987;79:1447–58, <http://dx.doi.org/10.1172/JCI112973>
- Ray PE, Suga S, Liu XH, Huang X, Johnson RJ. Chronic potassium depletion induces renal injury, salt sensitivity, and hypertension in young rats. *Kidney Int.* 2001;59:1850–8, <http://dx.doi.org/10.1046/j.1523-1755.2001.0590051850.x>