

Hipomagnesemia familiar con hipercalciuria y nefrocalcinosis. Su historia

Víctor M. García-Nieto¹, Félix Claverie-Martín², César Loris-Pablo³

¹ Sección de Nefrología Pediátrica. Hospital Universitario Nuestra Señora de Candelaria. Santa Cruz de Tenerife

² Unidad de Investigación. Hospital Universitario Nuestra Señora de Candelaria. Santa Cruz de Tenerife

³ Sección de Nefrología Pediátrica. Hospital Infantil Universitario Miguel Servet. Zaragoza

Nefrología 2014;34(1):5-10

doi: 10.3265/Nefrologia.pre2013.Nov.12230

El conocimiento de las enfermedades podría equipararse al de la construcción de un edificio, de tal modo que el primer ladrillo es necesario para que se coloque después el segundo y, sobre este, un tercero, y así sucesivamente hasta llegar lo más cerca posible del final. En el caso de las tubulopatías, esa «construcción» fue harto dificultosa porque se requería una cumplida comprensión de la fisiología tubular renal, que se amplificó sobremanera cuando se desarrollaron las técnicas de biología molecular. Algunos peldaños de la historia del conocimiento de la hipomagnesemia familiar con hipercalciuria y nefrocalcinosis (HFHN) se han colocado y escrito en España. Esta es la historia.

SOBRE LA DESCRIPCIÓN DE LA ENFERMEDAD Y ALGUNOS DE LOS NOMBRES CON LOS QUE SE NOMINÓ CUANDO AÚN NO SE SABÍA SI SE TRATABA DE UNA ENTIDAD INDIVIDUALIZADA. LOS PRIMEROS CASOS PUBLICADOS EN ESPAÑA

Aunque no se citan anomalías oculares, es posible que tres trabajos aparecidos a finales de los sesenta y en los años setenta contuvieran los primeros casos publicados de HFHN¹⁻³. En 1969, Alfrey y Jenkins escribieron el resumen clínico de un varón de 16 años que padecía tetania desde los cinco¹. La magnesemia era muy reducida (0,8 mg/dl), y el aclaramiento de magnesio, elevado para el grado de magnesemia (10 ml/min). El joven tenía nefrocalcinosis radiológica y poliuria demostrada por un defecto de concentración resistente a la pitresina (260 mOsm/l), lo que parecía contribuir a la hipopotasemia existente (2,5-3,2 mEq/l), dado el hiperaldosteronismo secundario.

No había hipercalciuria, pero el paciente mostraba datos compatibles con insuficiencia renal (79 ml/min). En 1972, Michelis et al. publicaron un artículo basado en los datos de dos hermanos con nefrocalcinosis, poliuria resistente a vasopresina e hipomagnesemia (1,1-1,2 mEq/l) secundaria a una pérdida tubular; uno de ellos padecía convulsiones². La bicarbonatemia del primero de los hermanos era reducida (19 mEq/l) con una cloremia ligeramente elevada (112 mEq/l), pero los valores del otro hermano (22 mEq/l y 105 mEq/l, respectivamente) eran normales. En la prueba de acidificación con cloruro amónico el pH urinario se redujo a 5,5 y 5,4, respectivamente, por lo que, *sensu stricto*, solo podía tener una acidosis tubular renal distal incompleta². Es posible que el primero de los hermanos tuviera una pérdida proximal de bicarbonato. En todo caso, el tratamiento con sales alcalinas no influyó en los niveles de magnesemia. En el tercero de los artículos primigenios, se cita que los hermanos afectados tenían una acidosis tubular incompleta e hipocitruuria, insuficiencia renal moderada y datos similares a los ya citados³. Es llamativo que algunos de esos primeros pacientes padecieran pielonefritis agudas^{2,3}.

En 1979, apareció el primer artículo en el que se relacionó la hipercalciuria con el coloboma macular bilateral⁴. Sus autores creyeron que estaban ante una nueva variante del síndrome óculo-renal, por tener algunas concordancias con el síndrome de Lowe. Uno de los dos hermanos, pertenecientes a una familia consanguínea, tenía asimismo una pérdida moderada tubular proximal de bicarbonato. Al coloboma se añadía una degeneración tapeto-retiniana.

En la Reunión Nacional de Nefrología Pediátrica correspondiente a ese mismo año (Oviedo, 1979), el Grupo de Zaragoza presentó los dos primeros casos españoles de «Hipercalciuria idiopática renal. Asociación con coloboma macular»⁵. Se sospechó que la hipercalciuria era de origen renal porque el cociente calcio/creatinina no se modificó tras una sobrecarga oral de calcio. Los niños, además del coloboma, tenían miopía y nistagmo.

Correspondencia: Víctor M. García Nieto

Sección de Nefrología Pediátrica.

Hospital Universitario Nuestra Señora de Candelaria.

Carretera del Rosario, 145. 38010 Santa Cruz de Tenerife.

vgarcianieto@gmail.com

En los años ochenta y hasta mediados de los noventa se publicaron bastantes artículos de la entidad firmados en España, lo que es digno de destacar teniendo en cuenta la rareza del cuadro que nos ocupa. Estos trabajos correspondían tanto a niños como a adultos⁶⁻¹². La cosa no queda aquí, porque en 1982 Gil-Gibernau, miembro de la Sección de Oftalmología Pediátrica del Hospital de Vall d'Hebron de Barcelona, firmó como primer autor un artículo basado en cuatro casos de hipercalcemia idiopática infantil asociada a miopía bilateral congénita y coloboma macular atípico. No se determinó la magnesemia de los pacientes, que, por otra parte, tenían nefrocalcinosis y defecto de la capacidad de concentración¹³. El manuscrito tuvo trascendencia, porque en la segunda edición del reconocido libro de nefrología pediátrica editado por Edelman Jr. se citaba el síndrome de Gil-Gibernau como un nuevo cuadro que asociaba hipercalcemia, miopía y coloboma macular¹⁴.

LA ENFERMEDAD SE INDIVIDUALIZA COMO UNA TUBULOPATÍA DISTINTA Y SE LE OTORGA SU NOMBRE DEFINITIVO. TODO ELLO, POR PARTE DE AUTORES ESPAÑOLES

La hipomagnesemia de origen tubular renal estaba sin sistematizar bien entrados los años ochenta. Juan Rodríguez Soriano et al., en 1987, en un artículo antológico describieron que, al menos, debían considerarse tres causas hereditarias de hipomagnesemia causadas por sendos defectos en la reabsorción tubular renal de magnesio, a saber, la hipomagnesemia aislada familiar, la hipomagnesemia-hipopotasemia familiar o síndrome de Gitelman que se confundía con frecuencia con el síndrome de Bartter y la hipomagnesemia-hipercalcemia familiar, de la que se habían descrito al menos 15 pacientes, a los que los autores añadieron tres nuevos casos¹⁵. Sobre esta última entidad, los autores escribieron que «la hipomagnesemia se acompañaba siempre de hipercalcemia y nefrocalcinosis. Las anomalías oculares tales como la miopía y el nistagmo horizontal están, a menudo, presentes. La hipermagnesuria es de una mayor relevancia que en las entidades previas y refleja un Tm de reabsorción de magnesio reducido. El defecto debe estar situado en la rama ascendente del asa de Henle e implicar el transporte tanto de calcio como de magnesio». En efecto, poco después se demostraría que el defecto está ubicado donde habían intuido Rodríguez Soriano et al. Unos años después, los mismos autores estudiaron el defecto de acidificación existente en esta tubulopatía¹⁶. Las pruebas destinadas a estimular la capacidad de acidificación distal mostraron un descenso del pH urinario (4,7-5,6), pero la excreción de amonio estaba reducida (26-46 $\mu\text{mol}/\text{min}$ por $1,73 \text{ m}^2$, 35-54 $\mu\text{mol}/100 \text{ ml}$ tasa de filtrado glomerular). Además, la pCO_2 urinaria no se elevó adecuadamente después de una sobrecarga de bicarbonato sódico (gradiente de pCO_2 orina/sangre: 1,3-17,7 mmHg). Los autores argumentaron que este trastorno en la capacidad de acidificación distal podía explicarse por un defecto tanto en la transferencia tubular de

amoníaco como en la secreción de hidrogeniones en el ducto colector medular, causado probablemente por una nefropatía intersticial medular.

En 1995, Manuel Praga et al. publicaron los datos clínicos y bioquímicos correspondientes a ocho pacientes pertenecientes a cinco familias. Los autores comprobaron que en esta tubulopatía, de herencia autosómica recesiva, existe un deterioro progresivo de la función glomerular renal y que el daño tubular no recidiva tras el trasplante¹². El título de su artículo es el que ha pasado a la posteridad dando el nombre definitivo a esta enfermedad, es decir, «Hipomagnesemia familiar con hipercalcemia y nefrocalcinosis».

SE DESCUBRE QUE LA HIPOMAGNESEMIA FAMILIAR CON HIPERCALCIURIA Y NEFROCALCINOSIS ES LA PRIMERA TUBULOPATÍA CAUSADA POR LA DISFUNCIÓN DE UNAS PROTEÍNAS QUE SE EXPRESAN EN EL ESPACIO PARACELULAR DE LA RAMA ASCENDENTE DEL ASA DE HENLE

Desde principios de los setenta se sabía, mediante estudios de micropunción, que el magnesio se reabsorbe de forma predominante en la rama ascendente del asa de Henle^{17,18}. En 1982, Shareghi y Agus demostraron en ese segmento tubular que la presencia de un voltaje transepitelial positivo es una fuerza importante que favorece la reabsorción neta de magnesio, calcio y potasio¹⁹ (figura 1). Asimismo, mediante estudios de micropunción, se supo que cantidades importantes de magnesio (50-60 %) se reabsorben en la rama ascendente gruesa del asa de Henle en comparación con las de sodio (20-25 %) o calcio (30-35 %)²⁰. A principios de los noventa se disponía de la suficiente información para saber que el magnesio se reabsorbe por la vía paracelular^{20,21} (figura 1). Solo faltaba conocer si esa reabsorción estaba favorecida por la acción de determinadas proteínas. En efecto, en 1999, Simon et al. describieron la existencia de una proteína, la paracelina-1, que es necesaria para la reabsorción tubular paracelular de magnesio²². Esta proteína está localizada en las zonas de unión estrechas (*tight junction*), es decir, las estructuras intercelulares que permiten un contacto íntimo entre las células epiteliales adyacentes. En el mismo estudio firmado por Simon et al., se estableció que mutaciones en el gen *PCLN-1* que codifica la paracelina-1 eran las causantes de la HFHN^{22,23}. Al comprobarse que la paracelina-1 es un miembro de la familia de las claudinas, pasó a denominarse claudina-16 (gen *CLDN16*). Digamos, de paso, que el nombre de claudina es un homenaje a la doctora Philippa Claude, que en los años setenta estudió, mediante la ayuda del microscopio electrónico, las estructuras intercelulares conocidas como «zonula occludens»²⁴.

Cuando ya se creía que se conocía todo sobre la enfermedad, surgieron dos hechos que precisaban una cumplida explicación. En primer lugar, la descripción realizada por Loris et al., basada en su serie constituida por nueve casos, en la que se

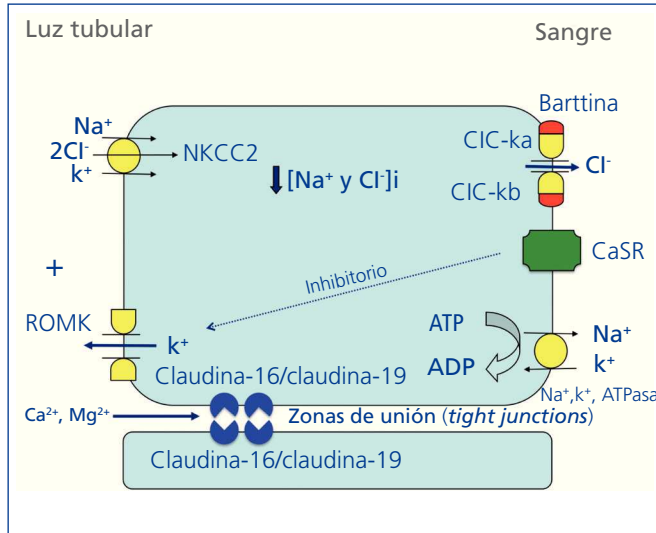


Figura 1. Representación esquemática del transporte de iones en la rama ascendente gruesa del asa de Henle.

La Na⁺,K⁺,ATPasa basolateral introduce K⁺ en la célula y extrae Na⁺ de esta utilizando la energía aportada por la hidrólisis del ATP. El gradiente de concentración resultante permite la acción del cotransportador iónico apical, NKCC2, que introduce Na⁺, K⁺ y Cl⁻ en la célula. Para que NKCC2 sea más eficaz, se precisa que la luz tubular sea positiva, por lo que sale K⁺ de la célula (se recicla) mediante la acción del canal ROMK (*Renal Outer Medullary K⁺ Channel*). El Cl⁻ sale de la célula gracias a la mediación de los canales de cloro CIC-Ka y CIC-Kb. Para que CIC-Ka y CIC-Kb actúen, se precisa la actividad de una subunidad-β denominada barttina. La activación del receptor sensible a calcio (CaSR) por elevadas concentraciones de calcio extracelular inhibe la actividad del canal ROMK. En circunstancias normales, gracias a la diferencia de potencial positiva que se consigue con la actividad conjunta de los canales y los transportadores antes citados, se favorece la reabsorción paracelular de calcio y magnesio a través de las zonas de unión estrechas (*tight junction*) selectivas para cationes. Esta reabsorción está regulada por las claudinas 16 y 19.

citaba que, en los pacientes españoles, la frecuencia de alteraciones oculares era inusualmente elevada (81 % frente a 24 % en pacientes procedentes de otros países)²⁵. En segundo lugar, la observación de que existían pacientes con HFHN que no tenían mutaciones en el gen *CLDN16*. En este sentido, fue llamativo el hecho de que los pacientes españoles con HFHN, excepto muy pocos^{22,26}, no tuvieran mutaciones en dicho gen²⁷.

En 2006, Konrad et al. resolvieron la cuestión al identificar que los pacientes portadores de mutaciones en el gen *CLDN19*, otro miembro de la familia multigénica de las claudinas, padecían hipomagnesemia, enfermedad renal crónica

(ERC) y anomalías oculares graves²⁸. El producto del gen, la claudina-19, realiza su función, como la claudina-16, en las uniones estrechas del túbulo renal y la retina.

Un año después, se comprobó que, en condiciones fisiológicas, la claudina-19 actúa como una barrera selectiva a los cationes en las *tight junctions* y regula la permeabilidad a los cationes monovalentes y divalentes²⁹. En 2008, Hou et al. demostraron que la claudina-16 interactúa con la claudina-19³⁰, de tal modo que esta asociación confiere a las uniones estrechas la capacidad de contener un mecanismo selectivo en la reabsorción de cationes³¹.

LA MAYORÍA DE LOS PACIENTES ESPAÑOLES CON HIPOMAGNESEMIA FAMILIAR CON HIPERCALCIURIA Y NEFROCALCINOSIS SON PORTADORES DE LA MISMA MUTACIÓN EN EL GEN *CLDN19*. EL EFECTO FUNDADOR

Hasta la fecha solo se han descrito unas pocas mutaciones en el gen *CLDN19*^{28,32,33} (figura 2). El estudio original de Konrad et al. incluía a siete pacientes españoles pertenecientes a distintas familias a los que se detectó una misma mutación en homocigosis, p.G20D (c.59G>A), en el gen *CLDN19*, a la que denominaron mutación española/hispánica²⁸. La mutación da lugar al cambio de glicina por ácido aspártico en

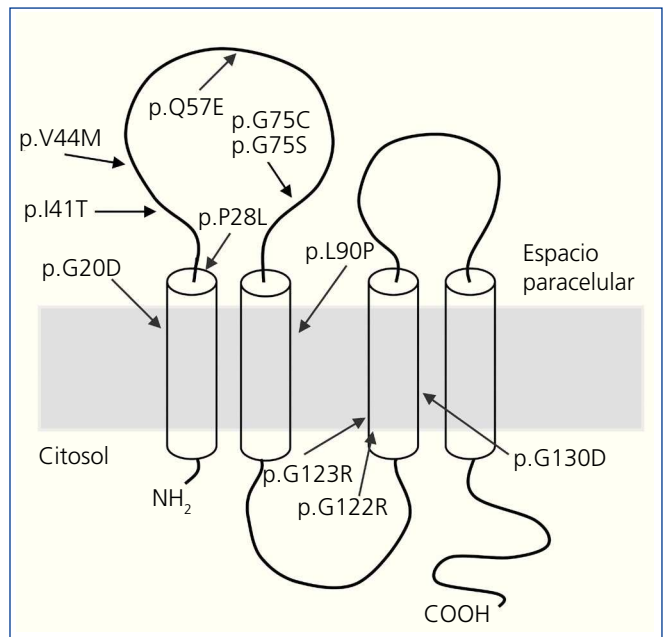


Figura 2. Mutaciones descritas en el gen *CLDN19*^{28,32,33} y su localización en el modelo de claudina-19.

La proteína está compuesta por cuatro dominios transmembrana, dos segmentos extracelulares y los extremos amino y carboxilo intracelulares (figura adaptada de Godron³²).

la posición 20 de la claudina-19 que altera el péptido señal y hace que la proteína mutante quede retenida dentro de la célula y no llegue a su localización habitual, que es la membrana celular, donde se localiza fisiológicamente la proteína normal^{28,30}. Konrad et al. sugirieron que p.G20D es una mutación fundadora, es decir, que se originó en un antepasado común. La otra alternativa es que la mutación apareciera en un sitio propenso a mutarse (*hot spot*), en cuyo caso los individuos con la mutación pueden no estar relacionados y la secuencia del ADN alrededor de esta varía. Por el contrario, cuando se trata de una mutación fundadora, está ubicada en una región del cromosoma idéntica a la del «sujeto fundador».

Vargas-Poussou et al. publicaron un estudio en el que describieron otros dos pacientes españoles no relacionados y 13 franceses, pertenecientes a 12 familias, con la mutación p.G20D, la mayoría en homocigosis³². Las familias que provenían del suroeste de Francia eran de origen español. Los datos obtenidos mediante un análisis de microsatélites en estas familias son consistentes con el efecto fundador³². Posteriormente, nuestro grupo ha publicado los resultados del estudio de una cohorte española compuesta por 34 pacientes con HFHN, 20 niñas y 14 niños, miembros de 30 familias aparentemente no relacionadas^{33,34}. Los datos clínicos de estos pacientes muestran un alto riesgo de progresión hacia la ERC terminal (62 % con deterioro de la función renal y 20 % trasplantados), que concuerda con lo observado en la serie de los pacientes franceses³².

Nuestros resultados también están de acuerdo con los del grupo francés en el alto porcentaje, 88 % y 91 %, respectiva-

mente, de pacientes que presentan anomalías oculares severas como miopía magna, nistagmo y coloboma. En contraste, los nueve pacientes con mutaciones en el gen *CLDN16* estudiados por el grupo francés, la mayoría de los cuales proviene del norte de África, no tienen anomalías oculares. El análisis de mutaciones en nuestra cohorte mostró que todos los pacientes tienen mutaciones en el gen *CLDN19*. La mutación p.G20D se detectó en 93 % de los pacientes no relacionados y estaba presente en homocigosis en el 83 % de los casos^{33,34}. Ninguno de nuestros pacientes mostró mutaciones en *CLDN16*. De hecho, como se ha indicado más arriba, solo conocemos la existencia de tres pacientes españoles con una mutación en ese gen^{22,26}. En nuestro estudio, determinamos los haplotipos de pacientes y familiares genotipando los tres microsatélites (D1S463, D1S193, D1S447) que flanquean el locus *CLDN19* utilizados previamente en la cohorte francesa³² y cuatro polimorfismos de un solo nucleótido (SNPs, rs10890211, rs11210708, rs7548008, rs12141833) situados en los intrones 3 y 4 del gen^{33,34} (figura 3). Los resultados de estos análisis mostraron que los alelos con la mutación p.G20D exhiben un haplotipo común que se hereda con esta. Nuestros resultados, junto con los resultados previos de otros pacientes españoles o de origen español, indican la existencia de un efecto fundador responsable de la HFHN en España. La región alrededor de la mutación p.G20D compartida por los distintos pacientes es relativamente grande (unos 500 a 1000 kb), por lo que podemos suponer que la mutación fundadora se originó recientemente, quizás hace unos cientos de años, en un antecesor común a todas estas familias. El hecho de que la mayoría de nuestros pacientes presente la misma mutación en el gen *CLDN19* facilita el diagnóstico molecular de la enfermedad en nuestro país. El análisis de la

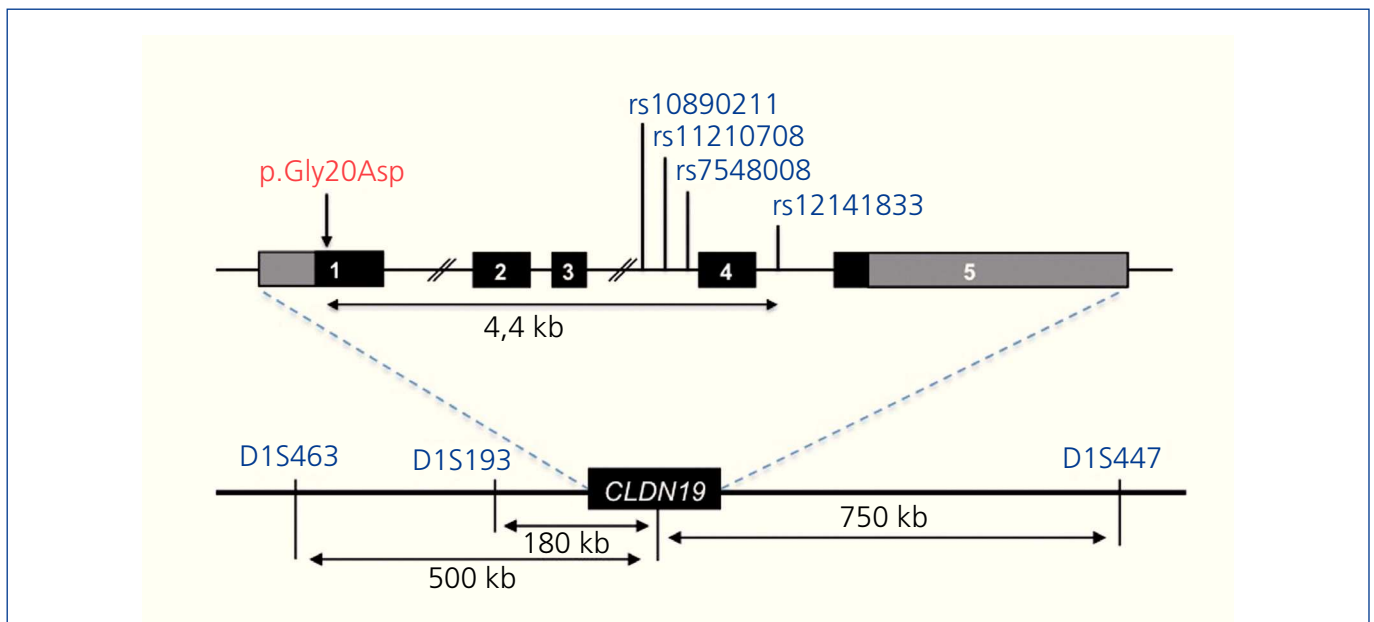


Figura 3. Región del cromosoma 1p34.2 que contiene el locus *CLDN19*.

Se indica la posición de los marcadores utilizados en el genotipado. Los microsatélites, que flanquean el gen, están indicados en la parte inferior de la figura. Los SNPs están indicados en la parte superior, en los intrones 3 y 4³⁴.

mutación p.G20D debe ser la primera exploración genética en pacientes con HFHN.

La patogénesis de la ERC en pacientes con HFHN es una incógnita. No se ha podido establecer una correlación entre el grado de la nefrocalcinosis y la progresión hacia la insuficiencia renal crónica. Sin embargo, se ha sugerido que el efecto de las mutaciones en *CLDN16* en la función de claudina-16 puede ocurrir durante el desarrollo del riñón y que, por tanto, la temprana progresión hacia la ERC puede ser debida a un desarrollo anormal del riñón seguido por fibrosis y nefrocalcinosis^{32,35}. Los resultados de un estudio realizado en un grupo de 71 pacientes con mutaciones en *CLDN16* mostraron que los pacientes con mutaciones que dan lugar a una pérdida completa de función de la claudina-16 en ambos alelos presentan los síntomas de la enfermedad a una edad más temprana que los que tienen, al menos, un alelo mutante con función parcial; además, los pacientes que tienen mutaciones con pérdida completa de función progresan más rápidamente hacia la ERC³⁵. Es decir, la función residual de algunos mutantes de claudina 16 retrasa la progresión hacia la ERC. En comparación con *CLDN16*, en el que se han identificado 40 mutaciones distintas, solo se han descrito 13 mutaciones en *CLDN19*. Todavía no se han publicado correlaciones genotipo-fenotipo en pacientes con mutaciones en este último gen. Resultados recientes sugieren que los pacientes con HFHN que presentan mutaciones en *CLDN19* tienen un mayor riesgo de desarrollar ERC que los pacientes con mutaciones en *CLDN16*³². Sin embargo, estos resultados hay que tratarlos con cautela, ya que la mayoría de los primeros son portadores de la mutación p.G20D que supone una pérdida completa de función.

En relación con las manifestaciones extrarrenales, los pacientes con mutaciones en *CLDN19* presentan, en la mayoría de los casos, anomalías oculares severas que no se observan en pacientes con mutaciones en *CLDN16*^{28,32,35}. Esta diferencia se podría explicar porque la claudina-19 se expresa, también, de manera prominente en el epitelio pigmentario de la retina fetal, mientras que la expresión de claudina-16 en dicho epitelio es muy baja^{28,36}. Por otra parte, en unos pocos pacientes con mutaciones en *CLDN19* se han descrito manifestaciones neuromusculares^{32,34}. Esto se ha relacionado con las anomalías en el comportamiento observadas en un modelo de ratón deficiente en claudina-19³⁷. La claudina-19 también se expresa en las uniones celulares de las células de Schwann, por lo que mutaciones en el gen que la codifica podrían dar lugar a deficiencias en el sistema nervioso periférico³⁷.

Agradecimientos

La investigación de nuestro grupo ha sido financiada por el Fondo de Investigación Sanitaria (Proyectos PI09/91009 y PI11/00342, cofinanciados por el Fondo Europeo de Desarrollo Regional). Una manera de hacer Europa). Los autores son miembros del grupo RenalTube (www.renaltube.com).

Conflictos de interés

Los autores declaran que no tienen conflictos de interés potenciales relacionados con los contenidos de este artículo.

REFERENCIAS BIBLIOGRÁFICAS

- Alfrey A, Jenkins D. Magnesium losing nephropathy associated with hypomagnesemic tetany and nephrocalcinosis. *Clin Res* 1969;17:128.
- Michelis MF, Drash AL, Linarelli LG, De Rubertis FR, Davis BB. Decreased bicarbonate threshold and renal magnesium wasting in a sibship with distal renal tubular acidosis. (Evaluation of the pathophysiologic role of parathyroid hormone). *Metabolism* 1972;21:905-20.
- Manz F, Schärer K, Janka P, Lombeck J. Renal magnesium wasting, incomplete tubular acidosis, hypercalciuria and nephrocalcinosis in sibs. *Eur J Pediatr* 1978;128:67-79.
- Meier W, Blumberg A, Imahorn W, De Luca F, Wildberger H, Oetliker O. Idiopathic hypercalciuria with bilateral macular colobomata: a new variant of oculo-renal syndrome. *Helv Paediatr Acta* 1979;34:257-69.
- Izaguirre C, Saenz P, Faci A, Loris C. Hipercalciuria idiopática renal. Asociación con coloboma macular. *An Esp Pediatr* 1980;13:642.
- Castrillo JM, Rapado A, Traba ML, Esbrit P, Hernando L. Nefrocalcinosis con hipomagnesemia. *Nefrología* 1983;3:159-65.
- Azcón P, Pedrero J, Rodríguez Leal A, Campos A, Ortega L. Nefrocalcinosis familiar. *An Esp Pediatr* 1983;18:343.
- Heras M, Izaguirre C, Garin A, Loris C. Hipomagnesemia-hipercalciuria con nefrocalcinosis y alteraciones oculares. *Nefrología* 1987;7(Suppl 4):26.
- Rapado A, Vargas JC, Traba ML, de la Piedra C. Nefrocalcinosis con hipomagnesemia. *Med Clin (Barc)* 1990;94:677.
- Ortiz A, Méndez A, Parra EG, Rodeles M, Ortiz Arduan A. Hipomagnesemia familiar con hipercalciuria. *Nefrología* 1992;12:50-5.
- Torralló A, Pina E, Portolés J, Sánchez-Fructuoso A, Barrientos A. Renal magnesium wasting with hypercalciuria, nephrocalcinosis and ocular disorders. *Nephron* 1995;69:472-5.
- Praga M, Vara J, González-Parra E, Andrés A, Álamo C, Araque A, et al. Familial hypomagnesemia with hypercalciuria and nephrocalcinosis. *Kidney Int* 1995;47:1419-25.
- Gil-Gibernau J, Galán A, Callis L, Rodrigo C. Infantile idiopathic hypercalciuria, high congenital myopia, and atypical macular coloboma: a new oculo-renal syndrome? *J Pediatr Ophthalmol Strabismus* 1982;19:7-11.
- Barnes EG, Opitz JM. Renal abnormalities in malformation syndromes. In: Edelmann Jr Ch M, ed. *Pediatric Kidney Disease*. 2nd ed. Boston: Little, Brown and Co.; 1992. p. 1097.
- Rodríguez-Soriano J, Vallo A, García-Fuentes M. Hypomagnesaemia of hereditary renal origin. *Pediatr Nephrol* 1987;1:465-72.
- Rodríguez-Soriano J, Vallo A. Pathophysiology of the renal acidification defect present in the syndrome of familial hypomagnesaemia-hypercalciuria. *Pediatr Nephrol* 1994;8:431-5.
- de Rouffignac C, Morel F, Moss N, Roinel N. Micropuncture study of water and electrolyte movements along the loop of Henle in

- psammomys with special reference to magnesium, calcium and phosphorus. *Pflugers Arch* 1973;344:309-26.
18. Brunette MG, Vigneault N, Carriere S. Micropuncture study of renal magnesium transport in magnesium-loaded rats. *Am J Physiol* 1975;229:1695-701.
 19. Shareghi GR, Agus ZS. Magnesium transport in the cortical thick ascending limb of Henle's loop of the rabbit. *J Clin Invest* 1982;69:759-69.
 20. de Rouffignac C, Quamme G. Renal magnesium handling and its hormonal control. *Physiol Rev* 1994;74:305-22.
 21. Wittner M, Mandon B, Roinel N, de Rouffignac C, Di Stefano A. Hormonal stimulation of Ca²⁺ and Mg²⁺ transport in the cortical thick ascending limb of Henle's loop of the mouse: evidence for a change in the paracellular pathway permeability. *Pflugers Arch* 1993;423:387-96.
 22. Simon DB, Lu Y, Choate KA, Velazquez H, Al-Sabban E, Praga M, et al. Paracellin-1, a renal tight junction protein required for paracellular Mg²⁺ resorption. *Science* 1999;285:103-6.
 23. Weber S, Hoffmann K, Jeck N, Saar K, Boeswald M, Kuwertz-Broeking E, et al. Familial hypomagnesaemia with hypercalciuria and nephrocalcinosis maps to chromosome 3q27 and is associated with mutations in the PCLN-1 gene. *Eur J Hum Genet* 2000;8:414-22.
 24. Claude P, Goodenough DA. Fracture faces of zonulae occludentes from "tight" and "leaky" epithelia. *J Cell Biol* 1973;58:390-400.
 25. Loris C, Mart́n de Vicente C, Abio S, Justa ML, Ferrer C. Hipomagnesemia familiar con hipercalciuria y nefrocalcinosis y asociaci3n con alteraciones oculares. *An Pediatr (Barc)* 2004;61:502-8.
 26. M¼ller D, Kausalya J, Claverie-Martin F, Meij IC, Eggert P, Garća-Nieto V, et al. A novel claudin 16 mutation associated with childhood hipercalciuria abolished binding to ZO-1 and results in lysosomal mistargeting. *Am J Hum Genet* 2003;73:1293-301.
 27. Garća Nieto V, Gonzlez Acosta H, Vega Hernndez MC, Luis Yanes MI, Espinosa L, Claverie Mart́n F. Familial hypomagnesemia with hypercalciuria and nephrocalcinosis non associated to mutations in gene CLDN16. *Pediatr Nephrol* 2007;22:1069.
 28. Konrad M, Schaller A, Seelow D, Pandey AV, Waldegger S, Lesslauer A, et al. Mutations in the tight-junction gene claudin 19 (CLDN19) are associated with renal magnesium wasting, renal failure and severe ocular involvement. *Am J Hum Genet* 2006;79:949-57.
 29. Angelow S, El-Husseini R, Kanzawa SA, Yu AS. Renal localization and function of the tight junction protein, claudin-19. *Am J Physiol Renal Physiol* 2007;293:F166-77.
 30. Hou J, Renigunta A, Konrad M, Gomes AS, Schneeberger EE, Paul DL, et al. Claudin-16 and claudin-19 interact and form a cation-selective tight junction complex. *J Clin Invest* 2008;118:619-28.
 31. Denker BM, Sabath E. The biology of epithelial cell tight junctions in the kidney. *J Am Soc Nephrol* 2011;22:622-5.
 32. Godron A, Harambat J, Boccio V, Mensire A, May A, Rigotherier C, et al. Familial hypomagnesemia with hypercalciuria and nephrocalcinosis: phenotype-genotype correlation and outcome in 32 patients with CLDN16 or CLDN19 mutations. *Clin J Am Soc Nephrol* 2012;7:801-9.
 33. Claverie-Martín F, Garća-Nieto V, Loris C, Ariceta G, Nadal I, Espinosa L, et al. Claudin-19 mutations and clinical phenotype in Spanish patients with familial hypomagnesemia with hypercalciuria and nephrocalcinosis. *PLoS One* 2013;8:e53151.
 34. Claverie-Martin F, Cordoba-Lanus E, Martin-Nuñez E, Gonzalez-Acosta H. Founder effect of claudin-19 p.(Gly20Asp) mutation in Spanish families with familial hypomagnesemia with hypercalciuria and nephrocalcinosis. *Eur J Hum Genet* 2013;21(Suppl 2):141.
 35. Konrad M, Hou J, Weber S, D3tsch J, Kari JA, Seeman T, et al. CLDN16 genotype predicts renal decline in familial hypomagnesemia with hypercalciuria and nephrocalcinosis. *J Am Soc Nephrol* 2008;19:171-81.
 36. Peng S, Rao VS, Adelman RA, Rizzolo LJ. Claudin-19 and the barrier properties of the human retinal pigment epithelium. *Invest Ophthalmol Vis Sci* 2011;52:1392-403.
 37. Miyamoto T, Morita K, Takemoto D, Takeuchi K, Kitano Y, Miyakawa T, et al. Tight junctions in Schwann cells of peripheral myelinated axons: a lesson from claudin-19-deficient mice. *J Cell Biol* 2005;169:527-38.