

2. Parra-Rifo H, Lemus-Peñaloza J. Hipoglicemia severa por levofloxacino: caso clínico y revisión de la literatura. *Nefrología*. 2012;332:546-7.
3. Hamatani H, Kobatake K, Yoshida H, Kobayashi S, Ueki K. Prolonged hypoglycemia due to insulin auto-antibodies in a maintenance hemodialysis patient [Article in Japanese]. *Nihon Naika Gakkai Zasshi*. 2009;98:1990-2.
4. El-Souroy M, Malek AY, Ibrahim HH, Farag A, el-Shihy A. The effect of Cannabis indica on carbohydrate metabolism in rabbits. *J Egypt Med Assoc*. 1966;49:626-8.
5. Levendal RA, Schumann D, Donath M, Frost CL. Cannabis exposure associated with weight reduction and  $\beta$ -cell protection in an obese rat model. *Phytomedicine*. 2012;19:575-82.
6. Beaconsfield P, Ginsburg K, Rainbury R. Marihuana smoking. Cardiovascular effects in man and posible mechanism. *N Engl J Med*. 1972;287:209-12.
7. Campell RK. Marijuana and diabetes. *Diabetes Educ*. 1985;11:54.

Adoración Martín-Gómez\*, María Eugenia Palacios-Gómez y Sergio Antonio García-Marcos

Unidad de Hemodiálisis, Hospital de Poniente, El Ejido, Almería, España

\* Autor para correspondencia.

Correos electrónicos: [doritamg@gmail.com](mailto:doritamg@gmail.com), [doritamg@mixmail.com](mailto:doritamg@mixmail.com) (A. Martín-Gómez).

0211-6995/© 2015 The Authors. Publicado por Elsevier España, S.L.U. en nombre de Sociedad Española de Nefrología. Este es un artículo Open Access bajo la licencia CC BY-NC-ND (<http://creativecommons.org/licenses/by-nc-nd/4.0/>). <http://dx.doi.org/10.1016/j.nefro.2015.02.001>

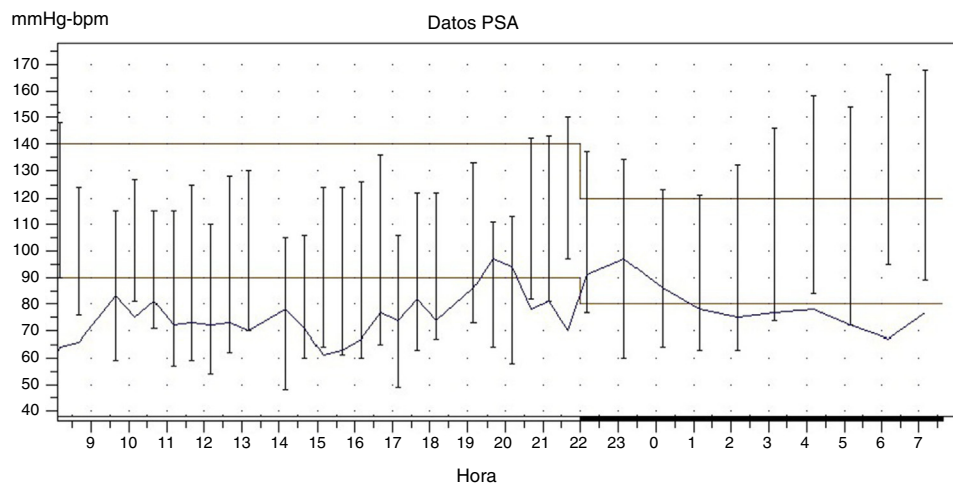
## Crisis hipertensiva en paciente con lesión medular

### Hypertensive crisis in a patient with a medullary lesion

Sr. Director:

Varón de 22 años con cuadriplejía por lesión medular, que fue remitido a nuestra consulta por crisis hipertensiva (250/150 mmHg) asociado a cefalea, rubor, sudoración, bradicardia y somnolencia. Como antecedentes personales presentaba tetraplejía tras traumatismo craneoencefálico y trauma vertebromedular cervical con fractura de C5 y artrodesis cervical 2 años antes. Esto suponía una lesión medular completa C5 motor y C4 sensitivo. El paciente es dependiente para las actividades de la vida diaria, requiriendo sondaje vesical intermitente. A la exploración consciente y orientado, eupneico en reposo con normal coloración de piel y mucosas. Tonos cardíacos rítmicos a 600 lpm sin soplos ni extratonos audibles. Murmullo vesicular conservado sin ruidos sobreañadidos. Abdomen blando y depresible, sin masas ni organomegalias palpables, ausencia de soplos en abdomen. Miembros inferiores con pulsos pedios presentes y simétricos. No edemas. *Resumen del estudio complementario*: Analíticas: Hemograma: hemoglobina 13,2 g/dl; hematocrito 37,1%; leucocitos 7.200; plaquetas 307.000. Bioquímica: glucosa 65 mg/dl; urea 37 mg/dl; creatinina 0,63 mg/dl; FG > 60 ml/min/MDRD4; colesterol 140 mg/dl; LDL 73 mg/dl; TG 60 mg/dl; AST 28/ALT 36/GGT 29 U/l; sodio 140 mEq/l; potasio 4,7 mEq/l; calcio 9,4 mg/dl; 4,3 mg/dl; sistemático de orina y sedimento sin alteraciones. Orina de 24 h: sodio 262 mEq/24 h; ClCr 187,9 ml/min; proteínas 198 mg/24 h; albúmina 15,6 mg/24 h. *Estudio endocrinológico*: TSH 3,3 mcUI/ml; cortisol 13,2 µg/dl; cortisol libre

en orina de 24 h 41,8 µg/24 h; catecolaminas y metanefrinas en orina normales. *Pruebas de imagen*: el ecocardiograma mostraba un VI no dilatado ni hipertrófico, con función sistólica conservada y sin alteraciones segmentarias de la contractilidad. Cavidades derechas no dilatadas. No anomalías valvulares. No derrame pericárdico. El fondo de ojo no presentó alteraciones. *Radiografía de tórax*: sin alteraciones. *Ecografía renal*: dentro de la normalidad. Se realizó monitorización ambulatoria de la presión arterial (PA) durante 24 h con resultado: PA promedio durante la vigilia 125/86 mmHg con un ritmo cardíaco promedio de 75 PSP. La PA promedio durante el sueño fue de 144/74 mmHg con un ritmo promedio durante el sueño de 80 PSP. El cambio entre la PA promedio durante la vigilia y el sueño fue de 19/6 mmHg (15/9%). El cambio entre el ritmo cardíaco promedio entre la vigilia y el sueño fue de 5 BPM (7%). Analizando los resultados horarios se objetivan cifras elevadas 150/97 a las 21:40; 158/84, 154/72, 166/95 mmHg a partir de las 4-5 am. Destaca que las elevaciones de la presión arterial coinciden con momentos previos al sondaje vesical cuando presenta máxima repleción de la vejiga urinaria. El paciente comenta que a las 5-6 am, aproximadamente, suele presentar episodios de sudoración y cefalea que le despiertan y desaparecen tras el sondaje vesical (fig. 1). La primera sospecha fue la disreflexia autonómica (DA), otras posibles causas valoradas fueron la hipertensión arterial esencial (el AMPA aportado y el resultado del Holter no mostró PA elevada de forma continua), el feocromocitoma (catecolaminas y metanefrinas dentro de la normalidad),



**Figura 1 – Monitorización ambulatoria de la presión arterial.**

cefalea migrañosa (solo refería cefalea coincidiendo con las crisis de HTA) y la presencia de tumoración cerebral (el fondo de ojo fue normal; no obstante no se realizaron pruebas de imagen que de forma fehaciente puedan descartarlo). Creemos, por tanto, que se trata de un caso de DA en un paciente con lesión medular, probablemente provocado por la estimulación vesical y como consecuencia de la misma la elevación de la hipertensión arterial. La DA es un síndrome agudo por excesiva e incontrolada respuesta simpática que se produce en pacientes con lesiones raquímedulares<sup>1-3</sup>. Suele presentarse después de pasar la etapa de *shock* medular que afecta entre el 48 y 90% de las personas con lesiones medulares a nivel o por encima de T6. En cuanto a su fisiopatología, su mecanismo parece claro ya que por la alteración del control neurológico del trauma raquímedular se pierde la modulación simpática de los impulsos que viajan desde la zona vesical a través de la médula espinal hasta el cerebro. En pacientes con lesiones por encima de T6 los reflejos aferentes en la médula estimulan una respuesta simpática, originada en la columna de células intermedio-laterales que todavía permanecen en funcionamiento a pesar de la lesión medular, asociado a un inadecuado control supraespinal debido a que el estímulo parasimpático

no puede descender a través de la médula lesionada, produciendo una respuesta significativa que incluye: hipertensión como respuesta simpática; bradicardia, sudoración, piloerección y cefalea por encima de la lesión medular como respuesta parasimpática<sup>4,5</sup>. El tratamiento no farmacológico es la primera y principal medida a realizar para poder tratar una crisis de DA. Los cambios posturales, pasando al paciente a decúbito supino, así como eliminar prendas opresivas que perpetúen el estímulo, facilita el descenso de la presión arterial. La búsqueda de la causa desencadenante y su eliminación es crucial para controlar el cuadro, ha de estar dirigida inicialmente a descartar su origen en vejiga y recto, quienes son los órganos responsables de su inicio en más del 80% de las crisis<sup>6</sup>. Se debe comprobar que la sonda vesical es permeable, que no ocasiona heridas, que no produce dolor al cambiarla, etc. Una vez que se ha revisado el tracto urinario y el paciente continúa sintomático, se debe pensar en la segunda causa más frecuente que ocasiona crisis hipertensiva, es decir, los estímulos procedentes del tracto gastrointestinal, como el estreñimiento por impactación fecal<sup>7,8</sup>. Otras causas, aunque menos frecuentes, son los estímulos cutáneos, la menstruación, los traumas, etc. (tabla 1). Cuando no conseguimos eliminar la causa desencadenante del cuadro se iniciará tratamiento farmacológico con medicación de acción rápida por vía oral. El nifedipino y los nitritos son los medicamentos más comúnmente empleados. Los alfa-bloqueantes (fenoxibenzamina) y alfa-agonistas (clonidina) son fármacos también con efectividad en la crisis de DA, otros medicamentos que se han empleado son la hidralazina, y en casos necesarios, bajo monitorización, nitroprusiato sódico por vía intravenosa. En algunos estudios se ha aconsejado el uso de inhibidores de la enzima convertidora de la angiotensina como segunda opción. Finalmente, como profilaxis y, por tanto, como tratamiento de base de dichas crisis en pacientes con episodios recurrentes que no pueden ser evitados se pueden utilizar los alfa-bloqueantes como la doxazosina<sup>9,10</sup>. La DA es una de las complicaciones específicas de las personas con una lesión medular que puede conllevar un riesgo vital, por lo que debe ser conocida y sospechada la presencia de crisis hipertensiva en este grupo de

**Tabla 1 – Posibles causas de DA**

- Distensión vesical, litiasis vesical, sepsis urinaria, cateterización traumática, cistoscopia, pruebas urodinámicas
- Distensión rectal, impactación fecal, hemorroides complicadas, rectoscopia/colonoscopia, gastroduodenitis, úlcera gastroduodenal, abdomen agudo «silente», gastroscopia, litiasis biliar
- Ropa, calzado u ortesis apretados
- Menstruación, embarazo particularmente en trabajo de parto, vaginitis
- Epididimitis, eyaculación
- Úlceras por presión, quemaduras
- Traumas: fracturas, luxaciones y esguinces. Osificación heterotópica
- Linfangitis, trombosis venosa profunda
- Procedimientos quirúrgicos

pacientes. Su manejo se centrará en detectar y evitar la causa desencadenante de la crisis hipertensiva.

#### BIBLIOGRAFÍA

- Gunduz H, Binak DF. Autonomic dysreflexia: An important cardiovascular complication in spinal cord injury patients. *Cardiol J*. 2012;19:215-219.
- Phillips AA, Ainslie P, Krassioukov AV, Warburton DE. Regulation of cerebral blood flow after spinal cord injury. *J Neurotrauma*. 2013;30:1551-63.
- Abrams G, Wakasa M. Chronic complications of spinal cord injury. *UptoDate*. 2013.
- Karlsson AK. Autonomic dysreflexia. *Spinal Cord*. 1999;37:383-91.
- Lindan R, Joiner E, Freehafer AA, Hazel C. Incidence and clinical features of autonomic dysreflexia in patients with spinal cord injury. *Paraplegia*. 1980;18:285-92.
- Krassioukov A, Warburton DE, Teasell R, Eng JJ, Spinal Cord Injury Rehabilitation Evidence Research Team. A systematic review of the management of autonomic dysreflexia after spinal cord injury. *Arch Phys Med Rehabil*. 2009;90:682-95.
- Vaidyanathan S, Soni B, Oo T, Hughes P, Singh G, Pulya K. Autonomic dysreflexia in a tetraplegic patient due to a blocked urethral catheter: Spinal cord injury patients with lesions above T-6 require prompt treatment of an obstructed urinary catheter to prevent life-threatening complications of autonomic dysreflexia. *Int J Emerg Med*. 2012;5:665.
- Schottler J, Vogel L, Chafetz R, Mulcahey MJ. Patient and caregiver knowledge of autonomic dysreflexia among youth with spinal cord injury. *Spinal Cord*. 2009;47:681-6.
- Kirshblum S. Rehabilitation of Spinal Cord Injury. En: DeLisa JA, editor. *Physical Medicine and Rehabilitation Principles and Practice*. Philadelphia: Lippincott Williams & Wilkins Publishers; 2004. p. 1715-51.
- Naftchi NE, Richardson JS. Autonomic dysreflexia: Pharmacological management of hypertensive crises in spinal cord injured patients. *J Spinal Cord Med*. 1997;20:355-60.

Katia Toledo-Perdomo<sup>a,\*</sup>, Yareli Viña-Cabrera<sup>b</sup>,  
Basilio Martín-Urcuyo<sup>a</sup> y Adelaida Morales-Umpiérrez<sup>a</sup>

<sup>a</sup> Servicio de Nefrología, Hospital José Molina Orosa, Arrecife, Las Palmas, España

<sup>b</sup> Atención Primaria, Centro de Salud Valterra, Arrecife, Las Palmas, España

\* Autor para correspondencia.

Correo electrónico: [katia.toledo.perdomo@gmail.com](mailto:katia.toledo.perdomo@gmail.com)  
(K. Toledo-Perdomo).

0211-6995/© 2015 The Authors. Publicado por Elsevier España, S.L.U. en nombre de Sociedad Española de Nefrología. Este es un artículo Open Access bajo la licencia CC BY-NC-ND (<http://creativecommons.org/licenses/by-nc-nd/4.0/>).  
<http://dx.doi.org/10.1016/j.nefro.2015.05.001>

## Enfermedad de Grover en fracaso renal crónico

### Grover's disease in chronic kidney failure

Sr. Director:

Los pacientes con fracaso renal crónico pueden presentar múltiples manifestaciones cutáneas como prurito, xerosis, pigmentación cutánea, calcinosis cutis metastásica, calcifilaxia, seudoporfiria y porfiria cutánea tarda. La enfermedad de Grover (EG) debe de incluirse también en el diagnóstico diferencial de las lesiones cutáneas en estos pacientes.

El caso que presentamos es el de una mujer de 69 años que presentaba lesiones cutáneas poco pruriginosas localizadas en el tronco desde hacía mes y medio. No tenía antecedentes personales ni familiares dermatológicos de interés. Llevaba 5 meses realizando hemodiálisis debido a una insuficiencia renal rápidamente progresiva causada por un síndrome de Goodpasture. En los meses anteriores se había tratado con plasmaféresis, ciclofosfamida iv y metilprednisolona iv. En el momento de la consulta su tratamiento incluía prednisona 5 mg/día, calcitriol 0,25 mg/día, omeprazol 20 mg/día, enoxaparina sódica 20 mg durante 3 días/semana y darbepoetina alfa 30 µg un día/semana. A la exploración física presentaba

lesiones papulosas eritematosas, de superficie queratósica, no confluyentes, localizadas en el tronco (fig. 1a). No presentaba lesiones en palmas ni plantas, ni en dorso de manos, ni en mucosa oral. Tampoco tenía afectación facial ni de cuero cabelludo. El estudio histopatológico mostró áreas de hiperqueratosis con paraqueratosis, acantosis y acantólisis focal con presencia de cuerpos redondos y granos (fig. 1b). Ante el carácter casi asintomático de las lesiones la paciente prefirió adoptar una actitud expectante. Tres meses después las lesiones habían regresado espontáneamente. La ausencia de una historia familiar previa, el comienzo en la edad adulta y la resolución espontánea del cuadro llevaron al diagnóstico de EG.

Discusión: La EG, también conocida como dermatosis acantolítica persistente o transitoria, es una entidad poco frecuente que se caracteriza por la presencia de pequeñas pápulas y pápulo-vesículas, del color de la piel normal o eritematosas y pruriginosas, que suelen afectar al tronco. La enfermedad es habitualmente transitoria y se resuelve espontáneamente en semanas. En algún caso, las lesiones pueden presentar