

2. Ellis EN, Schutze GE, Wheeler JG. Nontuberculous mycobacterial exit-site infection and abscess in a peritoneal dialysis patient. A case report and review of the literature. *Pediatr Nephrol* 2005;20:1016-1018.
3. White R, Abreo K, Flanagan F, Gadallah M, Krane K, el-Shahawy M, et al. Nontuberculous mycobacterial infections in continuous ambulatory peritoneal dialysis patients. *Am J Kidney Dis*. 1993;22:581-7.
4. Gehr TW, Walters BA. Catheter-related *Mycobacterium chelonae* infection in a CAPD patient. *Perit Dial Int*. 1994;14:278-88.
5. Hevia C, Bajo MA, Sánchez-Tomero JA, del Peso G, Fernández-Perpen A, Millán I, et al. Peritoneal catheter exit-site infections caused by rapidly-growing atypical mycobacteria. *Nephrol Dial Transplant*. 2000;15:1458-60.
6. Kleinpeter MA, Krane NK. Treatment of mycobacterial exit-site infections in patients on continuous ambulatory peritoneal dialysis. *Adv Perit Dial*. 2001;17:172-5.
7. Renaud CJ, Subramanian S, Tambyah PA, Lee EJC. The clinical course of rapidly growing nontuberculous mycobacterial peritoneal dialysis infections in Asians: A case series and literature review. *Nephrology (Carlton)*. 2011;16:174-9.
8. Siu YP, Leung KT, Tong MKH, Lee MKF. *Mycobacterium chelonae* exit site infection in a patient on peritoneal dialysis. *Clin Nephrol*. 2005;63:321-4.
9. Gourtzelis N, Margassery S, Bastani B. successful treatment of severe *Mycobacterium fortuitum* exit-site infection with preservation of the Tenckhoff catheter. *Perit Dial Int*. 2005;25:607-8.
10. Tse KC, Lui SL, Cheng VCC, Yip TPS, Lo WK. A cluster of rapidly growing mycobacterial peritoneal dialysis catheter exit-site infections. *Am J Kidney Dis*. 2007;50:e1-5.
11. Viguera J, Oliva JA, Pascual R, Lens XM, Carrio J, Mallafre JM. *Mycobacterium fortuitum* in patients with chronic renal insufficiency: A propos of two cases. *Enferm Infecc Microbiol Clin*. 1990;8:286-8.

Ana Belén Martínez López^{a,*}, Olalla Álvarez Blanco^a, María Jesús Ruiz Serrano^b, María Dolores Morales San-José^a y Augusto Luque de Pablos^a

^a Sección de Nefrología Pediátrica, Servicio de Pediatría, Hospital General Universitario Gregorio Marañón, Madrid, España

^b Servicio de Microbiología Clínica y Enfermedades Infecciosas, Hospital General Universitario Gregorio Marañón, Madrid, España

* Autor para correspondencia.

Correo electrónico: anabelen.martinez@salud.madrid.org (A.B. Martínez López).

<http://dx.doi.org/10.1016/j.nefro.2015.09.010>

0211-6995 © 2015 Sociedad Española de Nefrología. Publicado por Elsevier España, S.L.U. Este es un artículo Open Access bajo la licencia CC BY-NC-ND (<http://creativecommons.org/licenses/by-nc-nd/4.0/>).

Anemia resistente y crioglobulinemia mixta en paciente en hemodiálisis en contexto de fiebre Q

Resistant anaemia and mixed cryoglobulinaemia in a patient on haemodialysis in the context of Q fever

Sr. Director:

La fiebre Q producida por *Coxiella burnetti* puede presentar manifestaciones agudas o crónicas, pero los síntomas son generalmente leves o ausentes¹. Las formas agudas se presentan como un síndrome gripal abrupto y con fiebre elevada. Las crónicas ocurren entre el 1-5% de los pacientes infectados, desarrollándose insidiosamente durante meses o años tras la infección aguda. La afectación más frecuente es la endocarditis, especialmente en pacientes con valvulopatías e inmunodeprimidos. La crioglobulinemia mixta es rara^{2,3}. El diagnóstico es a través de inmunoanálisis. La seroconversión se detecta entre 7-15 días desde el comienzo de los síntomas. Un título > 200 de IgG o > 50 de IgM frente a antígenos de la fase 2 indica una infección reciente, mientras que un título de IgG > 800 frente a fase 1 es sugestivo de infección crónica. Las formas leves generalmente se autolimitan. En caso de precisar tratamiento se ha de utilizar doxiciclina. En las formas crónicas con endocarditis se recomienda hidroxiquina y doxiciclina durante un mínimo de 18 meses.

Varón de 64 años procedente de Alemania, y residente en Mallorca desde 2011.

Antecedentes: HTA, cardiopatía isquémica revascularizada (3 stents). Fibrilación auricular en tratamiento anticoagulante. Enolismo moderado. La IRCT en hemodiálisis a través de injerto vascular.

En abril de 2013 comienza con fiebre, elevación de transaminasas (GPT 124, GOT 114 y GGT 100) e IgM para CMV positiva. Tras 2 semanas de tratamiento con ganciclovir, cede la fiebre pero persisten parámetros inflamatorios elevados (PCR 9,24 y PCT 12,48). Posteriormente reapareció la fiebre y se asociaron neutropenia (hasta 1.150 mcl), anemia resistente a AEE (fig. 1) y trombocitopenia. Se prolongó tratamiento con ganciclovir hasta cumplir 3 semanas, y se objetivaron serologías positivas para *Rickettsia* y *Coxiella* (IgG por IFI).

Aunque negó mordeduras de animales o picaduras de garrapatas, y en ecocardiograma transtorácico se descarta endocarditis, se inició tratamiento con doxiciclina (100 mg/12 h) ante una dudosa infección por *Coxiella/Rickettsia*.

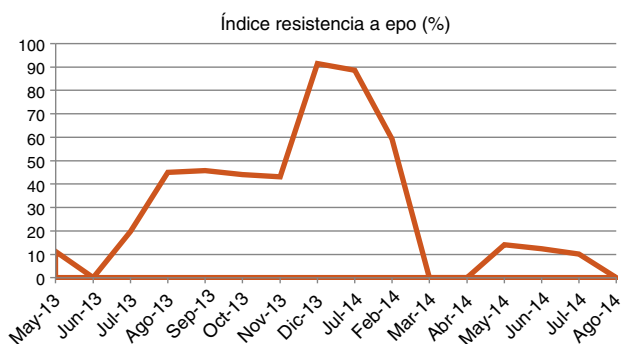


Figura 1 – Índice de resistencia a eritropoyetina.

Tras 7 días de tratamiento, persiste la fiebre y la neutropenia. En la TAC toraco-abdominal se visualizó cirrosis hepática con esplenomegalia. Las serologías para VHC y VHB fueron negativas. Finalmente, en un cultivo de esputo se aisló *Serratia marcescens*, y tras 5 días de tratamiento, con ceftazidima, cedió la fiebre. Después de 2 semanas de tratamiento con ceftazidima y doxiciclina permanecía sin fiebre.

Un mes más tarde (junio 2013) reapareció la fiebre. El cultivo de esputo y los hemocultivos fueron negativos, y las serologías para *Rickettsia* y *Coxiella* permanecían positivas (IgM e IgG fase 1 e IgM e IgG fase 2 [1/512;1/2056, respectivamente]). Paralelamente se objetivó una hipergammaglobulinemia con componente monoclonal IgG kappa, interpretándose las serologías como falsos positivos en contexto de hipergammaglobulinemia y, por tanto, decidiéndose no tratar. Al poco tiempo, el paciente presentó una púrpura palpable en EEII, y la determinación para crioglobulinas fue positiva mostrando Ig policlonal e IgG kappa monoclonal (crioglobulinemia mixta esencial). Habiéndose descartado la neoplasia hematológica (la biopsia de médula ósea descarta la presencia de mieloma múltiple) y la presencia de virus VHB/VHC como posibles causas, se solicitaron serologías para *Coxiella*, evidenciándose IgG (fase 2) > 1/4092, IgM (fase 1) > 1/64, IgG (fase 1) > 1/4092, compatible con fiebre Q crónica. Se descartó endocarditis y se inició tratamiento con doxiciclina 100 mg/día e hidroxiclороquina 200 mg/día. La fiebre cedió y el paciente comenzó a evolucionar favorablemente.

Las formas sintomáticas de la fiebre Q son frecuentes en varones adultos, como nuestro paciente. Aunque el comienzo fue abrupto en forma de fiebre sin foco, característico de las formas agudas, el hecho de que los síntomas reaparecieran tras la retirada de la doxiciclina, era más indicativo de fiebre Q crónica.

La manifestación más frecuente es la endocarditis, especialmente en pacientes con valvulopatías o inmunodeprimidos. Curiosamente en nuestro paciente, inmunodeprimido por su comorbilidad de base (IRCT en hemodiálisis) y la neutropenia, se descartó la endocarditis.

También es frecuente la hepatitis con cirrosis. Nuestro paciente, con antecedentes de enolismo moderado había mantenido transaminasemias normales hasta la aparición del cuadro. La TAC evidenció cirrosis hepática y esplenomegalia, a cuyo origen podría haber contribuido la fiebre Q.

También puede haber anemia y trombocitopenia. Nuestro paciente ya presentaba anemia en relación con su nefropatía, pero empezó a ser refractaria a AEE, probablemente debido a la fiebre Q.

Finalmente, el hallazgo de crioglobulinemia tipo II (monoclonal) en ausencia de virus hepatitis C o neoplasia hematológica, afianzó el diagnóstico de fiebre Q, ya que es una de sus posibles manifestaciones^{4,5}.

Nuestro paciente comenzó tratamiento con doxiciclina e hidroxiclороquina y, actualmente, tras 18 meses de tratamiento, la fiebre no ha reaparecido, y la anemia se ha resuelto, incluso sin requerir AEE.

Como conclusión, estamos ante un caso de fiebre Q crónica con afectación hematológica, hepática y cutánea con una crioglobulinemia secundaria.

BIBLIOGRAFÍA

- Hartzell JD, Wood-Morris RN, Martínez LJ, Trotta RF. Q fever: Epidemiology, diagnosis, and treatment. *Mayo Clin Proc.* 2008;83:574-9.
- Raoult D, Marrie T. Q fever. *Clin Infect Dis.* 1995;20:489-95.
- Marrie TJ, Raoult D. Q fever a review and issues for the next century. *Int J Antimicrob Agents.* 1997;8:145-61.
- Enzenauer RJ, Arend WP, Woodruff Emlen J. Mixed cryoglobulinemia associated with chronic Q fever. *J Rheumatol.* 1991;18:76-8.
- Rafailidis PI, Dourakis SP, Fourlas CA. Q fever endocarditis masquerading as Mixed cryoglobulinemia type II. A case report and review of the literature. *BMC Infect Dis.* 2006;6:32.

Natalia Allende Burgos* y Jordi Calls Ginesta

Servicio de Nefrología, Hospital de Manacor, Manacor, Palma de Mallorca, España

* Autor para correspondencia.

Correos electrónicos: nallende@hmanacor.org, natallende@hotmail.com (N. Allende Burgos).

<http://dx.doi.org/10.1016/j.nefro.2015.09.011>

0211-6995 © 2015 Sociedad Española de Nefrología. Publicado por Elsevier España, S.L.U. Este es un artículo Open Access bajo la licencia CC BY-NC-ND (<http://creativecommons.org/licenses/by-nc-nd/4.0/>).