

Retinopatía necrosante herpética en trasplantado renal con mofetil micofenolato

Necrotizing herpetic retinopathy in kidney-transplanted patients on mycophenolate mofetil

Sr. Director:

Varón de 73 años, trasplantado renal en diciembre 2006, y en tratamiento con micofenolato de mofetilo (MMF) 500 mg/d y tacrolimus. En abril de 2012 ingresa en otro hospital por varicela cutánea difusa, que evoluciona favorablemente con aciclovir oral, sin reconocerse fuente de contagio. En diciembre de 2012 acude a urgencias de nuestro centro por miodesopsias y disminución de la visión en el ojo izquierdo, de una semana de evolución. El examen oftalmológico y fundoscópico revela una retinitis de dicho ojo con una agudeza visual (AV) de 20/100 y una presión intraocular 18 mmHg con normalidad del contralateral (figs. 1A y B). La PCR y serología viral sanguínea (IgG e IgM), entonces para virus varicela-zóster (VVZ) resultó negativa (ya negativa pre-trasplante), obteniéndose muestra de humor acuoso de la cámara anterior para análisis de ADN viral, y pautándose aciclovir intravenoso (el paciente rehusó tratamiento intravítreo inmediato). La evolución fue satisfactoria, con una rápida mejoría a los 11 días (fig. 2), comenzando la regresión completa de las lesiones. La PCR de humor acuoso confirmó infección por VVZ, resultando negativo para el resto. Se realizó fotocoagulación de 360° de la retina, manteniendo aciclovir oral, y es alta tras 20 días de ingreso con 20/32 de AV. Doce semanas más tarde, presenta desprendimiento de retina regmatógeno, que a pesar de una exitosa replicación mediante vitrectomía vía *pars plana* con cerclaje escleral y aceite de silicona, no permitió alcanzar más de 20/200. Tres años después, presenta una AV de percepción de luz y desprendimiento de retina inferior residual.

La incidencia de VVZ en la población general aumenta con la edad a partir de los 50 años, aunque la varicela diseminada es una presentación rara aún en pacientes inmunodeprimidos y, cuando ocurre, suele ser durante los primeros años tras el trasplante¹. Este paciente presentó el cuadro clínico tras 9 años de trasplante, con dosis mínimas de inmunosupresión y sin corticoterapia. Su estado serológico pre-trasplante era negativo, por lo que se consideraría una infección primaria por varicela-zóster, pero persistía negativa tras 9 meses del episodio cutáneo, lo cual puede explicarse por la anergia que confiere la inmunosupresión. Hasta el momento, no está indicada la profilaxis peritransplante con aciclovir en los casos seronegativos, pero ya la vacunación para el VVZ en pacientes en lista de espera, que se lleva realizando en nues-

tro centro desde 2010, puede reducir la incidencia de esta infección.

Por otro lado, la pausa de tiempo entre la clínica cutánea y el comienzo de la retinopatía indica la latencia del virus en los cuerpos neuronales. La infección primaria por el VVZ ocurre típicamente en la infancia, infectando las células epidérmicas y causando la característica erupción cutánea. Posteriormente, infecta terminales nerviosas sensitivas del tejido mucocutáneo, alcanzando a través de los axones las raíces dorsales sensitivas de los ganglios raquídeos, donde quedará latente en los cuerpos neuronales. Su reactivación cursa con nuevos viriones en las neuronas sensitivas que migran de nuevo a través de los axones hasta la epidermis (dolor neuropático y erupción cutánea en dermatoma). Se sabe que la inmunodepresión celular desempeña un papel importante en dicha reactivación, de forma que estas personas presentarán VVZ con más frecuencia, con una prevalencia entre el 3-14%.

Debería así mismo considerarse revisiones oftalmológicas rutinarias en estos pacientes con infecciones virales oportunistas. Las complicaciones retinianas son raras², y entre su etiología más frecuente se incluye la necrosis retiniana aguda (NRA), la externa progresiva, retinitis por citomegalovirus (CMV) y toxoplasmosis. Las retinopatías necrotizantes herpéticas son causadas por el VVZ, virus herpes simple I y II, CMV y raras veces por el virus de Epstein-Barr³. Su presentación más común es la disminución de visión, dolor y fotofobia⁴. En la exploración son típicos los parches periféricos multifocales de color blanco-amarillento que tienden a coalescer en áreas difusas de necrosis retiniana periférica de grosor completo. Otros signos de inflamación ocular como vitritis, vasculitis, edema del disco óptico, precipitados queráticos y sinequias posteriores podrían acompañarlos. La NRA es una urgencia oftalmológica en la que el tratamiento antiviral debe iniciarse precozmente, ya que conduce a la ceguera por cicatrización retiniana, desprendimiento de retina o atrofia del nervio óptico. Además, un tercio de los pacientes desarrollan bilateralidad dentro del primer mes de la presentación.

Se ha relacionado el papel del MMF en el desarrollo del VVZ en la población trasplantada⁵⁻⁷. La fisiopatología atribuida es la concesión viral de la timidina quinasa, que sustituye a la inosina monofosfato deshidrogenasa inhibida por el micofe-

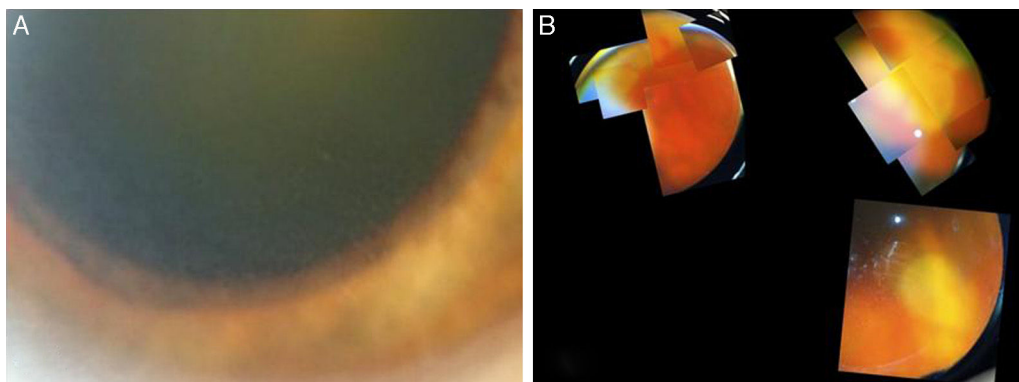


Figura 1 A) Reacción inflamatoria en cámara anterior con precipitados retroqueráticos finos, además de discreta inyección ciliar y una densa catarata grado 5 de la clasificación LOCS II. B) Funduscopya: vitritis moderada, edema del nervio óptico y lesiones blanco-amarillentas en retina nasal superior y temporal inferior.

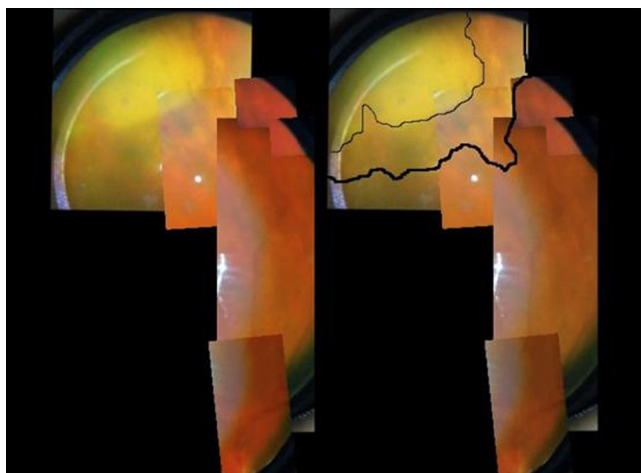


Figura 2 Lesión nasal superior con bordes más nítidos e inicio de la pigmentación de las zonas en resolución.

nolato, permitiéndole a la célula seguir con su ciclo vital. Sin embargo, no queda claro su expresa implicación en esta enfermedad al compararlo con otros inmunosupresores en EC⁸. Por otro lado, se ha atribuido a MMF cierto papel de potenciador en la actividad antiviral del aciclovir⁹. Con todo ello, no queda claro el posible rol del MMF en este tipo de infecciones virales ni en este paciente, más aun teniendo en cuenta las dosis en ese momento. La práctica clínica lleva a pensar que, una vez presentada la enfermedad diseminada, lo lógico es reducir la carga inmunosupresora, dada la elevada morbimortalidad de esta enfermedad¹⁰.

BIBLIOGRAFÍA

- Rommelaere M, Marechal C, Yombi JC, Goffin E, Kanaan N. Disseminated varicella zoster virus infection in adult renal transplant recipients: Outcome and risk factors. *Transplant Proc.* 2012;44:2814-7.
- Chung H, Kim KH, Kim LG, Lee SY, Yoon YH. Retinal complications in patients with solid organ or bone marrow transplantations. *Transplantation.* 2007;83:694-9.
- Wensing B, de Groot-Mijines JD, Rothova A. Necrotizing and nonnecrotizing variants of herpetic uveitis with posterior segment involvement. *Arch Ophthalmol.* 2011;129:403-8.
- Muthiah MN, Michaelides M, Child CS, Mitchel SM. Acute retina necrosis: A national population-based study to assess the incidence, methods of diagnosis, treatment strategies and outcomes in the UK. *Br J Ophthalmol.* 2007;91:452-5.
- Lauzurica R, Bayés B, Frías C, Fontseré N, Hernandez A, Matas L, et al. Disseminated varicella infection in adult renal allograft recipients: Role of mycophenolate mofetil. *Transplant Proc.* 2003;35:1758-9.
- Rothwell WS, Gloor JM, Morgenstern BZ, Milliner DS. Disseminated varicella infection in pediatric renal transplant recipients treated with mycophenolate mofetil. *Transplantation.* 1999;68:158-61.
- Koc Y, Miller KB, Schenkein DP, Griffith J, Akhtar M, Desjardin J, et al. Varicella zoster virus infections following allogeneic bone marrow transplantation: Frequency, risk factors, and clinical outcome. *Biol Blood Marrow Transplant.* 2000;6:44-9.
- Sollinger HW. Mycophenolate mofetil for the prevention of acute rejection in primary cadaveric renal allograft recipients. U.S. Renal Transplant Mycophenolate Mofetil Study Group. *Transplantation.* 1995;60:225-32.
- Neyts J, de Clercq E. Mycophenolate mofetil strongly potentiates the anti-herpesvirus activity of acyclovir. *Antiviral Res.* 1998;40:53-6.
- Errasti P, Álvarez ML, Gómez G, Lavilla FJ, Garcia N, Ballester B, et al. Chickenpox in four adult renal transplant recipients. *Transplant Proc.* 1999;31:2341-2.

Manuel Mori6n Grande^a, M. Adoraci6n Mart6n-G6mez^{b,*}, Aurora Quereda Casta6eda^a, Ver6nica L6pez Jim6nez^c y Teresa Cabezas Fern6ndez^d

^a Servicio de Oftalmolog6a, Hospital de Poniente, El Ejido, Almer6a, Espa6a

^b Unidad de Nefrolog6a, Hospital de Poniente, El Ejido, Almer6a, Espa6a

^c Unidad de Trasplante Renal, Servicio de Nefrolog6a, Hospital Regional de M6laga, M6laga, Espa6a

^d Unidad de Microbiología, Hospital de Poniente, El Ejido, Almería, España

* Autor para correspondencia.

Correo electrónico: doritamg@gmail.com
(M.A. Martín-Gómez).

0211-6995/© 2016 Sociedad Española de Nefrología. Publicado por Elsevier España, S.L.U. Este es un artículo Open Access bajo la licencia CC BY-NC-ND (<http://creativecommons.org/licenses/by-nc-nd/4.0/>).
<http://dx.doi.org/10.1016/j.nefro.2016.05.007>

Disparidad social, factores de riesgo y enfermedad renal crónica

Social disparities, risk factors and chronic kidney disease

Sr. Director:

El término «disparidad en salud» se refiere a aquellas divergencias en el estado de salud experimentadas por diferentes grupos demográficos y que ocurren en el contexto de inequidad social o económica. Las disparidades en salud afectan al acceso a los servicios y a la calidad de la atención médica, lo cual se va a ver reflejado en una mayor morbilidad de las enfermedades crónicas¹.

En países donde la atención médica de la enfermedad renal crónica (ERC) no es universal, el tratamiento de esta enfermedad representa un problema médico, social y económico devastador para los pacientes y sus familias, por lo cual, los gastos derivados del tratamiento de esta enfermedad se consideran como «gastos catastróficos en salud». Un gasto catastrófico por motivos de salud se define como el de toda familia que destina más del 30% de su capacidad de pago al financiamiento de la salud de sus miembros².

En países desarrollados, la ERC afecta de manera desproporcionada a grupos en desventaja social, como son las minorías étnicas y las personas de bajo ingreso socioeconómico³. Múltiples estudios realizados en los Estados Unidos y Canadá han mostrado una fuerte asociación entre el bajo estrato socioeconómico y la mayor incidencia, prevalencia y complicaciones relacionadas con la ERC. Crews et al.⁴ mostraron que personas de estrato socioeconómico menor presentaban un 59% de mayor riesgo de presentar ERC. Esta asociación fue mayor en la población de raza negra. También la residencia en los barrios de mayor pobreza se ha encontrado fuertemente asociada con una mayor prevalencia de la ERC.

En Europa, la relación entre el estado socioeconómico y la ERC ha sido menos estudiada, sin embargo, estudios realizados en Suecia, Reino Unido y Francia han encontrado también esta asociación^{5,6}.

Desafortunadamente son pocos los estudios realizados en países no desarrollados como la India, México, etc.; en estos países hay una elevada prevalencia de la enferme-

dad en población con escasos recursos socioeconómicos⁷. En Centroamérica, particularmente en Nicaragua y El Salvador, se ha descrito una nueva entidad de afección renal denominada nefropatía mesoamericana, la cual se presenta principalmente en trabajadores pobres que laboran en condiciones de trabajo subóptimas a temperaturas ambientales extremas y con períodos prolongados de deshidratación⁸.

La pobreza también afecta de manera negativa a algunos de los más importantes determinantes sociales de salud como son el desarrollo de conductas saludables, acceso a los cuidados de la salud en una manera oportuna y la exposición ambiental a agentes nefrotóxicos como plomo, cadmio y arsénico (tabla 1).

La mayor prevalencia de nacimientos con bajo peso al nacer favorece un menor desarrollo de masa renal y mayor riesgo de hipertensión arterial y ERC; la asociación de la GMN postestreptocócica con el desarrollo de ERC también ha sido reportada como factor de riesgo en algunas poblaciones. La depresión, ansiedad y mayor exposición a adicciones favorecen también la activación del sistema nervioso simpático y mayor liberación de citocinas que pueden influir directamente en la patogénesis del daño renal (fig. 1)⁹.

Una mayor ingesta de sodio, bebidas azucaradas y alimentos con fósforo también han sido reportada en esta población. Además, las probabilidades de recibir un tratamiento adecuado para disminuir la progresión del daño renal son menores en esta población¹⁰.

Un entendimiento más claro de las situaciones de vulnerabilidad y de los factores de riesgo en la población en estrato socioeconómico bajo permitirá diseñar mejores medidas de salud pública para disminuir la carga de la enfermedad renal en esta población, ya que el crecimiento del ingreso nacional per cápita no necesariamente implica que los más pobres mejoren su acceso a servicios de salud de calidad.

Son necesarios más estudios en países no desarrollados, así como estudios que brinden más información acerca de los mecanismos fisiopatológicos por medio de los cuales la