

literatura, algunos casos han recibido corticoterapia, sobre todo las tubulointersticiales, no en nuestro caso por la leve afectación clinicohistológica renal (si bien la hiper celularidad mesangial era difusa en algunos glomérulos, era segmentaria en otros y en general de cuantía leve). Tampoco aciclovir, por la escasa eficacia del mismo en la literatura.

Concluimos que la frecuente presentación atípica de la MI en el adulto puede llevar a retardar el diagnóstico. La afectación renal suele ser tubulointersticial por citotoxicidad en la que se puede encontrar el virus tejido, y menos frecuentemente glomerular; a tener en cuenta la patogenia por inmunocomplejos y activación del complemento. El VEB es considerado un «trigger» de fenómenos autorreactivos que pueden perseverar en el tiempo y provocar, sobre un lecho predisponente, una enfermedad autoinmune.

## BIBLIOGRAFÍA

- Goltzman G, Nagornov S, Horwitz M, Rapoport MJ. Epstein-Barr virus infections in adults: A diagnostic challenge. *Harefuah*. 2000;138:640-3.
- Zafir B, Aviv A, Reichman N, Flatau E. Epstein-Barr virus-associated pericarditis and pericardial effusion: Case report and diagnostic aspects. *Eur J Intern Med*. 2005;16:528-30.
- Lee S, Kjellstrand CM. Renal disease in infectious mononucleosis. *Clin Nephrol*. 1978;9:236-40.
- Joh K, Kanetsuna Y, Ishikawa Y, Aizawa S, Imadachi A, Tatusawa O, et al. Epstein-Barr virus genome-positive tubulointerstitial nephritis associated with immune complex-mediated glomerulonephritis in chronic active EB virus infection. *Virchows Arch*. 1998;432:567-4573.
- Andres GA, Kano K, Elwood C, Prezyna A, Sepulveda M, Milgrom F. Immune deposit nephritis in infectious mononucleosis. *Int Arch Allergy Appl Immunol*. 1976;53:136-44.
- Wollheim FA, Williams RC. Studies on the macroglobulins of human serum polyclonal immunoglobulin class M (IgM) increase in infectious mononucleosis. *N Engl J Med*. 1966;274:61-7.
- Charlesworth JA, Pussell BA, Roy LP, Lawrence S, Robertson MR. The complement system in infectious mononucleosis. *Aust N Z J Med*. 1977;7:23-6.
- Garzelli C, Incaprera M, Bazzichi A, Falcone G. Detection of an idiotope on a human monoclonal autoantibody by monoclonal anti-idiotypic antibody and its relationship to Epstein-Barr virus-induced autoimmunity. *Autoimmunity*. 1992;11:171-7.
- Niller HH, Wolf H, Minarovits J. Regulation and dysregulation of Epstein-Barr virus latency: Implications for the development of autoimmune diseases. *Autoimmunity*. 2008;41:298-328.
- Newkirk MN, van Venrooij WJ, Marshall GS. Autoimmune response to U1 small nuclear ribonucleoprotein (U1 snRNP) associated with cytomegalovirus infection. *Arthritis Res*. 2001;3:243-8.

M. Adoración Martín-Gómez<sup>a,\*</sup>, Mercedes Caba Molina<sup>b</sup>, Gracia Cruz Caparros<sup>c</sup>, Encarnación Guerrero Sánchez<sup>d</sup>, Abelardo Caballero González<sup>e</sup> y Mercedes Gómez Morales<sup>b</sup>

<sup>a</sup> Unidad de Nefrología, Hospital de Poniente, El Ejido, España

<sup>b</sup> Servicio de Anatomía Patológica, Hospital San Cecilio, Granada, España

<sup>c</sup> Medicina Interna, Hospital de Poniente, El Ejido, España

<sup>d</sup> Sección de Anatomía Patológica, Hospital de Poniente, El Ejido, España

<sup>e</sup> Servicio de Inmunología, Hospital Carlos Haya, Málaga, España

\* Autora para correspondencia.

Correo electrónico: [doritamg@gmail.com](mailto:doritamg@gmail.com) (M.A. Martín-Gómez).

0211-6995/© 2016 Sociedad Española de Nefrología. Publicado por Elsevier España, S.L.U. Este es un artículo Open Access bajo la licencia CC BY-NC-ND (<http://creativecommons.org/licenses/by-nc-nd/4.0/>).

<http://dx.doi.org/10.1016/j.nefro.2016.11.006>

## Exoftalmos e hiperparatiroidismo

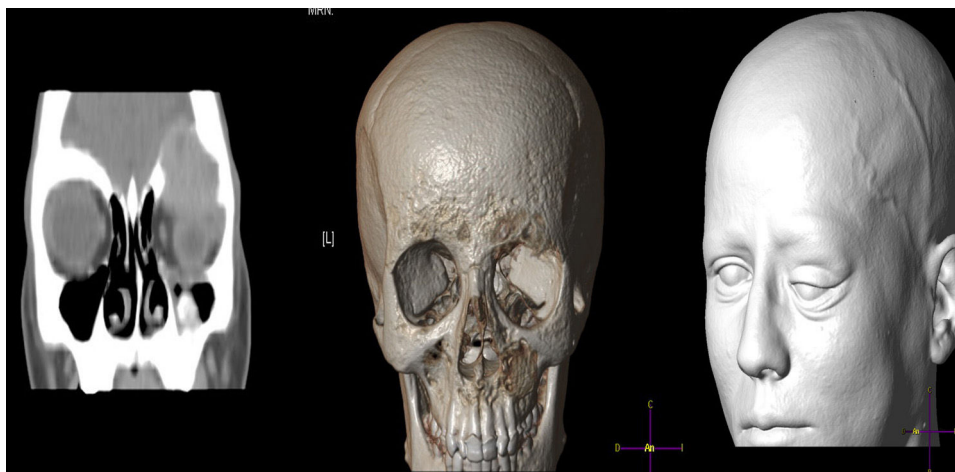## Exophthalmos and hyperparathyroidism

Sr. Director:

El tumor pardo, también conocido como osteoclastoma, es una lesión local y benigna del hueso. Aparece como consecuencia de un incremento de la actividad osteoclástica y de la proliferación fibroblástica en el contexto de un hiperparatiroidismo (HP) primario o secundario grave<sup>1</sup>, este último ocurre en la enfermedad renal crónica (ERC) debido a la disminución de la actividad de la vitamina D a nivel renal, con descenso de la excreción de fósforo e hipocalcemia, que estimula las glándulas paratiroides. Al microscopio óptico se caracteriza

por un aumento de la actividad osteoclástica; elevación de la resorción y formación de tejido óseo nuevo; irregularidad en el espesor del tejido trabecular y fibrosis peritrabecular; aparición de células gigantes multinucleadas y hemorragia intersticial con depósitos de hemosiderina, que le dan la apariencia parduzca característica<sup>1,2</sup>.

La regresión o desaparición completa del tumor pardo suele ocurrir después de la paratiroidectomía, aunque dependiendo de la localización y de la capacidad local de destrucción, puede causar compresión o fracturas patológicas. Generalmente, es una lesión múltiple que afecta



**Figura 1 – TAC craneal y orbitario con reconstrucción precirugía.**

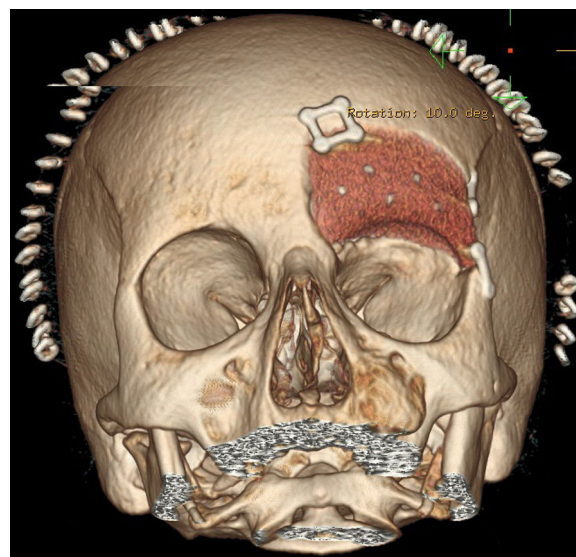
preferentemente a costillas, clavículas, mandíbula y pelvis<sup>3</sup>, con infrecuente afectación orbitaria<sup>2</sup>.

Presentamos el caso de una mujer de 27 años con ERC secundaria a nefronoptosis y 2 trasplantes renales, el primero anticipado a los 7 años de edad y el segundo a los 9 años, con pérdida de ambos por nefropatía crónica del injerto. Inicia definitivamente hemodiálisis a los 23 años de edad. Tras 4 años en hemodiálisis y con una historia de más de 5 meses de evolución, aparece un HP secundario grave con cifra máxima de PTHi de 4.876 pg/ml, hipercalcemia y normo- e hiperfosfate-mia que no se controlan a pesar de tratamiento con cinacalcet, análogos de la vitamina D y quelantes del fósforo. En la gammagrafía con <sup>99m</sup>Tc-sestamibi se observa una captación patológica del radiotrazador en todas las glándulas paratiroides en relación con una hiperplasia poliglandular. Además, a la exploración física llama la atención la aparición progresiva y pronunciada de un exoftalmos con desplazamiento caudal de la órbita izquierda y disminución de la agudeza visual. Se realiza TAC cerebral y de órbitas con reconstrucción (fig. 1) y RNM que describen varias lesiones radiolucientes óseas, de aspecto quístico sugerentes de 3 tumores pardos periorbitarios izquierdos situados respectivamente en el techo de la órbita con extensión al seno frontal ipsilateral, en maxilar superior izquierdo y en la rama ascendente de la mandíbula izquierda con oclusión arterial secundaria. Con estos hallazgos, se interviene, y se practica una paratiroidectomía total con autotrasplante supraesternal para frenar el HP severo y conseguir la reducción de los tumores. Tras la intervención, los niveles de PTHi descienden rápidamente y se desarrolla un síndrome de hueso hambriento que requiere altas dosis de calcio, vitamina D y hemodiálisis con calcio de 1,75 mmol/l, lo que asegura el éxito de la intervención. Dos meses después, la mejoría analítica no se acompaña de la clínica, continúa el exoftalmos y la neuropatía óptica compresiva. La TAC de control manifiesta un aumento de tamaño de la lesión del techo orbitario que precisa exéresis. A través de la anatomía patológica se confirma un tumor óseo pardo.

En el momento actual, únicamente se han encontrado 19 casos descritos con afectación periorbitaria. En casi todos se

realiza exéresis del tumor, aunque se describen otras localizaciones distintas en las que únicamente con paratiroidectomía total la lesión ha remitido<sup>3-5</sup>.

Nuestro caso se resolvió con paratiroidectomía y exéresis del tumor (fig. 2). La prevalencia del tumor pardo en pacientes con HP secundario oscila entre el 1,5 y el 13% en la ERC<sup>1</sup>, que es más frecuente en mujeres jóvenes<sup>6</sup>. No obstante, debe realizarse un cauteloso diagnóstico diferencial y descartar implantes tumorales óseos en otras localizaciones. Actualmente, gracias a las nuevas técnicas que determinan la PTH por radioinmunoanálisis y al tratamiento efectivo de la enfermedad, está disminuyendo la aparición de nuevos casos<sup>7</sup>.



**Figura 2 – TAC craneal y orbitario con reconstrucción postcirugía.**

## BIBLIOGRAFÍA

- Mateo L, Massuet A, Solá M, Pérez A, Musulen E, Sánchez MC. Brown tumor of the cervical spine: A case report and review of the literature. *Clin Rheumatol*. 2010;30:419-24.
- Bahrami E, Alireza T, Ebrahim H, Mohammadreza S. Maxillary and orbital brown tumor of primary hyperparathyroidism. *Am J Case Rep*. 2012;13:183-6.
- Monteiro ML. Multiple brown tumors of the orbital walls: Case report. *Arq Bras Oftalmol*. 2009;72:116-8.
- Gonzalez-Martínez E, Santamarta-Gómez D, Varela-Rois P, García-Cosamalón J. Brown tumor of the orbital roof as an initial and isolated manifestation of secondary hyperparathyroidism. *Orbit*. 2010;29:278-80.
- Oliveira FM, Makimoto TE, Scalissi NM, Marone MM, Maeda SS. Regression of orbital brown tumor after surgical removal of parathyroid adenoma. *Arch Endocrinol Metab*. 2015;59:455-9.
- Daniels JS. Primary hyperparathyroidism presenting as a palatal brown tumor. *Oral Surg Oral Med Oral Pathol Oral Radiol Endod*. 2004;98:409-13.
- Jafari-Pozve N, Ataie-Khorasgani M, Jafari-Pozve S, Ataie-Khorasgani M. Maxillofacial brown tumors in secondary

hyperparathyroidism: A case report and literature review. *J Res Med Sci*. 2014;19:1099-102.

María Teresa Mora Mora<sup>a,\*</sup> y Jesús Pedro Marín Álvarez<sup>b</sup>

<sup>a</sup> Sección de Nefrología, Complejo Hospitalario Universitario de Huelva, Huelva, España

<sup>b</sup> Sección de Nefrología, Hospital San Pedro de Alcántara, Cáceres, España

\* Autor para correspondencia.

Correo electrónico: [maytemorabis@hotmail.com](mailto:maytemorabis@hotmail.com)  
(M.T. Mora Mora).

0211-6995/© 2016 Sociedad Española de Nefrología. Publicado por Elsevier España, S.L.U. Este es un artículo Open Access bajo la licencia CC BY-NC-ND (<http://creativecommons.org/licenses/by-nc-nd/4.0/>).  
<http://dx.doi.org/10.1016/j.nefro.2016.11.002>

## Transient hyperphosphatasemia in a child with nephrolithiasis and severe prematurity

### Hiperfosfatemia transitoria en un niño con nefrolitiasis y antecedentes de prematuridad severa

Dear Editor,

Transient hyperphosphatasemia of infancy and early childhood (THI) is a benign, usually accidentally detected condition characterised by transiently increased activity of serum alkaline phosphatase (S-ALP) in children under five years of age, without any signs of metabolic bone disease or hepatopathy corresponding with the increased S-ALP.<sup>1-4</sup> When detected in a child with either chronic bone, liver or kidney disease, THI might raise significant concerns.<sup>4-6</sup>

A 13-months' old boy with a complicated perinatal history (severe prematurity - 26th week of gestation, birthweight 1085 g, respiratory distress syndrome, reanimation, neonatal sepsis, pneumonia, artificial ventilation, necrotising enterocolitis, anaemia, hypophosphataemia and osteopathy of prematurity) and resulting bronchopulmonary dysplasia (with consequent furosemide treatment in the infantile period), was hospitalised because of renal colic manifested by painful crying with gross haematuria. Abdominal ultrasound revealed renal stones in each kidney, diameter 3 mm on the left and 6 mm on the right, respectively. The serum values of blood urea nitrogen (BUN), creatinine, potassium (S-K), sodium (S-Na), calcium (S-Ca), phosphate (S-P), magnesium (S-Mg), alanin-aminotransferase (S-AST), aspartate-aminotransferase (S-ALT), parathyroid hormone (S-PTH) were all within normal

reference range, same as the urinary concentrations of Ca, P, Mg and urinary calcium/creatinine ratio (U-Ca/U-cr). However S-ALP was 34  $\mu$ kat/L (normal 2.5-9.5  $\mu$ kat/L). Wrist X-ray was normal without any signs of rickets. As rickets was ruled out, vitamin D levels were not assessed. The only possible relationship between vitamin D and urolithiasis could have been either vitamin D overdose or hypophosphatemic rickets with hypercalciuria. As S-Ca, S-P and U-Ca/U-cr were all normal and rickets was ruled out, these possibilities were out of question. Hematuria resolved within 3 days. As there were neither laboratory nor clinical signs of liver or bone disease, THI was considered as the most likely diagnosis. Concerning the kidney stones management, conservative approach including periodic ultrasound assessment was decided. The boy was dismissed on day 4 and checked 28 days later. At that time the S-ALP dropped to normal value of 9.2  $\mu$ kat/L. S-Ca, S-P were also normal. Therefore the patient fulfilled the criteria for THI. There were no further increases in S-ALP and the patient, who is currently 18 months old, remains stable and is periodically checked on an out-patient basis.

Our patient had a history of prematurity, and according to the hospital records, hypophosphatemia occurred throughout 3rd and 4th month of age, thus indicating history of resolved osteopathy of prematurity.