



Cartas al Director

Enfermedad de cambios mínimos compatible con nefropatía C1q en paciente pediátrico. Evolución y tratamiento de una enfermedad complicada

A minimum changes disease compatible with C1q nephropathy in a paediatric patient. Evolution and treatment of a difficult pathology

Sr. Director:

La nefropatía C1q es una enfermedad controvertida ya que algunos autores la consideran indistinguible de una nefropatía por cambios mínimos (ECM), mientras que otros la consideran una enfermedad de transición entre los cambios mínimos y la glomerulosclerosis segmentaria y focal (GEFS)^{1,2}. Los criterios para el diagnóstico de la enfermedad incluyen depósitos predominantes de C1q en inmunofluorescencia y ninguna evidencia clínica o de laboratorio de lupus eritematoso sistémico^{3,4}. Microscópicamente a diferencia de lupus, en la nefropatía C1q no debe existir enfermedad tubulointersticial^{5,6}.

Presentamos un caso clínico de paciente de 21 años de edad, derivado a la consulta de nefrología desde pediatría en marzo de 2010, cuando tenía 14 años, por síndrome nefrótico córtico resistente. Previamente, en pediatría, diagnosticado de probable enfermedad de cambios mínimos se inició tratamiento con corticoides a dosis de 80 mg/día.

La primera visita en nefrología revela una albumina de 2 g/dl, proteínas totales 4,9 g/dl, hemoglobina 15,9 g/dl, creatinina 0,18 mg/dl, iones no alterados, se observó una proteinuria de 4,9 g en 24 h, C3 y C4 162 y 22,9 mg/g. La ecografía revela: ambos riñones aumentados de tamaño con aumento de parénquima renal en relación con el síndrome nefrótico. Se decide mantener el tratamiento esteroideo y es visto en consulta en enero del 2011 donde se aprecia aumento de la proteinuria pese al tratamiento. El estudio inmunológico es negativo para ANA, ANCA, ENA, DNA, anticuerpos anticardiolipina y anticuerpos MBG. *Inmunoglobulinas*: IgG 135 mg/dl, resto de inmunoglobulinas dentro del rango. No se observaron datos de anemia y mantenía función renal normal. Se decide hacer biopsia renal (fig. 1): 30 glomérulos, con aumento leve de celularidad mesangial, no observándose engrosamientos

de membranas basales, presencia de espinas (*spikes*), acúmulos de matriz ni colapsos capilares. Los componentes vascular y tubular no presentan alteraciones. En inmunofluorescencia directa se observó un depósito mesangial de C1q de forma intensa y en cuantía más escasa para C3 e IgG, siendo negativo para el resto de inmunoglobulinas, cadenas ligeras y fibrinógeno. *Diagnóstico*: enfermedad de cambios mínimos con depósito predominante de C1q, compatible con nefropatía C1q.

Se inicia tratamiento con tacrolimus para mantener niveles entre 6 y 8 µg/l y se solicita estudio genético para descartar enfermedades relacionadas con el gen WT1 (síndrome de WAGR, Denis-Drash y síndrome de Fraiser), siendo todo negativo. Ante la falta de respuesta, en febrero del 2012 se inicia tratamiento con micofenolato mofetil en dosis crecientes hasta un máximo de 1 g/12 h, sin respuesta presentando en enero del 2015, una proteinuria de 9,4 g/24 h y deterioro de la función renal, estudio de autoinmunidad negativo (ANA, ANCA, DNA, ENA, MBG y crioglobulinas), por lo que se indica una segunda biopsia: 19 glomérulos, de los cuales un 50% (9) se encuentran completamente esclerosados, 6 no presentan alteraciones y los 4 restantes presentan grados variables de esclerosis, en 2 rodeando también la cápsula de Bowman. En la inmunofluorescencia no observaron depósitos de complemento, inmunoglobulinas, cadenas ligeras ni fibrinógeno en ninguna de las estructuras. A pesar de la desaparición de los depósitos de C1q en esta biopsia, el paciente presenta 5 años de tratamiento con un declive progresivo de su función renal por lo que se decide iniciar una cuarta línea de tratamiento con rituximab, recibiendo 4 bolus semanales en junio de 2015 sin mejoría de la proteinuria e importante deterioro de la función renal (tabla 1), agotando las posibles líneas de tratamiento y derivando el paciente a ERCA.

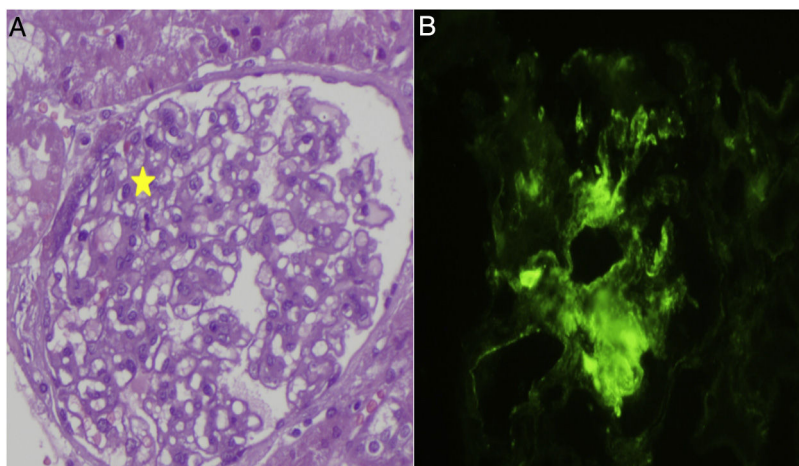


Figura 1 – A) Biopsia renal, morfológicamente se observa un leve aumento de la celularidad mesangial en algunos glomérulos. B) Estudio de inmunofluorescencia directa donde se observan depósitos de C1q.

Tabla 1 – Relación entre tratamiento, proteinuria y función renal desde marzo de 2017 hasta julio de 2017 en paciente con diagnóstico de nefropatía C1q

Fecha	03/2010	01/2011	02/2012	01/2013	01/2014	01/2015	06/2015	06/2017
Edad del enfermo (años)	14	15	15	16	17	17	18	21
Creatinina (mg/dl)	0,18	0,57	0,58	0,72	0,65	1,2	1,71	3,9
Proteinuria (g/dl)	4,9	3	5	5,4	9,7	12,7	10	14
Prednisona 80 mg/día								
Tacrolimus para niveles de 6 a 8 µg/l								
Micofenolato Mofetil 1 g/12 h								
Rituximab								

El paciente recibió a lo largo del tiempo dependiendo del estadio de la enfermedad renal tratamiento con: ácido acetilsalicílico, hidroferol 0,266 µg, estatinas, inhibidor de la bomba de protones, quelantes de fosforo y antihipertensivos.

Los anticuerpos anti-C1q están dirigidos contra el primer componente del complemento, son en su mayoría, del subtipo IgG predominantemente IgG1 e IgG2 demostrando una fuerte correlación entre su presencia y el daño renal. Los mecanismos por los que se encuentra C1q en las biopsias renales serían: 1) que vaya unido a la porción Fc de las Ig implantadas o de inmunocomplejos circulantes; 2) restos apoptóticos podrían captar C1q facilitando su aclaramiento; 3) el C1q podría unirse a la proteína C reactiva, amiloide o Ig atrapadas en el glomérulo; 4) unión directa del C1q en forma específica con células del parénquima renal; 5) atrapamiento pasivo, y 6) reacción cruzada con antígenos similares al C1q⁷⁻¹⁰. De este modo se explica que cada vez que estamos frente a una nefropatía con intervención de la vía clásica del complemento se puedan observar depósitos de C1q en la biopsia.

Por lo tanto, los pacientes que tienen nefropatía C1q y GEFS tienen más probabilidades de progresar a enfermedad renal terminal. No hay ensayos aleatorizados que hayan evaluado el tratamiento de la nefropatía C1q. La terapia implica el tratamiento de la lesión microscópica subyacente.

BIBLIOGRAFÍA

1. Fukuma Y, Hisano S, Segawa Y, Niimi K, Tsuru N, Kaku Y, et al. Clinicopathologic correlation of C1q nephropathy in children. *Am J Kidney Dis.* 2006;47:412-8.
2. Swartz SJ, Eldin KW, Hicks MJ, Feig DI. Minimal change disease with IgM+ immunofluorescence: A subtype of nephrotic syndrome. *Pediatr Nephrol.* 2009;24:1187.
3. Mii A, Shimizu A, Masuda Y, Fujita E, Aki K, Ishizaki M, et al. Current status and issues of C1q nephropathy. *Clin Exp Nephrol.* 2009;13:263-74.
4. Devasahayam J, Erode-Singaravelu G, Bhat Z, Oliver T., Chandran A., Zeng X., et al. C1q Nephropathy: The Unique Underrecognized Pathological Entity. *Anal Cell Pathol (Amst).* 2015;2015:490413.
5. Markowitz GS, Schwimmer JA, Stokes MB, Nasr S, Seigle RL, Valeri AM, et al. C1q nephropathy: A variant of focal segmental glomerulosclerosis. *Kidney Int.* 2003;64:1232-40.
6. Hisano S, Fukuma Y, Segawa Y, Niimi K, Kaku Y, Hatae K, et al. Clinicopathologic correlation and outcome of C1q nephropathy. *Clin J Am Soc Nephrol.* 2008;3:1637-43.

7. Fukuma Y, Hisano S, Segawa Y, Niimi K, Tsuru N, Kaku Y, et al. Clinicopathologic correlation of C1q nephropathy in children. *Am J Kidney Dis.* 2006;47:412-8.
8. Said SM, Cornell LD, Valeri AM, Sethi S, Fidler ME, Cosio FG, et al. C1q deposition in the renal allograft: A report of 24 cases. *Mod Pathol.* 2010;23:1080-8.
9. Vázquez Martul E. Orientación diagnóstica de las enfermedades renales glomerulares *Rev Esp Patol.* 2013;46:3-13.
10. Florit EA, Úbeda-Aranda I, Delgado-Conde P, Rodríguez-Cubillo B, Monzón-Vázquez T, de la Flor Merino JC, et al. Glomerulonefritis membranosa, psoriasis y etanercept. ¿Asociación casual o causal? *Nefrología (Madr).* 2012;32:228-32.

Igor Romaniouk Jakovler^{a,*}, Ricardo Mouzo Javier^a, Carmen Perez Nieto^a, Antonio Romero^a, Fernando Simal^a y Beatriz Castañón^b

^a Servicio de Nefrología, Hospital del Bierzo, Ponferrada, León, España

^b Servicio de Anatomía Patológica, Hospital del Bierzo, Ponferrada, León, España

* Autor para correspondencia.

Correo electrónico: Igor9843@gmail.com

(I. Romaniouk Jakovler).

0211-6995/© 2018 Sociedad Española de Nefrología. Publicado por Elsevier España, S.L.U. Este es un artículo Open Access bajo la licencia CC BY-NC-ND (<http://creativecommons.org/licenses/by-nc-nd/4.0/>). <https://doi.org/10.1016/j.nefro.2018.05.004>

Síndrome hemolítico urémico atípico secundario al uso de carfilzomib tratado con eculizumab

Eculizumab as a treatment for atypical hemolytic syndrome secondary to carfilzomib

Sr. Director:

Carfilzomib es un fármaco inhibidor del proteosoma, con actividad antiproliferativa y proapoptótica, que se emplea como parte del tratamiento del mieloma múltiple refractario¹⁻⁴. La aparición de síndrome hemolítico urémico atípico (SHUa) asociado al uso de carfilzomib es una complicación descrita en la literatura⁵⁻¹⁰. A continuación, describimos un caso de SHUa secundario al uso de carfilzomib eficazmente tratado con eculizumab.

Mujer de 71 años con mieloma múltiple Bence-Jones Kappa refractario, en tratamiento con carfilzomib, daratumumab y dexametasona (KKD). La paciente ingresó en el Servicio de Hematología por presentar, 2 días después de recibir el segundo ciclo de KDD, un cuadro clínico de malestar general y fiebre. Al cuarto día, siendo todo el estudio microbiológico negativo, comenzó con una presión arterial superior a 180/100 mmHg. En la analítica se observó una disminución de la hemoglobina hasta 6,8 g/dl, de las plaquetas hasta 12.000, con un aumento de LDH hasta 900 UI/l y un deterioro de la función renal hasta una creatinina sérica de 2,6 mg/dl. Con la sospecha de microangiopatía trombótica (MAT) se inició tratamiento con prednisona (1 mg/kg/día) y plasma fresco, pero sin mejoría, por lo que se solicitó valoración por el Servicio de Nefrología.

Una vez valorada por el Servicio de Nefrología, se realizó una extensión de sangre periférica que mostraba 5-6% esquistocitos por campo, un fondo de ojo sin signos de

hipertensión arterial maligna, una determinación de haptoglobina que fue indetectable y una prueba de Coombs directa que resultó negativa. La determinación de ADAMTS13 fue normal (ADAMTS13 > 50%). Se descartaron otras causas de SHUa, causas de síndrome hemolítico urémico típico (STEC-HUS), sin realizar estudio genético por la alta sospecha de una noxa causante del daño. Se suspendió carfilzomib y se inició tratamiento con eculizumab, previa profilaxis meningocócica con penicilina oral, sin realizar plasmaféresis por la mala situación de la enferma y para evitar comorbilidad asociada a la técnica. Una semana después de la tercera dosis de eculizumab se objetivó la normalización de la creatinina sérica (1,1 mg/dl) sin haber requerido ninguna sesión de hemodiálisis y la desaparición de la presencia de esquistocitos. Desde un punto de vista hematológico, se observó una mejoría parcial de hemoglobina y plaquetas, probablemente influida por la enfermedad de base, pero con desaparición de los esquistocitos. Recibió 3 dosis semanales de 900 mg de eculizumab, que se suspendió tras la mejoría de la función renal y la estabilización de los parámetros de hemólisis.

La cuestión que nos planteamos es la justificación de un tratamiento con eculizumab con base en los últimos avances realizados en el estudio de la patogenia de este cuadro. Desde la aparición de carfilzomib, se han descrito casos que relacionan su uso con la aparición de MAT⁵⁻¹⁰ (tabla 1). El mecanismo por el cual se produce el daño se cree que puede estar relacionado con la dosis acumulada o con un efecto aloimmune. Por otro lado, algunos autores postulan que los