

Síndrome nefrótico en relación con tratamiento con ustekinumab

Nephrotic syndrome in relation to treatment with ustekinumab

Sr. Director:

En los últimos años el tratamiento con anticuerpos monoclonales ha aumentado de forma exponencial, adquiriendo especial importancia en aquellos pacientes con enfermedades de etiología autoinmune que son refractarios a la terapia estándar. El empleo de estos fármacos biológicos ha depositado una gran esperanza en este grupo de pacientes, ya que han demostrado resultados prometedores. El gran inconveniente de los mismos actualmente es el desconocimiento de sus posibles efectos secundarios, debido principalmente al inicio muy reciente de su uso y, por tanto, a la limitada experiencia tanto a corto como a largo plazo.

Un ejemplo de empleo de estos tratamientos en el campo de la Dermatología es en la psoriasis¹, donde los más utilizados son adalimumab (Humira[®]) y ustekinumab (Stelara[®])²⁻⁴. Este último es un anticuerpo IgG1 kappa, que actúa a través de su unión específica a la subunidad p40 de las interleucinas 12 y 23, evitando así la interacción de dichas interleucinas con su receptor; con ello se consigue bloquear la vía de activación de las células *natural killer* y los linfocitos T, además de impedir la diferenciación de las células T CD4+ a células Th1 (linfocitos *helper*)^{5,6}.

Tras revisar la literatura no hemos encontrado asociaciones de este tratamiento con síndrome nefrótico, por lo que consideramos de interés esta revisión.

Presentamos el caso de un varón de 51 años, dislipidémico en tratamiento con estatinas y antecedente de litiasis renal izquierda en la juventud, en seguimiento por Dermatología por psoriasis en placas que afectaban predominantemente a los miembros superiores, el tronco y el cuero cabelludo. Con respecto a este diagnóstico había recibido tratamiento con Neotigason[®] (acitretina), aplicación tópica de corticoides, análogos de la vitamina D y radiación ultravioleta A, presentando buena respuesta al tratamiento pero con reaparición de las lesiones tras la retirada del mismo. En este contexto, se inició terapia con adalimumab, experimentando una respuesta parcial. Ante la persistencia de lesiones en el cuero cabelludo y el tronco, se decidió cambiar por ustekinumab. La administración de este fármaco se realizó según la pauta habitual de 45 mg de inducción, seguidos de otros 45 mg a las 4 semanas, para posteriormente administrar las siguientes dosis cada 12 semanas⁷. En torno a los 2 años de haber iniciado el tratamiento, cuando había recibido una dosis total de 585 mg, a los pocos días de la administración de la última dosis, se objetivó la presencia de proteinuria en el sistemático de orina, confirmada en muestra de orina de 24 h. Esos valores de proteinuria fueron inicialmente de 3,7 g/día y se acompañaban

de hipoproteinemia sanguínea leve (albúmina 3,2 g/dl) y de elevación del colesterol y los triglicéridos, manteniendo la función renal conservada, por lo que se derivó a consultas de Nefrología para estudio de posible glomerulopatía.

Una vez en nuestras consultas, el paciente refiere orina espumosa de unas semanas de evolución, sin objetivar hematuria ni otra sintomatología. Ante la sospecha de que una glomerulonefritis fuera la causante del cuadro, se inicia valoración de la misma en la que se incluyeron estudio de inmunoglobulinas, complemento, con espectro electroforético en sangre y orina, ANA, ANCA y serologías víricas. Los resultados confirmaron la presencia de síndrome nefrótico, siendo el resto de las pruebas complementarias normales o negativas. Finalmente, ante los hallazgos obtenidos, se realiza biopsia renal percutánea ecoguiada.

En el estudio anatomopatológico se visualizan un total de 19 glomérulos, ninguno de ellos con esclerosis global. La gran mayoría presentan frecuentes sinequias del ovillo con la cápsula de Bowman. En 3 glomérulos se identifican discretas consolidaciones segmentarias del ovillo. En el estudio de inmunofluorescencia directa se identifican depósitos granulares focales segmentarios de IgM y C3. Por todo ello, se concluye con el diagnóstico de glomeruloesclerosis focal y segmentaria, del tipo variante clásica (fig. 1).

Dada la relación temporal entre la administración del tratamiento y la aparición de la proteinuria, se decide suspender ustekinumab ante la sospecha de cuadro secundario al tratamiento. Simultáneamente se inició de forma paralela tratamiento con prednisona a las dosis estándar de tratamiento según las guías KDIGO empleadas para el manejo de los cuadros de glomeruloesclerosis primaria (mg/kg de peso)⁸. En este caso no fue posible asociar bloqueantes del sistema renina-angiotensina por hipotensiones sintomáticas del paciente. En las siguientes revisiones presenta una evolución favorable, con negativización de la proteinuria y recuperación de la hipoalbuminemia desde el primer mes de inicio del tratamiento y cese del ustekinumab. Esta rápida respuesta, junto con la ausencia de hipertensión y microhematuria, apuntan al diagnóstico de cuadro secundario al tratamiento frente a un origen primario de la glomerulonefritis. A pesar de ello, se decide completar 12 semanas de prednisona oral, con retirada progresiva hasta su suspensión. Actualmente el paciente continúa sin datos de enfermedad renal activa (ausencia de proteinuria y función renal normal) (fig. 2).

Estamos ante un caso clínico con afectación glomerular en forma de glomeruloesclerosis focal y segmentaria demostrada anatomopatológicamente. De acuerdo con la forma de

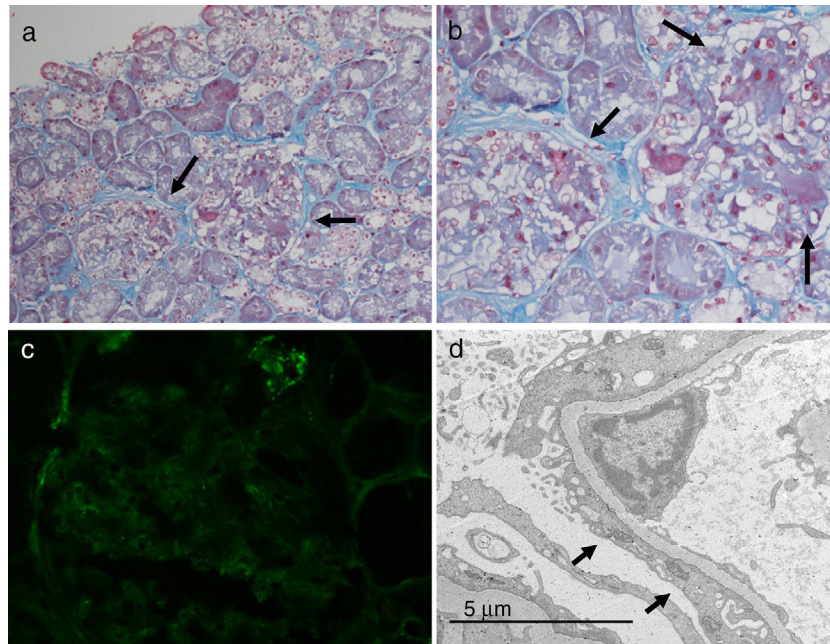


Figura 1 – Biopsia renal. a y b. Microscopia óptica: áreas de colapso mesangial y esclerosis glomerular segmentaria. c. Inmunofluorescencia: depósitos C3. d. Microscopia electrónica: borramiento difuso de los procesos podocitarios.

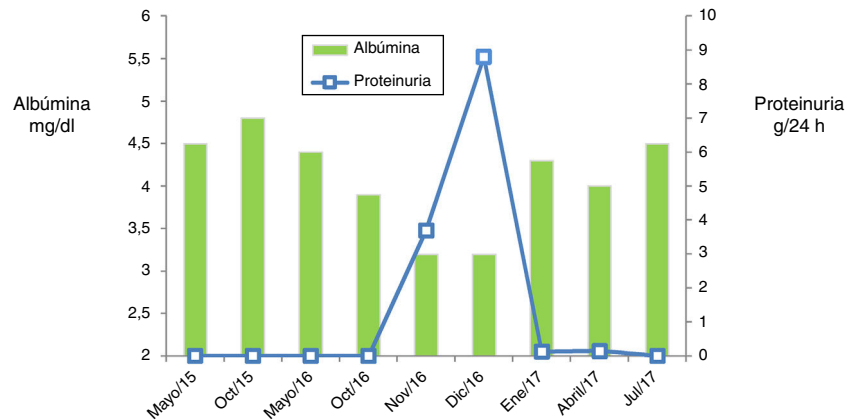


Figura 2 – Evolución analítica. Muestra una disminución de los niveles de albúmina sérica con aparición de proteinuria y la posterior recuperación de ambos parámetros.

presentación y la rápida respuesta tras el cese de ustekinumab, el cuadro podría haber estado desencadenado por este mismo tratamiento. Este acontecimiento no está referido en la ficha técnica del fármaco⁷ ni ha sido descrito en la bibliografía hasta el momento, pudiendo tratarse de un efecto secundario no conocido ya que, como se dijo anteriormente, aún desconocemos el espectro de efectos adversos que son capaces de producir estos fármacos debido al reciente inicio de utilización de los mismos. En este caso, se considera una reacción adversa a medicamentos del tipo B (idiosincrática) grave, puesto que afecta directamente a la función de un órgano vital como es el riñón.

Presentamos un caso clínico de una probable relación entre el tratamiento con ustekinumab y la aparición de un síndrome nefrótico secundario a glomerulonefritis focal y segmentaria, dada la coincidencia temporal entre ambos. La relación causa-efecto no se puede asegurar, puesto que para ello sería

necesario administrar el tratamiento con ustekinumab una segunda vez y que se reproduzca la proteinuria. Este proceder no es ético y, por lo tanto, la causa-efecto en este caso es imposible de demostrar. No obstante, ante este hecho, recomendamos monitorizar la función renal y la proteinuria en los pacientes que reciban este fármaco.

BIBLIOGRAFÍA

1. Smith CH, Jabbar-Lopez ZK, Yiu ZZ, Bale T, Burden AD, Coates LC, et al. British Association of Dermatologists guidelines for biologic therapy for psoriasis 2017. *Br J Dermatol*. 2017;177:628–36.
2. Wcisło-Dziadecka D, Zbiciak M, Brzezińska-Wcisło L, Mazurek U. Anti-cytokine therapy for psoriasis - not only TNF- α blockers. Overview of reports on the effectiveness of therapy

- with IL-12/IL-23 and T and B lymphocyte inhibitors. *Postepy Hig Med Dosw (Online)*. 2016;70:1198-205.
3. Leonardi CL, Kimball AB, Papp KA, Yeilding N, Guzzo C, Wang Y, et al. Efficacy and safety of ustekinumab, a human interleukin-12/23 monoclonal antibody, in patients with psoriasis: 76-week results from a randomised, double-blind, placebo-controlled trial (PHOENIX 1). *Lancet*. 2008;371:1665-74.
 4. Langley RG, Lebwohl M, Krueger GG, Szapary PO, Wasfi Y, Chan D, et al. Long-term efficacy and safety of ustekinumab, with and without dosing adjustment, in patients with moderate-to-severe psoriasis: Results from the PHOENIX 2 study through 5 years of follow-up. *Br J Dermatol*. 2015;172:1371-83.
 5. Benson JM, Peritt D, Scallon BJ, Heavner GA, Shealy DJ, Giles-Komar JM, et al. Discovery and mechanism of ustekinumab: A human monoclonal antibody targeting interleukin-12 and interleukin-23 for treatment of immune-mediated disorders. *MAbs*. 2011;3:535-45.
 6. Luo J, Wu SJ, Lacy ER, Orlovsky Y, Baker A, Teplyakov A, et al. Structural basis for dual recognition of IL-12 and IL-23 by ustekinumab. *J Mol Biol*. 2010;402:797-812.
 7. STELARA® [prescribing information]. Horsham, PA: Janssen Biotech, Inc.; 2016 [consultado 1 Ago 2018]. Disponible en: <https://www.stelara.info.com/pdf/prescribinginformation.pdf>
 8. KDIGO. KDIGO clinical practice guideline for glomerulonephritis. *Kidney Int Suppl*. 2012;2 Suppl 2:181-5.

María Pérez Fernández^{a,*}, Ana Belén Piteiro Bermejo^b, Jessy Korina Peña Esparragoza^a, Ana Blasco Martínez^c, Irene Aracil Moreno^d, Javier Mancha Ramos^a y Fuensanta Moreno Barrio^{a,e}

^a Servicio de Nefrología, Hospital Universitario Príncipe de Asturias, Alcalá de Henares, Madrid, España

^b Servicio de Dermatología, Hospital Universitario Príncipe de Asturias, Alcalá de Henares, Madrid, España

^c Servicio de Anatomía Patológica, Hospital Universitario Príncipe de Asturias, Alcalá de Henares, Madrid, España

^d Hospital Gregorio Marañón, Madrid, España

^e Facultad de Medicina, Universidad de Alcalá de Henares, Alcalá de Henares, Madrid, España

* Autor para correspondencia.

Correo electrónico: perezfdez.mariapf@gmail.com (M. Pérez Fernández).

0211-6995/© 2018 Sociedad Española de Nefrología. Publicado por Elsevier España, S.L.U. Este es un artículo Open Access bajo la licencia CC BY-NC-ND (<http://creativecommons.org/licenses/by-nc-nd/4.0/>). <https://doi.org/10.1016/j.nefro.2018.06.003>

Aldosteronismo con actividad de renina aumentada: ¿primario versus secundario? Importancia del seguimiento en el tiempo para el diagnóstico

Aldosteronism with elevated active renin concentration: Primary versus secondary? Importance of follow-up for the diagnosis

Sr. Director:

El aldosteronismo es una causa conocida de hipertensión secundaria que, en la práctica clínica suele sospecharse con relativa facilidad, sobre todo, si esta se acompaña de hipopotasemia y es una hipertensión severa o de inicio brusco¹. Sin embargo, pueden plantearse ciertas dificultades diagnósticas a la hora de precisar su origen, sobre todo, en aquellos casos, que cursen con niveles incrementados tanto de renina-aldosterona^{2,3} y las pruebas de imagen no ayuden a establecer un diagnóstico etiológico.

Mujer de 62 años, con antecedentes personales de hipertensión arterial (sin tratamiento), dislipemia, obesidad y fumadora de un paquete de cigarrillos/día. La paciente acudió a su centro de salud, refiriendo incontinencia urinaria junto con poliuria y polidipsia de un mes de evolución, comprobando unas cifras de presión arterial (PA) de 220/130 mmHg. Se indicó tratamiento con captopril 50 mg/12 h junto con atenolol 50 mg y fue derivada a la consulta externa de nefrología al día siguiente. Cuando acudió a nefrología (habiéndose tomado

50 mg de captopril esa mañana), se encontraba bradipsíquica, poco reactiva, con una PA de 80/40 mmHg, precisando suero-terapia con fisiológico 0,9%. La tomografía computarizada (TC) cerebral fue normal. En la **tabla** se presentan los valores analíticos del primer día de consulta, así como la evolución posterior. En el año 2011, la creatinina sérica era de 0,9 mg/dl, por lo que el deterioro de función renal, fue atribuido a hipotensión arterial tras tomar captopril, con recuperación renal en los siguientes días. Dada la presencia de crisis hipertensivas, con tendencia a hipopotasemia, junto con un sodio urinario menor a 20 mmol/l se sospechó existencia de hiperaldosteronismo. Con el precedente de hipotensión arterial tras captopril, en una mujer fumadora y con dislipemia se sospechó hiperaldosteronismo secundario a estenosis de arterial. Se solicitó eco-doppler renal (riñón derecho de 13,2 cm, e izquierdo de 11,2 con flujos renales normales), y una angio-TC que mostró ateroma calcificado adyacente al origen de la arteria renal derecha, que tampoco producía estenosis significativa y una arteria renal izquierda permeable. E igualmente las glándulas suprarrenales eran normales en la TC abdominal, por lo que