

- prospective randomized study. *Nephrol Dial Transplant*. 2011;26:2617-24.
3. Canaud B, Bowry SK. Emerging clinical evidence on online hemodiafiltration: Does volume of ultrafiltration matter? *Blood Purif*. 2013;35:55-62.
 4. Daugirdas JT. Kt/V (and especially its modifications) remains a useful measure of hemodialysis dose. *Kidney Int*. 2015;88:466-73.
 5. Davenport A, Peters SA, Bots ML, Canaud B, Grooteman MP, Ascí G, et al., HDF Pooling Project Investigators. Higher convection volume exchange with online hemodiafiltration is associated with survival advantage for dialysis patients: The effect of adjustment for body size. *Kidney Int*. 2016;89:193-9.
 6. Macías N, Santos García A, Vega Martínez A, Abad Estébanez S, Goicoechea Diezhandino M, López Gómez JM. Importance of body water in the efficacy of convective solute transport in online hemodiafiltration. *Ther Apher Dial*. 2017;21:88-95.

Nicolás Macías*, Soraya Abad, Inés Aragoncillo, Andrés Hernández, Esther Torres, Alba Santos, Juan Manuel López Gómez, José Luño y Almudena Vega

Servicio de Nefrología, Hospital Gregorio Marañón, Madrid, España

* Autor para correspondencia.

Correo electrónico: nicomc13@gmail.com (N. Macías).

0211-6995/© 2018 Sociedad Española de Nefrología. Publicado por Elsevier España, S.L.U. Este es un artículo Open Access bajo la licencia CC BY-NC-ND (<http://creativecommons.org/licenses/by-nc-nd/4.0/>).

<https://doi.org/10.1016/j.nefro.2018.09.004>

Test de activación de basófilos. Herramienta para el diagnóstico de nefritis intersticial

Basophil activation test. Tool for the diagnosis of interstitial nephritis

Sr. Director:

Los inhibidores de la bomba de protones (IBP) utilizados, entre otros, en el tratamiento de la dispepsia, úlcera péptica, reflujo gastroesofágico, así como para la prevención de gastropatía derivada del uso de los AINE, son por lo general bien tolerados y con escasos efectos secundarios, lo que les hace encontrarse entre los medicamentos más prescritos. Presentamos el caso de una paciente, quien tras la ingesta de IBP desarrolla una nefritis intersticial aguda (NIA).

Mujer de 31 años sin antecedentes médicos de interés que inicia tratamiento con omeprazol por dolor a nivel epigástrico. Dos días después, la analítica objetiva deterioro de la función renal (Cr 2,28 mg/dl y FG 27 ml/min). Tras una semana de tratamiento, se produce un empeoramiento (Cr 2,75 mg/dl y FG 22 ml/min), acordándose la suspensión del omeprazol. En pruebas complementarias destacó en elemental y sedimento la presencia de proteinuria+ y leucocituria++ (10-15/campo). Ante el empeoramiento progresivo de la función renal, hasta una Cr de 3 mg/dl, se decidió la realización de biopsia renal, en la cual se objetivó: 21 glomérulos sin esclerosis, intersticio con edema e infiltrado masivo por linfocitos y numerosos eosinófilos, y ausencia de granulomas o fenómenos de vasculitis. El C4d reveló tinción extensa en capilares peritubulares. Ante estos hallazgos se inició tratamiento con prednisona vía oral a dosis de 1 mg/kg durante 10 días, iniciándose posteriormente pauta descendente de corticoides hasta su completa suspensión 6 meses después. Ante sospecha de nefropatía intersticial secundaria a omeprazol se realizó test de activación de basófilos (TAB) mostrando este a 10 µg/ml un porcentaje de activación del 10,2% y un

índice de estimulación de 4,1, confirmándose así la sospecha diagnóstica.

La NIA inducida por fármacos es causa frecuente de insuficiencia renal aguda (IRA), caracterizada por la presencia de infiltrados inflamatorios y edema en el intersticio, tubulitis, y en algunos casos, fibrosis intersticial eventual, habiéndose constatado que tras la retirada del fármaco inductor entre un 30-70% de los pacientes no recuperan en su totalidad su función renal basal, quedando con algún grado de insuficiencia renal, pudiendo evolucionar a enfermedad renal crónica (ERC) y muerte^{1,2}. La NIA se halla presente entre el 1-3% de las biopsias practicadas para la evaluación de hematuria o proteinuria, y aproximadamente en un 15% de las practicadas a pacientes con IRA, si bien su incidencia real puede ser superior, especialmente entre pacientes mayores de 65 años, en muchos casos polimedcados con mezclas de antibióticos y de AINE³⁻⁵. La incidencia a causa de los IBP es relativamente escasa, aunque su uso masivo y en ocasiones sin justificación, motiva que se haya incrementado en los últimos años. El hecho de que la NIA ocurra solamente en un pequeño porcentaje de pacientes expuestos a un determinado medicamento, la ausencia de una relación dosis/dependiente, la asociación a manifestaciones extrarrenales de hipersensibilidad y la recurrencia ante nuevas tomas de medicamento sugieren una base inmunológica como causa etiológica de la NIA⁴, lo que ha originado el uso de corticoides para su tratamiento.

Los basófilos son las células típicas para el estudio *in vitro* de reacciones alérgicas. Constituyen una pequeña fracción de leucocitos totales (<0,3%) y al igual que los mastocitos expresan en su superficie receptores IgE de alta afinidad a los que se

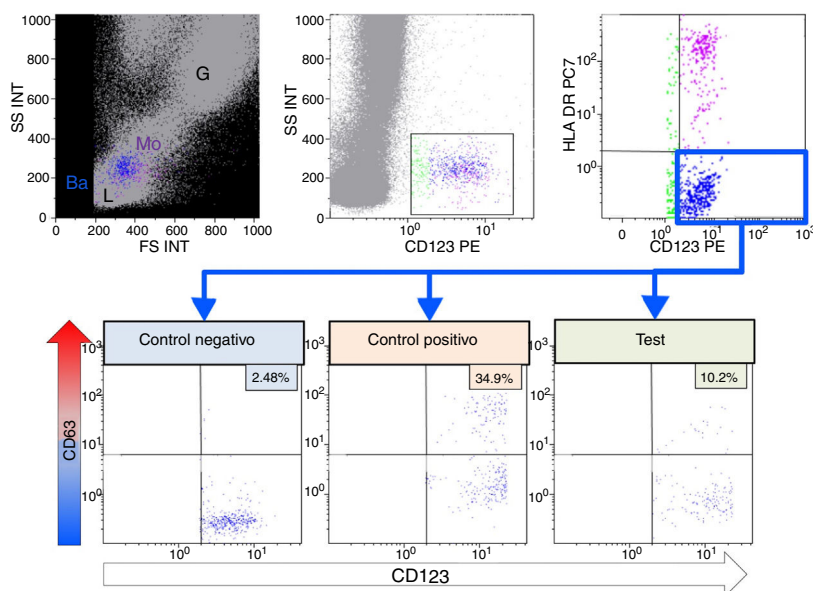


Figura 1 – Test de activación de basófilos. Mediante citometría de flujo se pueden diferenciar las diferentes subpoblaciones leucocitarias: linfocitos (L), monocitos (Mo), granulocitos (G), mediante tamaño o *forward scatter* (FS) y complejidad o *side scatter* (SS). Los basófilos (Ba) en azul, se identifican mediante la expresión del receptor de la IL-3 (CD123) y ausencia de expresión de HLA-DR. Para evaluar la degranulación de los basófilos, se mide el % de expresión de CD63, en ausencia de estímulo (Control Negativo), tras activación con fMLP y al incubar con omeprazol. El índice de estimulación se calcula con el cociente entre el %CD63 del test y el %CD63 del control negativo.

una IgE específica que en contacto con el alérgeno provoca la activación del basófilo y la posterior liberación de diversas citocinas y mediadores de reacciones inflamatorias que son los responsables de la sintomatología de las reacciones alérgicas.

El TAB, con el soporte de la citometría de flujo para la determinación cuantitativa de la degranulación de basófilos, constituye un método complementario para el diagnóstico de alergias a medicamentos especialmente para fármacos nuevos o no detectables mediante técnicas serológicas, tales como la determinación de la IgE específica, permitiendo eludir en muchos casos, la realización de la prueba de exposición al alérgeno y a diferencia de otros procedimientos, permite la evaluación simultánea de varios fármacos^{6,7}.

En nuestro caso destacó la pronta aparición de las manifestaciones de daño renal y el rápido agravamiento de la IRA. Las claves del diagnóstico se basaron en un alto nivel de sospecha clínica ante una IRA de origen desconocido, con leucocituria asociada y la exposición a un conocido fármaco inductor de reacciones alérgicas de hipersensibilidad. La rápida discontinuación de la exposición al fármaco y la favorable respuesta a los corticoides constituyeron la clave de la recuperación de la función renal de la paciente. Los resultados del TAB resultaron concluyentes. Con un porcentaje de activación superior al 5% y un índice de estimulación superior a 2, quedó confirmada la sospecha fundada sobre el agente inductor (fig. 1).

Concluimos que ante una IRA inexplicable y una exposición a IBP, incluso sin presencia de eosinofilia y piuria, los

médicos no deben excluir el riesgo de NIA, así como desalentar el uso indiscriminado de estos medicamentos. Los TAB, constituyen herramientas útiles para la identificación de fármacos inductores de NIA.

BIBLIOGRAFÍA

1. Brewster UC, Perazella MA. Proton pump inhibitors and the kidney: Critical review. *Clin Nephrol.* 2007;68:65-72.
2. Xie Y, Bowe B, Li T, Xian H, Yan Y, Al-Aly Z. Long-term kidney outcomes among users of proton pump inhibitors without intervening acute kidney injury. *Kidney Int.* 2017;91:1482-94.
3. Haas M, Spargo BH, Wit EJ, Meehan SM. Etiologies and outcome of acute renal insufficiency in older adults: A renal biopsy study of 259 cases. *Am J Kidney Dis.* 2000;35:433-47.
4. Perazella MA, Markowitz GS. Drug-induced acute interstitial nephritis. *Nat Rev Nephrol.* 2010;6:461-70.
5. Praga M, González E. Acute interstitial nephritis. *Kidney Int.* 2010;77:956-61.
6. Mayorga C, Sanz ML, Gamboa PM, García BE, Caballero MT, García JM, et al. Immunology Committee of the Spanish Society of Allergy and Clinical Immunology of the SEAIC In vitro diagnosis of immediate allergic reactions to drugs: An update. *J Investig Allergol Clin Immunol.* 2010;20:103-9.
7. Song WJ, Chang YS. Recent applications of basophil activation tests in the diagnosis of drug hypersensitivity. *Asia Pac Allergy.* 2013;3:266-80.

Lara Belmar Vega^{a,*}, Marcos López Hoyos^b,
David San Segundo Arribas^b, Juan Irure Ventura^b,
Gema Fernández Fresnedo^a, Juan Carlos Ruiz San Millán^a
y Emilio Rodrigo Calabia^a

^a Servicio de Nefrología, Hospital Universitario Marqués de Valdecilla, Santander, Cantabria, España

^b Servicio de Inmunología, Hospital Universitario Marqués de Valdecilla, Santander, Cantabria, España

* Autor para correspondencia.

Correo electrónico: belmarvega@outlook.es (L. Belmar Vega).

0211-6995/© 2018 Sociedad Española de Nefrología. Publicado por Elsevier España, S.L.U. Este es un artículo Open Access bajo la licencia CC BY-NC-ND (<http://creativecommons.org/licenses/by-nc-nd/4.0/>).

<https://doi.org/10.1016/j.nefro.2018.09.003>

Increasing frequency of IgA GN related to infection

Mayor frecuencia de IgA GN relacionada con la infección

Dear Editor,

IgA nephropathy (IgAN) is characterized by glomerulonephritis (GN) with predominant IgA immune deposits. Idiopathic IgAN is the most common cause of glomerular IgA deposition and the most common GN worldwide. We have encountered an increase in the frequency of an uncommon secondary form of IgAN in renal biopsies over a recent 7-month period (December 2016 to June 2017), likely related to bacterial infections. All native kidney biopsies received at our laboratory are processed routinely for light, immunofluorescence (IF) and electron microscopy (EM). Of 310 native renal biopsies received over this period, 49 (15.8%) had predominant IgA deposits. Twenty-seven of these had idiopathic IgAN, 5 had incidental minimal mesangial IgA deposits, and 17 biopsies had features of IgA infection-related (IR) GN. On histologic evaluation, 11 of 17 IgA IRGN had proliferative and exudative GN with or without crescents, and 6 had resolving GN with minimal or mild mesangial proliferation. Both IF and EM revealed characteristic coarse granular capillary wall and mesangial deposits of IgA and complement component C3 in a pattern distinct from idiopathic IgAN (Figs. 1 and 2). Subepithelial (100%),

subepithelial hump-like (67%), subendothelial (50%) and mesangial (100%) electron dense deposits were identified on EM (Fig. 2). Acute tubular necrosis or interstitial nephritis was present in all 17 biopsies.

All patients were adults (mean age 55.5 years (range 30–93)), with acute kidney injury in 16 of 17 (mean serum creatinine 3.9 ± 3 mg/dL), proteinuria (4 in the nephrotic range) and hematuria. Seven patients had diabetes mellitus, 4 of whom had diabetic nephropathy. Twelve had known clinical features of recent or concurrent bacterial infection (involving skin 7, joint 1, lung 2, appendix 1, vascular graft 1), 6 of which had culture positive *S. aureus*. In 6 cases the organism is unknown to us, and 5 patients had limited available clinical data. Of 10 patients with available follow-up data, 6 developed end-stage kidney disease, 3 had partial recovery and 1 had complete recovery of renal function.

Acute or resolving IgA IRGN accounted for nearly 35% of renal biopsies with IgA deposits and 5.5% of all native renal biopsies received over the study period. For perspective, a review of 21 339 native kidney biopsies obtained in the United States and Canada over approximately 20 years, suggests a frequency of about 0.6% for IgA IRGN.¹⁻⁴ Our observations show

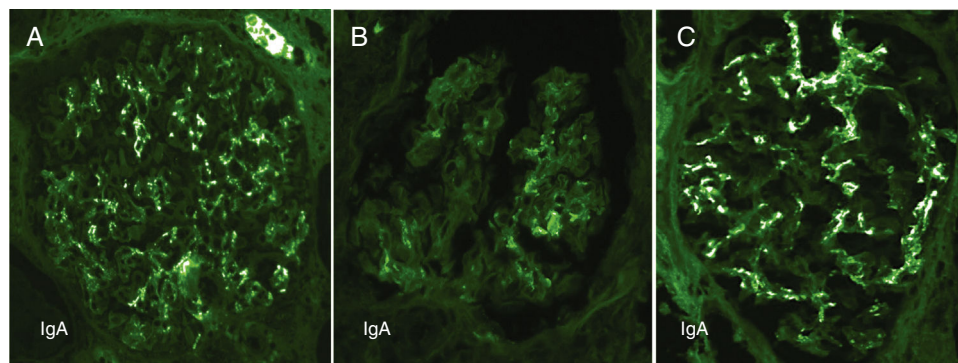


Fig. 1 – Contrasting features of IgA dominant IRGN and idiopathic IgAN.

Mesangial and capillary wall coarse granular deposits are prominent in exudative IgA IRGN (A) and less so in resolving IgA IRGN (B). These immunofluorescence patterns contrast with the largely mesangial deposits of IgA in idiopathic IgAN (C).