

who are followed due to pertussis, should be stimulating for CNS.

Funding

The authors have no financial or competing interests in relation to this work.

Conflict of interest

The authors declare that there is no conflict of interest.

BIBLIOGRAFÍA

1. Pais P, Avner E. Nephrotic syndrome. In: Kliegman RM, Stanton B, St Geme JW, editors. *Nelson textbook of pediatrics*. 20th ed. Philadelphia: Elsevier Company; 2016. p. 2521–8.
2. Long S. Pertussis (*Bordetella pertussis* and *Bordetella parapertussis*). In: Kliegman RM, Stanton B, St Geme JW, editors. *Nelson textbook of pediatrics*. 20th ed. Philadelphia: Elsevier Company; 2016. p. 1377–82.
3. Kim JJ, Clothier J, Sebire NJ, Milford DV, Moghal N, Trompeter RS. Nephrotic syndrome in infancy can spontaneously resolve. *Pediatr Nephrol* (Berlin, Germany). 2011;26:1897–901, <http://dx.doi.org/10.1007/s00467-011-1911-0>. PMID: 21611885 [Epub ahead of print].
4. Kaynak-Turkmen M, Cengiz-Erdem F, Sonmez F, Girisgen I, Telli M, Berdeli A. A newborn with pertussis accompanying nephrotic syndrome. *Turk J Pediatr*. 2014;56:665–8. PMID: 26388601 [Epub ahead of print].
5. Tryggvason K, Patrakka J, Wartiovaara J. Hereditary proteinuria syndromes and mechanisms of proteinuria. *N Engl J Med*. 2006;354:1387–401.
6. Koziell A, Grech V, Hussain S, Lee G, Lenkkeri U, Tryggvason K, et al. Genotype/phenotype correlations of NPHS1 and NPHS2 mutations in nephrotic syndrome advocate a functional inter-relationship in glomerular filtration. *Hum Mol Genet*. 2002;11:379–88.
7. Holmberg C, Jalanko H. Nephrotic syndrome in the first year of life. In: Kher KK, Greenbaum LA, Schnaper HW, editors. *Clinical pediatric nephrology*. 3rd ed. Florida: Taylor & Francis; 2017. p. 353–65.
8. Wendelboe AM, Van Rie A, Salmaso S, Englund JA. Duration of immunity against pertussis after natural infection or vaccination. *Pediatr Infect Dis J*. 2005;24:S58–61.
9. Munoz FM, editor. *Pertussis in infants, children, and adolescents: diagnosis, treatment, and prevention*. Seminars in pediatric infectious diseases. Elsevier; 2006.

Mervan Bekdas^{a,*}, Recep Eroz^b, Busra Cihan^a

^a Department of Pediatrics, Abant Izzet Baysal University Medical Faculty, Bolu, Turkey

^b Department of Medical Genetics, Duzce University Medical Faculty, Duzce, Turkey

* Corresponding author.

E-mail address: merbek14@yahoo.com (M. Bekdas).

0211-6995/© 2019 Sociedad Española de Nefrología. Published by Elsevier España, S.L.U. This is an open access article under the CC BY-NC-ND license (<http://creativecommons.org/licenses/by-nc-nd/4.0/>).

<https://doi.org/10.1016/j.nefro.2019.03.009>

Carta al Director

Fracaso renal agudo asociado a inhibidores check-point

Renal damage secondary to check-point inhibitors

Sr. Director:

El tratamiento del carcinoma renal (CR) ha experimentado una revolución gracias al empleo de fármacos antiproliferativos e inmunomoduladores. Sunitinib (SUN) es un inhibidor de tirosina cinasa (TK) con efecto antiproliferativo y antiangiogénico¹. Nivolumab (NIV) es un anticuerpo monoclonal humano, inhibidor check-point, que evita la evasión inmunológica propia del tumor, potenciando la respuesta inmune del paciente². Ambos fármacos han demostrado aumentar la supervivencia del CR, pero también se han relacionado con toxicidad en distintos órganos. A continua-

ción, describimos un caso de un paciente que presentó daño renal asociado al empleo de SUN y NIV.

Varón de 70 años, con marcapasos por bloqueo AV Mobitz, hipertensión arterial (HTA) y enfermedad renal crónica (creatinina basal 1,4-1,5 mg/dl) por pérdida de masa nefronal tras nefrectomía derecha secundaria a CR de células claras (pT3b Nx Mx), en 2014.

Recibió una primera línea con SUN por recidiva de la enfermedad tumoral, que se suspendió tras presentar toxicidad, entre ellas renal, quedando con una creatinina sérica (Cr_s) entre 1,4-1,8 mg/dl. Seis meses después, la enfermedad tumoral progresó, motivando una segunda línea con NIV.

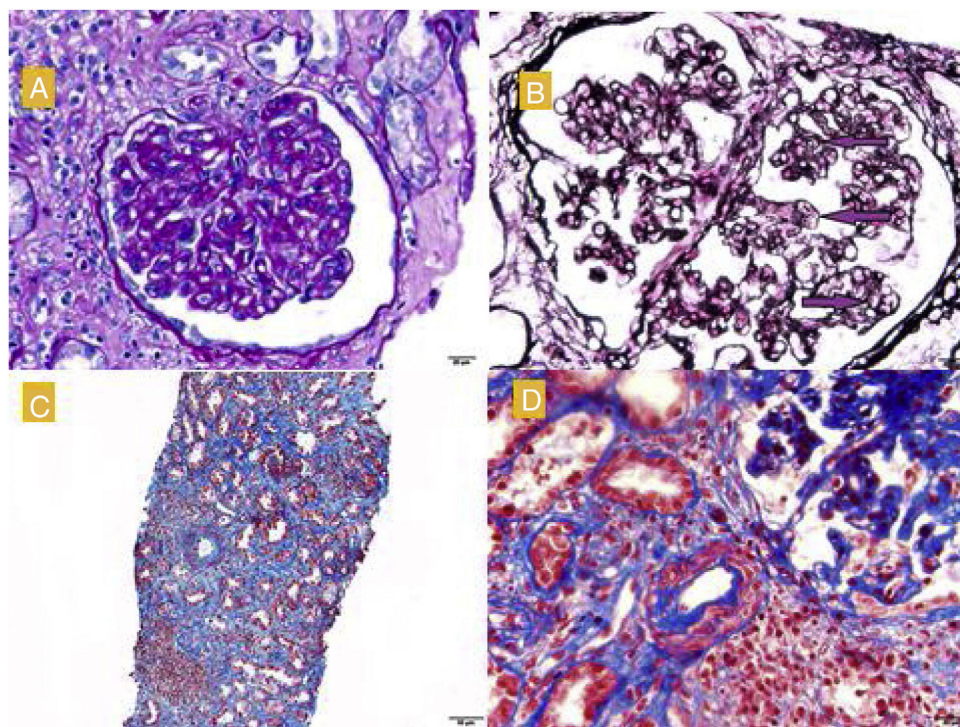


Figura 1 - A) Glomérulo con refuerzo del dibujo glomerular, proliferación mesangial y engrosamiento de las paredes capilares. PAS, 40x. B) Imágenes de doble contorno (marcadas con flechas). Técnica de plata. C) Fibrosis moderada, atrofia tubular e infiltrados linfoplasmocitarios a nivel intersticial. Masson, 40x. D) Arteriolas con hiperplasia de músculo liso y disminución de la luz. Masson.

Ocho semanas después de la segunda dosis de NIV, ingresó en Oncología Médica, por presentar deterioro de función renal (Cr_s de 2,8 mg/dl). El sedimento de orina mostró albuminuria (100-200 mg/dl), leucocituria y microhematuria. A la exploración física destacaban crepitantes en bases pulmonares y edema hasta el tercio medio de ambos miembros inferiores. Se suspendió NIV e inició tratamiento diurético. A las 48 h, la función renal empeoró (Cr_s de 4,9 mg/dl), por lo que se solicitó valoración al servicio de Nefrología.

Tras valoración por el servicio de Nefrología, se completó con una proteinuria de 24 h (1,98 g/día). Se descartó uropatía obstructiva, así como otras causas sistémicas de fracaso renal agudo (FRA) (serología, autoinmunidad, complemento, inmunoelectroforesis, extensión de sangre periférica, todo negativo). Se decidió realizar una biopsia renal para confirmar un posible FRA asociado al fármaco.

La biopsia renal (fig. 1) confirmó la presencia de un infiltrado linfoplasmocitario a nivel intersticial, sugestivo de nefritis intersticial aguda (NIA) por NIV. Se iniciaron 3 choques de esteroides (250 mg el primer día y 125 mg el segundo y tercer día), seguidos de oral (0,5 mg/kg) en pauta descendente con lo que recuperó su Cr_s basal y disminuyó la proteinuria (0,8 g/día). Recibió profilaxis para *Pneumocystis jirovecii* con Septrin. Además, en la muestra histológica se objetivó engrosamiento segmentario de paredes capilares con imágenes de doble contorno, compatible con patrón de glomerulonefritis membranoproliferativa, así como hipertrofia podocitaria

y daño vascular crónico con disminución de la luz vascular de más del 75%, fibrosis intersticial y atrofia tubular moderadas. La inmunofluorescencia no mostró depósito de inmunoglobulinas o inmunocomplejos, y la microscopía electrónica (fig. 2)

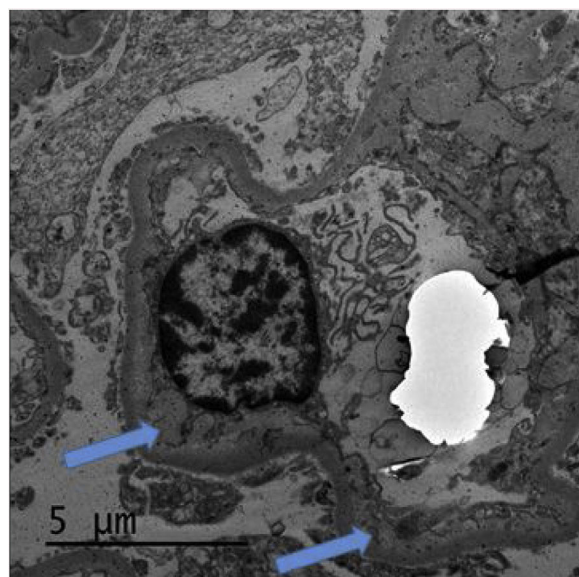


Figura 2 - Microscopía electrónica con ampliación de la lámina rara interna (flechas) que se puede ver en microangiopatía trombótica.

confirmó la presencia de ampliación de la lámina rara interna visible en microangiopatía trombótica (MAT), motivo por el cual dichas lesiones se atribuyeron al tratamiento previo con SUN.

Es conocido que la administración de fármacos antiangiogénicos, como SUN, puede producir HTA, proteinuria y MAT^{1,3}. Más aún, recientemente, se han descrito casos de NIA asociados a estos medicamentos⁴. La muestra histológica mostraba imágenes de doble contorno, hipertrofia podocitaria y disminución de la luz vascular, característico de MAT, y asociado al uso de SUN³.

Por otro lado, el FRA asociado a inhibidores check-point es una realidad también descrita^{5,6}. Normalmente, aparecen a los 3-6 meses de la primera dosis y presentan leucocituria y proteinuria no nefrótica⁵. El hallazgo histológico característico es la presencia de un infiltrado a nivel intersticial⁶. Recientemente, Cortazar et al. han descrito una serie de 12 pacientes con nefritis tubulointersticial asociada al empleo de inhibidores check-point⁶. A diferencia de la NIA inducida por otros fármacos, en la que suele ser un infiltrado formado por eosinófilos, en este caso, el infiltrado lo constituyen principalmente linfocitos. Este hecho puede responder a un mecanismo diferente, derivado de una «reprogramación» del sistema inmune, que produciría una pérdida de tolerancia contra antígenos endógenos a nivel renal, lo que también explicaría el periodo de latencia entre la administración y la aparición del efecto adverso⁶.

El tratamiento, en ambos casos, es la retirada del fármaco que produce el daño renal. En el caso de la NIA asociada a NIV, el uso de corticoides ha demostrado recuperar la función renal en la mayoría de las situaciones^{5,6}.

Una importante cuestión es si un paciente que ha presentado daño renal asociado a estos fármacos puede volver a recibir dicha medicación. La mayoría de las series recomiendan la suspensión si se alcanza toxicidad grado III-IV, o si requiere hemodiálisis^{5,6}. Se debe realizar un balance entre los beneficios oncológicos de continuar con el tratamiento y el riesgo de recurrencia de la enfermedad renal. Por ello, recomendamos un seguimiento estrecho, monitorizando función renal y presión arterial del paciente para poder actuar con premura, evitando un daño irreversible.

BIBLIOGRAFÍA

1. Gurevich F, Perazella MA. Renal effects of anti-angiogenesis therapy: update for the internist. *Am J Med.* 2009;122:322-8.
2. Motzer RJ, Tannir NM, McDermott DF, Arén Frontera O, Melichar B, Coueiri TK, et al. Nivolumab plus ipilimumab versus sunitinib in advanced renal-cell carcinoma. *N Engl J Med.* 2018;378:1277-90.
3. Eremina V, Jefferson JA, Kowalewska J, Hochster H, Haas M, Weisstuch J, et al. VEGF inhibition and renal thrombotic microangiopathy. *N Engl J Med.* 2008;358:1129-36.
4. Azar I, Esfandiari S, Sinai P, Wazir A, Foulke L, Mehdi S. Sunitinib-induced acute interstitial nephritis in a thrombocytopenic renal cell cancer patient. *Case Rep Oncol Med.* 2017;2017:6328204.
5. Wanchoo R, Karam S, Uppal NN, Barta VS, Deray G, Devoe C, et al. Adverse renal effects of immune checkpoint inhibitors: a narrative review. *Cancer and Kidney International Network Workgroup on Immune Checkpoint Inhibitors.* *Am J Nephrol.* 2017;45:160-9.
6. Cortazar FB, Marrone KA, Troxell ML, Ralto KM, Hoenig MP, Brahmer JR, et al. Clinicopathological features of acute kidney injury associated with immune checkpoint inhibitors. *Kidney Int.* 2016;90:638-47.

Candela Moliz^{a,*}, Teresa Caverio^a, Enrique Morales^a, Eduardo Gutiérrez^a, Marina Alonso^b y Manuel Praga^a

^a Servicio de Nefrología, Hospital Universitario 12 de Octubre, Madrid, España

^b Servicio de Anatomía Patológica, Hospital Universitario 12 de Octubre, Madrid, España

* Autor para correspondencia.

Correo electrónico: candelamoliz@gmail.com (C. Moliz).

0211-6995/© 2019 Publicado por Elsevier España, S.L.U. en nombre de Sociedad Española de Nefrología. Este es un artículo Open Access bajo la licencia CC BY-NC-ND (<http://creativecommons.org/licenses/by-nc-nd/4.0/>).
<https://doi.org/10.1016/j.nefro.2019.05.004>