

Carta al Director

Inusual caso de hiponatremia aguda grave en paciente con infección por COVID-19

An unusual case of severe acute hyponatremia in patient with COVID-19 infection

Sr. Director:

La hiponatremia es el trastorno hidroelectrolítico más prevalente en la práctica clínica, y está vinculada a mayor morbimortalidad. La asociación de hiponatremia e infección por COVID-19 (emergente enfermedad respiratoria ocasionada por un nuevo coronavirus SARS-CoV-2) está descrita en recientes estudios, pero sin conocer los posibles mecanismos fisiopatológicos subyacentes^{1,2}. Se presenta el caso de un paciente con hiponatremia grave e infección por COVID-19.

Varón de 59 años, con historia de hipertensión arterial controlada con la combinación de inhibidores de la enzima convertidora de angiotensina e hidroclorotiazida, que había suspendido 4 días antes del ingreso. Consultó por cuadro de 10 días caracterizado por tos seca, leve dificultad respiratoria y fiebre. Tres días antes se añadió dolor abdominal, náuseas y vómitos; y 24 h antes cefalea y somnolencia. En la exploración presentaba confusión, bradipsiquia y signos clínicos de leve deshidratación de piel y mucosas. En la analítica destacaba hiponatremia grave (102 mEq/l) en ausencia de azoemia; el resto de la analítica se presenta en la [tabla 1](#). Además, proteína C reactiva 5,05 mg/dl (0,02-0,05 mg/dl), ferritina 252 ng/ml (30-400 ng/ml), dímero D 174 ng/ml (0-500 ng/ml) y linfocitos $1,35 \times 10^3/\mu\text{l}$. Radiografía de tórax con patrón alvéolo-intersticial bilateral. Se realizó PCR para SARS-CoV-2 con resultado positivo.

Se inició suero hipertónico al 3% corrigiendo la natremia hasta 125 mEq/l y azitromicina con hidroxiquina para la infección por COVID-19. Se planteó inicialmente un síndrome de secreción inapropiada de hormona antidiurética (SIADH). A pesar del tratamiento con restricción hídrica, sal y urea, el paciente al quinto día continuaba sin conseguir valores de natremia > 125 mEq/l. La evaluación hormonal mostró bajos niveles de hormona adrenocorticotropa (ACTH) y cortisol ([tabla 1](#)). La resonancia magnética (RM) mostró un macroadenoma hipofisario, con signos de hemorragia intralésional ([fig. 1](#)). Al sexto día se prescribió actocortina 100 mg

c/12 h, y posteriormente 100 mg/24 h intravenoso de mantenimiento. Los tres días siguientes, la natremia fue de 139 mEq/l. El estudio campimétrico reveló la presencia de hemianopsia bitemporal. El diagnóstico final fue hiponatremia grave por insuficiencia suprarrenal (IS) secundaria a hipopituitarismo (HPT) por macroadenoma hipofisario con signos radiológicos de apoplejía hipofisaria subaguda en paciente con infección por COVID-19. Con este diagnóstico se procedió a la descompresión quirúrgica de la lesión vía transesfenoidal.

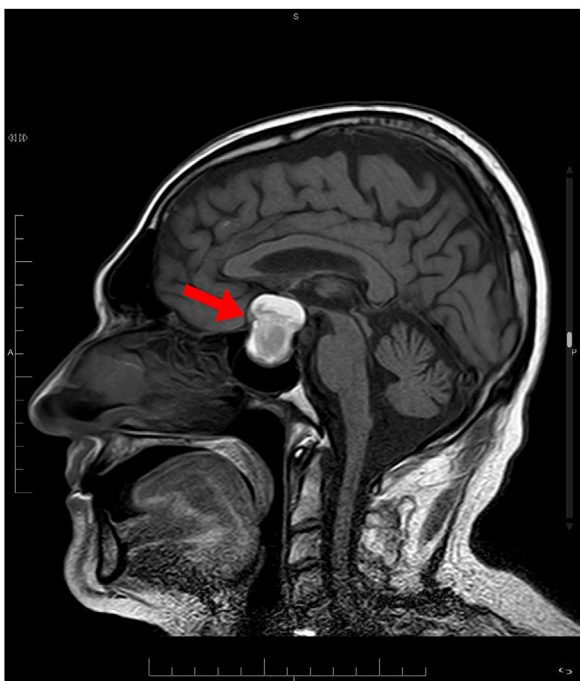
Nuestro paciente presentó un cuadro de hiponatremia grave, difícilmente explicado solo por el cuadro emético y/o tratamiento diurético, con una llamativa discordancia clínica analítica de deshidratación sin azoemia. Sabemos que la hiponatremia es una forma de presentación de un HPT, lo cual ha sido comunicado en diversas situaciones clínicas, pero infrecuentemente como primera manifestación de un tumor hipofisario en el contexto de una infección respiratoria por COVID-19³, que probablemente haya exacerbado su presentación. Lippi et al.⁴, tras una búsqueda electrónica en Medline (PubMed), Scopus y Web of Science, con las palabras clave sodio, potasio, cloro y calcio en pacientes con enfermedad por COVID-19, identificaron 5 estudios con un total de 1.415 pacientes. El sodio fue significativamente menor en pacientes con enfermedad grave en comparación con aquellos con enfermedad leve por COVID-19 (diferencia de medias ponderadas: $-0,91 \text{ mmol/l}$, IC 95%: $-1,33$ a $0,5 \text{ mmol/l}$). Sin embargo, aún no se conoce si existe un mayor riesgo de hiponatremia y otras alteraciones electrolíticas en pacientes con COVID-19, ni el mecanismo que lo generaría.

Nuestro paciente cumplía casi todos los criterios de SIADH, salvo la presencia de alteraciones hormonales de la función tiroidea, adrenal e hipofisaria⁵. Dentro del diagnóstico diferencial descartamos la presencia de un síndrome pierde sal cerebral (SPC), debido a la ausencia de poliuria y de corrección de la natremia tras reposición de volumen y sodio, factores fundamentales en el SPC. Por el contrario, la IS secundaria es producida por una insuficiente estimulación

Tabla 1 – Evolución de los valores analíticos durante el ingreso y estudio hormonal hipofisario

	Al ingreso	Al quinto día	Al octavo día	Valores normales
Sodio (mEq/l)	102	125	139	135-145
Potasio (mEq/l)	4,3	4,1	4,1	3,5-4,5
Cloro (mEq/l)	71	91	99	98-110
Bicarbonato (mEq/l)	20,6	22,7	28	22-28
Creatinina (mg/dl)	0,6	0,8	0,9	0,6-1,2
Osmolalidad sérica calculada (mOsm/kg)	215	267	290	270-298
Urea (mg/dl)	21	18	31	17-60
Ácido úrico (mg/dl)	2,4	2,8	2,9	3,4-7
Diuresis (ml/h)	100 ml/h	80 ml/h	140 ml/h	-
Osmolalidad urinaria calculada (mOsm/kg)	990	660	330	80-1.200
Sodio urinario (mEq/l)	157	82	52	20-200
Cloro urinario (mEq/l)	123	74	63	-
Potasio urinario (mEq/l)	19	60	65	25-125
Cortisol (μg/dl)	NA	3,1	NA	4,8-19,5
Hormona adrenocorticotropina (ACTH) (pg/ml)	NA	4,6	NA	7-60
Prolactina (ng/ml)	NA	8,7	NA	4-15,2
Hormona foliculoestimulante (FSH) (mU/ml)	NA	2,5	NA	1,5 a 12,4
Hormona luteinizante (LH) (mU/ml)	NA	0,2	NA	1,7-8,6
Hormona de crecimiento (ng/ml)	NA	0,06	NA	0,05-3
Somatomedina-C (IGF-1) (ng/ml)	NA	36,6	NA	36-200
Testosterona (ng/ml)	NA	0,03	NA	1,93-7,4
Hormona estimulante de la tiroides (TSH) (μU/ml)	NA	1,6	NA	0,35-4
Tiroxina (T4) (ng/dl)	NA	0,75-1,8	NA	0,75-1,8

NA: no aplica.

**Figura 1 – RMN sagital (T1). Macroadenoma hipofisario con signos de hemorragia intralesional subaguda y apoplejía hipofisaria (flecha roja).**

hipotálamo-hipofisaria, con un déficit de ACTH y glucocorticoides, pero con una correcta función mineralocorticoide y con el eje renina-angiotensina-aldosterona intacto⁶. Esto explica por qué nuestro paciente no presentó sintomatología clásica de IS, debido a que la deficiencia mineralocorticoide

solo está presente en las causas primarias⁷. La hiponatremia grave de nuestro paciente se presentó después de un cuadro digestivo e infección respiratoria. Desconocemos si la descompensación glucocorticoide originada por el estrés haya sido desencadenada por este cuadro infeccioso.

El cortisol endógeno ejerce un efecto inhibitor tónico sobre la secreción de ADH. En la deficiencia de glucocorticoides hay una liberación de ADH no supresible a pesar de la hiposmolalidad existente⁸. Los glucocorticoides producen retroalimentación negativa tanto en la liberación de corticotropina como de ADH⁹. Esto corrige la alteración hidroelectrolítica, cosa que no ocurriría en el SPC, normaliza los niveles de ADH y la expresión renal de mRNA de aquaporina 2¹⁰.

Concluimos que en los pacientes diagnosticados de hiponatremia grave debemos considerar, dentro de las posibilidades diagnósticas, otras causas además de las habituales. En nuestro caso, consideramos que la infección por COVID-19 podría haber representado un papel en la gravedad del cuadro de la hiponatremia.

BIBLIOGRAFÍA

1. Guan WJ, Ni ZY, Hu Y, Liang WH, Ou CQ, He JX, et al. Clinical characteristics of coronavirus disease 2019 in China. *N Engl J Med.* 2020;382:1708-20.
2. Huang C, Wang Y, Li X, Ren L, Zhao J, Hu Y, et al. Clinical features of patients infected with 2019 novel coronavirus in Wuhan, China. *Lancet.* 2020;395:497-506.
3. Lin SH, Hung YH, Lin YF. Severe hyponatremia as the presenting feature of clinically non-functional pituitary adenoma with hypopituitarism. *Clin Nephrol.* 2002;57:85-8.
4. Lippi G, South AM, Henry BM. Electrolyte imbalances in patients with severe coronavirus disease 2019 (COVID-19).

- Ann Clin Biochem. 2020, <http://dx.doi.org/10.1177/0004563220922255> [en prensa].
5. Spasovski G, Vanholder R, Allolio B, Annane D, Ball S, Bichet D, et al. Hyponatraemia guideline development group: Clinical practice guideline on diagnosis and treatment of hyponatraemia. *Nephrol Dial Transplant*. 2014;29 Suppl. 2:i1-39.
 6. Reynolds RM, Seckl JR. Hyponatraemia for the clinical endocrinologist. *Clin Endocrinol (Oxf)*. 2005;63:366-74.
 7. Arlt W, Allolio B. Adrenal insufficiency. *Lancet*. 2003;361:1881-93.
 8. Yatagai T, Kusaka I, Nakamura T, Nagasaka S, Honda K, Ishibashi S, et al. Close association of severe hyponatremia with exaggerated release of arginine vasopressin in elderly subjects with secondary adrenal insufficiency. *Eur J Endocrinol*. 2003;148:221-6.
 9. Ishikawa SE, Sclier RW. Effect of arginine vasopressin antagonist on water excretion in glucocorticoid and mineralocorticoid-deficient rats. *Kidney Int*. 1982;22:587-93.
 10. Saito T, Ishikawa SE, Ando F, Okada N, Nakamura T, Kusaka I, et al. Exaggerated urinary excretion of aquaporin-2 in the pathological state of impaired water excretion dependent upon arginine vasopressin. *J Clin Endocrinol Metab*. 1998;83:4034-40.

José Carlos De La Flor Merino^{a,*}, Laura Mola Reyes^b, Tania Linares Gravalos^a, Ana Roel Conde^c y Miguel Rodeles del Pozo^a

^a Servicio de Nefrología, Hospital Central de la Defensa Gómez Ulla, Madrid, España

^b Servicio de Endocrinología, Hospital Central de la Defensa Gómez Ulla, Madrid, España

^c Servicio de Medicina Interna, Hospital Central de la Defensa Gómez Ulla, Madrid, España

* Autor para correspondencia.

Correos electrónicos: josedelaflor81@yahoo.com, jflomer@mde.es (J.C. De La Flor Merino).

0211-6995/© 2020 Sociedad Española de Nefrología. Publicado por Elsevier España, S.L.U. Este es un artículo Open Access bajo la licencia CC BY-NC-ND (<http://creativecommons.org/licenses/by-nc-nd/4.0/>).

<https://doi.org/10.1016/j.nefro.2020.05.001>

Carta al Director

Placas crateriformes en un paciente con enfermedad renal crónica. Un caso de collagenosis perforante reactiva adquirida

Crateriform plaques in a patient with end-stage renal disease. The case of an acquired reactive perforating collagenosis

Sr. Director:

Las enfermedades dermatológicas que se pueden presentar en pacientes con enfermedad renal crónica son: xerosis, prurito, calcifilaxis, pseudoporfiria, escarcha urémica y las enfermedades perforantes adquiridas de la piel; estas últimas se caracterizan por presentar eliminación transepidermica de material proveniente de la dermis, las constituyen la enfermedad de Kyrle, la collagenosis perforante reactiva y la elastosis perforans serpiginosa¹.

Presentamos el caso de un hombre de 78 años con antecedente de diabetes mellitus tipo 2, hipertensión arterial sistémica, hipotiroidismo de larga evolución y enfermedad renal crónica en terapia de sustitución con diálisis peritoneal desde hace 5 años, con adecuado control. El paciente se encontraba hospitalizado por neumonía asociada a cuidados de la salud. Se nos interconsultó por una dermatosis diseminada, bilateral y simétrica que afectaba a la cara lateral de ambos brazos y la cara anterior de rodillas, constituida por múltiples placas de 0,5-1 cm de diámetro, circulares, eritematosas, de aspecto crateriforme con costra hemática sobre su superficie, pruriginosas, de 6 semanas de evolución (fig. 1).

Se realizó biopsia de una de las lesiones, que mostraba en la tinción de hematoxilina/eosina: epidermis con acantosis moderada, que rodeaba un tapón conformado por costra, detritus de queratina y células inflamatorias; en la base de dicho tapón se apreciaba epidermis aplanada con introducción de fibras verticalizadas colágenas desde la dermis; con tinción de tricómico de Masson, se confirmó la presencia de eliminación transepidermica de fibras de colágeno (fig. 2). Con dichos hallazgos se dio el diagnóstico de collagenosis perforante reactiva adquirida (CPRA). El paciente fue tratado con acetónido de fluocinolona crema al 0,01% cada 12 h más levocetirizina tabletas de 2,5 mg/día, con adecuada respuesta en semanas de tratamiento, intervalo durante el cual tuvo resolución su cuadro neumónico y se egresó. El paciente continúa en seguimiento por nuestro servicio.

La CPRA es una entidad comúnmente asociada a pacientes con diabetes mellitus y enfermedad renal crónica en terapia de sustitución; sin embargo, también puede observarse en linfoma de Hodgkin, escabiasis, dermatitis atópica, tuberculosis, lupus eritematoso sistémico, sida, hipertensión arterial sistémica e insuficiencia venosa crónica; afecta principalmente a