

Inmunoglobulinas por vía intravenosa: una alternativa terapéutica a tener en cuenta en el paciente trasplantado renal con COVID-19

Intravenous immunoglobulins: A therapeutic alternative to consider in kidney transplant patients with COVID-19

Sr. Director:

La infección por coronavirus SARS-CoV-2, o COVID-19, tuvo su origen en Wuhan, China, en diciembre del 2019¹. Esta infección se propagó alrededor del mundo rápidamente, afectando a numerosos países, siendo declarada como pandemia por la Organización Mundial de la Salud el 11 de marzo del 2020.

Se han detectado subgrupos de población de riesgo para el desarrollo de formas graves; es el caso de los pacientes con trasplante renal, que presentan una mayor incidencia de contagios e ingresos, así como requerimiento de cuidados intensivos². Entre los motivos de la susceptibilidad de esta población se encuentra el tratamiento inmunosupresor.

Por otra parte, el manejo del tratamiento inmunosupresor en el contexto de la infección por SARS-CoV-2 no está claro^{3,4}. Además, el perfil de seguridad e interacciones de determinados fármacos empleados en el tratamiento de la infección limita su uso. Dentro de este grupo de tratamientos, las inmunoglobulinas humanas inespecíficas intravenosas (IgIV) presentan quizás un buen perfil, convirtiéndolas en una interesante alternativa terapéutica⁵.

Se presenta el caso de un varón de 72 años, hipertenso, dislipidémico y trasplantado renal desde 2012. Mantenía tratamiento inmunosupresor con tacrolimús y everolimús, y presentaba una cifra de creatinina basal de 1,43 mg/dl. El paciente acudió a urgencias refiriendo malestar general y cefalea de 3 días de evolución. Presentaba cifras tensionales normales, temperatura axilar de 37 °C y saturación de oxígeno (SatO₂) del 92% respirando aire ambiental. En la radiografía de tórax presentaba infiltrados pulmonares bilaterales de perfil intersticial (fig. 1A) y a nivel analítico destacaba un fracaso renal agudo (valores de creatinina y urea: 2,52 mg/dl y 77 mg/dl, respectivamente) y una elevación de los niveles de tacrolimús (15,1 ng/ml) respecto a su último control. La determinación de PCR del exudado nasofaríngeo resultó positiva para SARS-CoV-2. Se decide ingreso, iniciándose tratamiento con hidroxiquina, azitromicina y lopinavir/ritonavir junto con ceftazidima y glucocorticoides (tabla 1), suspendiéndose el tratamiento inmunosupresor que tomaba el paciente.

Tras 5 días de ingreso, en los que la evolución clínica fue favorable, con disminución de los parámetros inflamatorios a nivel analítico y una normalización de la función

renal, presentaba un aumento en los niveles de tacrolimús (29,31 ng/ml), normalizándose tras 4 días. Se realizó una nueva radiografía en la que se descartó la presencia de progresión (fig. 1B), decidiéndose alta hospitalaria y reinicio del tratamiento inmunosupresor previo a dosis habituales.

Siete días más tarde acudió nuevamente a urgencias refiriendo fiebre los días previos con aumento progresivo de la sensación disneica acompañada de síndrome miccional. Se realizó una radiografía de tórax donde presentaba empeoramiento con respecto a la previa (fig. 1C). La determinación analítica reflejó leucocitosis (16,4 miles/ μ l) con linfopenia (0,6 miles/ μ l) y elevación de reactantes de fase aguda (PCR 7,6 mg/dl, dímero D 886 μ g/l y procalcitonina 3,88 ng/ml). Se inició tratamiento con IgIV, acompañado de linezolid y meropenem, y se cursó ingreso (tabla 1), suspendiéndose nuevamente el tratamiento inmunosupresor previo.

Completaron 5 días de tratamiento con IgIV sin presentar reacciones adversas y con una marcada mejoría a nivel clínico, con desaparición de la disnea y mejoría radiológica (fig. 1D), lo cual permitió el alta hospitalaria precoz al sexto día.

El caso descrito refleja la complejidad del tratamiento de la infección por SARS-CoV-2 en un paciente trasplantado renal, encontrándose limitado por las interacciones medicamentosas. En el presente caso, se asumió la interacción entre tacrolimús y lopinavir/ritonavir como principal causante de la elevación en los niveles del primero, si bien el deterioro en la función renal pudo contribuir al mismo⁶. El manejo del tratamiento inmunosupresor en pacientes trasplantados con COVID-19 es controvertido. A pesar de disponer de algunas experiencias publicadas, se desconoce la repercusión que podría tener el mantenimiento de las dosis habituales de inmunosupresor en el contexto de esta infección^{3,4,7}.

Por otro lado, la infección por SARS-CoV-2 todavía carece de un tratamiento efectivo. El bajo beneficio obtenido con lopinavir/ritonavir en estudios recientes pone en duda su utilidad, sobre todo en aquellos casos con mayor susceptibilidad a sus efectos tóxicos⁸.

Otro grupo de fármacos que han ido adquiriendo protagonismo en el control de las formas graves de infección son los biológicos. Sin embargo, su empleo se ve restringido en pacientes previamente inmunodeprimidos. En este sentido, el tratamiento con IgIV cobra importancia y supone una opción

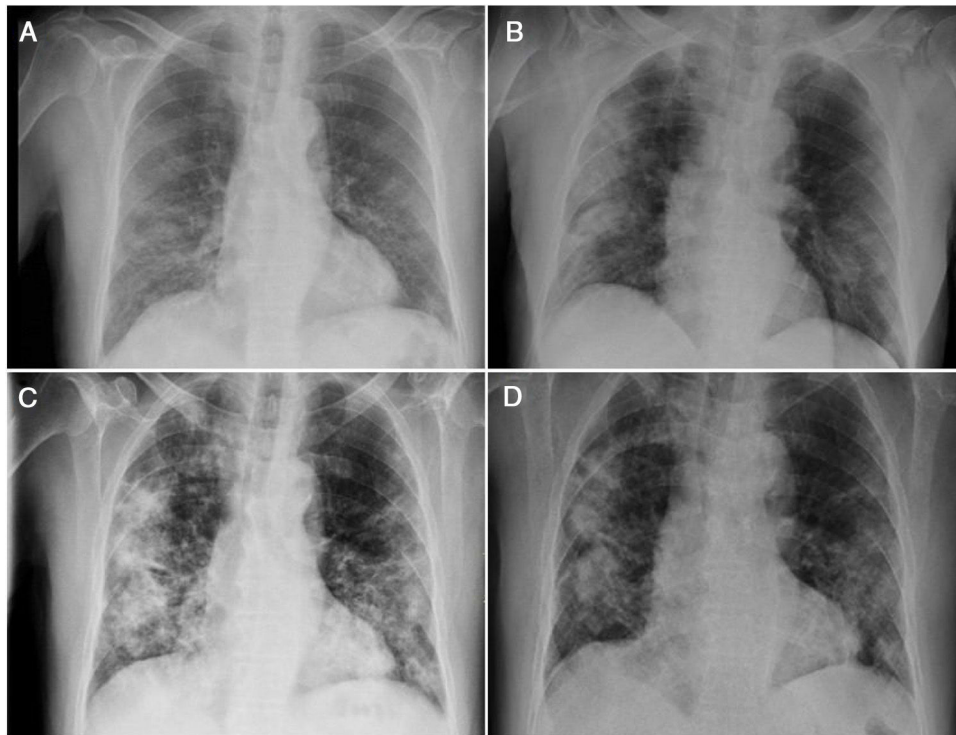


Figura 1 – Radiografías de tórax donde se muestra la evolución radiológica del paciente durante el primer (A-B) y el segundo ingreso (C-D).

Tabla 1 – Tabla resumen de los tratamientos administrados durante el primer y el segundo ingreso

Tratamiento	Fármaco	Dosis	Vía de administración	Pauta posológica	Inicio (día desde ingreso)	Duración (días)
Dirigido COVID-19	Hidroxicloroquina ^a	400 mg/200 mg	Oral	Dosis carga inicial. Cada 12 h	1	9
	Lopinavir/ritonavir ^a	400 mg/100 mg	Oral	Cada 12 h	2	1
	Azitromicina ^a	500 mg/250 mg	Oral	Dosis de carga inicial.	3	7
Terapia de soporte	Inmunoglobulinas ^b	0,4 g/kg	Intravenosa	Cada 24 h	1	5
	Ceftazidima ^a	2 g	Intravenosa	Cada 12 h	2	8
	Metilprednisolona ^a	250 mg, 80 mg, 40 mg	Intravenosa	Dosis única inicial con posterior pauta descendente cada 24 h	7	4
	Meropenem ^b	2 g	Intravenosa	Cada 12 h	1	7
	Linezolid ^b	600 mg	Intravenosa	Cada 12 h	1	7

^a Primer ingreso.

^b Segundo ingreso.

atractiva por su perfil de seguridad y su potencial eficacia, modulando la respuesta inflamatoria. Si bien la evidencia que respalda su empleo es limitada, casos recientemente publicados apuntan a un posible beneficio en formas graves de COVID-19⁹. Por otra parte, existen experiencias en pacientes con trasplante renal en las que su empleo se asoció a una buena evolución clínica¹⁰. El caso que se presenta constituye el primero en nuestro país que apoya la utilización de IgIV en aquellos casos de pacientes con trasplante renal que presentan formas graves de COVID-19.

Financiación

No se ha contado con ninguna fuente de financiación para la elaboración del presente trabajo.

Conflicto de intereses

Los autores declaran la ausencia de conflictos de interés respecto al presente trabajo.

BIBLIOGRAFÍA

1. Wang H, Wang Z, Dong Y, Chang R, Xu C, Yu X, et al. Phase-adjusted estimation of the number of coronavirus disease 2019 cases in Wuhan, China. *Cell Discov.* 2020;6, <http://dx.doi.org/10.1038/s41421-020-0148-0>.
2. Sánchez-Álvarez JE, Pérez Fontán M, Jiménez Martín C, Blasco Pelicano M, Cabezas Reina CJ, Sevillano Prieto AM, et al. Situación de la infección por SARS-CoV-2 en pacientes en tratamiento renal sustitutivo Informe del Registro COVID-19 de la Sociedad Española de Nefrología (SEN). *Nefrología.* 2020, <http://dx.doi.org/10.1016/j.nefro.2020.04.002>.
3. López V, Vázquez T, Alonso-Titos J, Cabello M, Alonso A, Beneyto I, et al. Recommendations on management of the SARS-CoV-2 coronavirus pandemic (COVID-19) in kidney transplant patients. *Nefrología.* 2020, <http://dx.doi.org/10.1016/j.nefro.2020.03.017>.
4. Banerjee D, Popoola J, Shah S, Ster IC, Quan V, Phanish M. COVID-19 infection in kidney transplant recipients. *Kidney International.* 2020, <http://dx.doi.org/10.1016/j.kint.2020.03.018>.
5. Committee for Medicinal Products for Human Use (CHMP). Guideline on core SmPC for human normal immunoglobulin for intravenous administration (IVIg). Eur Med Agency. 2007; Disponible en: <https://www.ema.europa.eu/en/documents/scientific-guideline/guideline-core-smpc-human-normal-immunoglobulin-intravenous-administration-ivig-rev-5.en.pdf>.
6. Schonder KS, Shullo MA, Okusanya O. Tacrolimus and lopinavir/ritonavir interaction in liver transplantation. *Ann Pharmacother.* 2003, <http://dx.doi.org/10.1345/aph.1D076>.
7. Lopez-Oliva M, Gonzalez E, Miranda R, Jimenez C. Management of kidney transplant immunosuppression in positive coronavirus infection requiring hospital admission. *J Chem Inf Model.* 2013. Disponible en: https://www.era-edta.org/en/wp-content/uploads/2020/03/Management_of_kidney_transplant_immunosuppression_LaPaz.pdf. doi 10.1017/CBO9781107415324.004.
8. Cao B, Wang Y, Wen D, Liu W, Wang J, Fan G, et al. A trial of lopinavir-ritonavir in adults hospitalized with severe COVID-19. *N Engl J Med.* 2020, <http://dx.doi.org/10.1056/NEJMoa2001282>.
9. Cao W, Liu X, Bai T, Fan H, Hong K, Song H, et al. High-dose intravenous immunoglobulin as a therapeutic option for deteriorating patients with coronavirus disease 2019. *Open Forum Infect Dis.* 2020, <http://dx.doi.org/10.1093/ofid/ofaa102>.
10. Zhu L, Xu X, Ma K, Yang J, Guan H, Chen S, et al. Successful recovery of COVID-19 pneumonia in a renal transplant recipient with long-term immunosuppression. *Am J Transplant.* 2020, <http://dx.doi.org/10.1111/ajt.15869>.

Abraham David Sánchez Cadena^{a,*},
Martín Negreira Caamaño^b, Raúl Pérez Serrano^a
y María Lourdes Porras Leal^c

^a Servicio de Farmacia, Hospital General Universitario de Ciudad Real, Ciudad Real, España

^b Servicio de Cardiología, Hospital General Universitario de Ciudad Real, Ciudad Real, España

^c Servicio de Medicina Interna, Hospital General Universitario de Ciudad Real, Ciudad Real, España

* Autor para correspondencia.

Correo electrónico: asancad@gmail.com
(A.D. Sánchez Cadena).

<https://doi.org/10.1016/j.nefro.2020.05.003>

0211-6995/© 2020 Sociedad Española de Nefrología. Publicado por Elsevier España, S.L.U. Este es un artículo Open Access bajo la licencia CC BY-NC-ND (<http://creativecommons.org/licenses/by-nc-nd/4.0/>).

¿Es la hiporrespuesta inmune de la uremia un factor de protección contra la neumonía grave por COVID-19?

Is the immune hyporesponsiveness of uremic patients a protective factor for severe COVID-19 pneumonia?

Sr. Director:

La infección por COVID-19/SARS-CoV-2 es un serio problema sanitario, con una respuesta social y política sin precedentes. El comportamiento clínico de esta nueva entidad ha sido definido en la población general¹. Sin embargo, hay pocos artículos publicados sobre esta infección en los pacientes con enfermedad renal crónica con o sin tratamiento renal sustitutivo (TRS).

Es interesante analizar la publicación del grupo chino sobre su experiencia en un centro de hemodiálisis. Entre los 37 casos positivos con una edad media de 66 (55-81) años, ningún paciente presentó neumonía grave. Las 6 muertes por COVID-19 fueron atribuidas a otras causas (cardiovasculares e hiperpotasemia), con una relación de muertos-infectados del 16%. Los autores consideraron este comportamiento menos agresivo al esperado en estos frágiles enfermos, a una inmunidad celular alterada y una incapacidad de montar una «tormenta de citoquinas»².