

BIBLIOGRAFÍA

1. Llach F. Hypercoagulability, renal vein thrombosis, and other thrombotic complications of nephrotic syndrome. *Kidney Int.* 1985;28:429-39, <http://dx.doi.org/10.1038/ki.1985.149>.
2. Kim HJ, Park CH, Kang CM, Park HC, Kim CY, Cho YS. Arterial thrombosis associated with nephrotic syndrome—a case report and review (adult cases in the English literature). *J Korean Med Sci.* 1993;8:230-4, <http://dx.doi.org/10.3346/jkms.1993.8.3.230>.
3. Fahal IH, McClelland P, Hay CR, Bell GM. Arterial thrombosis in the nephrotic syndrome. *Postgrad Med J.* 1994;70:905-9, <http://dx.doi.org/10.1136/pgmj.70.830.905>.
4. Farkas JC, Jacquot C, Tabet G, Laurian C, Cormier JM. Thrombose artérielle récidivante de l'adulte au cours du syndrome néphrotique. A propos d'un cas et revue de la littérature. *Nephrologie.* 1990;11:167-70.
5. Nishimura M, Shimada J, Ito K, Kawachi H, Nishiyama K. Acute arterial thrombosis with antithrombin III deficiency in nephrotic syndrome: report of a case. *Surg Today.* 2000;30:663-6, <http://dx.doi.org/10.1007/s005950070110>.
6. Loscalzo J. Venous thrombosis in the nephrotic syndrome. *N Engl J Med.* 2013;368:956-8, <http://dx.doi.org/10.1056/NEJMcibr1209459>.
7. Togashi H, Shimosato Y, Saida K, Miyake N, Nakamura T, Ito S. Childhood nephrotic syndrome complicated by catastrophic multiple arterial thrombosis requiring bilateral above-knee amputation. *Front Pediatr.* 2020;8:107, <http://dx.doi.org/10.3389/fped.2020.00107>.
8. Suri D, Ahluwalia J, Saxena AK, Sodhi KS, Singh P, Mittal BR, et al. Thromboembolic complications in childhood nephrotic syndrome: a clinical profile. *Clin Exp Nephrol.* 2014;18:803-13, <http://dx.doi.org/10.1007/s10157-013-0917-2>.
9. Corral J, Hernandez-Espinosa D, Soria JM, Gonzalez-Conejero R, Ordoñez A, Gonzalez-Porrás JR, et al. Antithrombin Cambridge II (A384S): an underestimated genetic risk factor for venous thrombosis. *Blood.* 2007;109:4258-63, <http://dx.doi.org/10.1182/blood-2006-08-040774>.
10. Roldán V, Ordoñez A, Marín F, Zorio E, Soria JM, Miñano A, et al. Antithrombin Cambridge II (A384S) supports a role for antithrombin deficiency in arterial thrombosis. *Thromb Haemost.* 2009;101:483-6.

Ana Esther Sirvent^{a,*}, Giomar Urzola-Rodríguez^a, Alicia Lorenzo^b, Ramiro Callejas-Martínez^a, Ana Saiz^c, Leonardo Calle-García^a, Álvaro Molina-Ordás^a, Astrid Rodríguez-Gómez^a, Carmen Martín-Varas^a y María José Fernández-Reyes-Luis^a

^a Servicio de Nefrología, Complejo Asistencial de Segovia, Segovia, España

^b Servicio de Hematología, Complejo Asistencial de Segovia, Segovia, España

^c Servicio de Anatomía Patológica, Hospital Universitario Ramón y Cajal, Madrid, España

* Autor para correspondencia.

Correo electrónico: anaesipe@gmail.com (A.E. Sirvent).

<https://doi.org/10.1016/j.nefro.2020.10.005>

0211-6995/© 2021 Sociedad Española de Nefrología. Publicado por Elsevier España, S.L.U. Este es un artículo Open Access bajo la licencia CC BY-NC-ND (<http://creativecommons.org/licenses/by-nc-nd/4.0/>).

Variante genética y enfermedad: la respuesta está en la clínica y en la familia

Variation genetics and disease: the answer is in the clinical and in the family

Sr. Director:

Estamos viviendo una eclosión de información sobre variantes genéticas asociadas con las enfermedades hereditarias gracias a la secuenciación masiva y al abaratamiento de sus costes. Ser portador de una variante puede no tener implicaciones patológicas, y continúa siendo fundamental vincular los cambios encontrados en el genoma con la clínica. Presentamos un caso que da buena cuenta de ello.

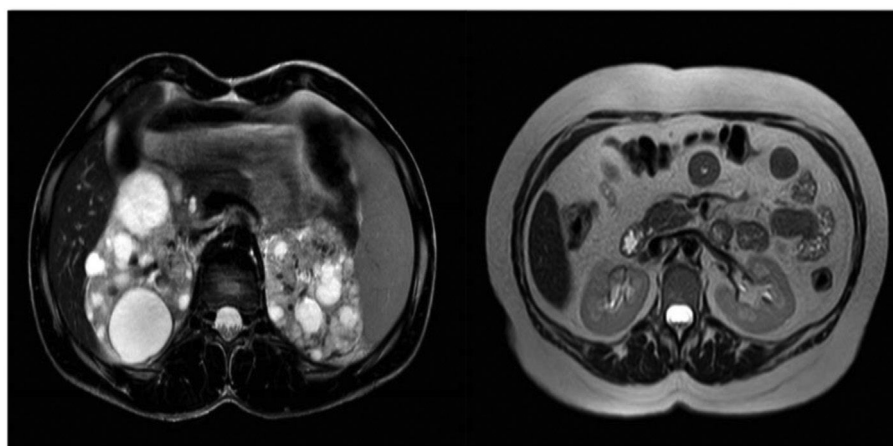
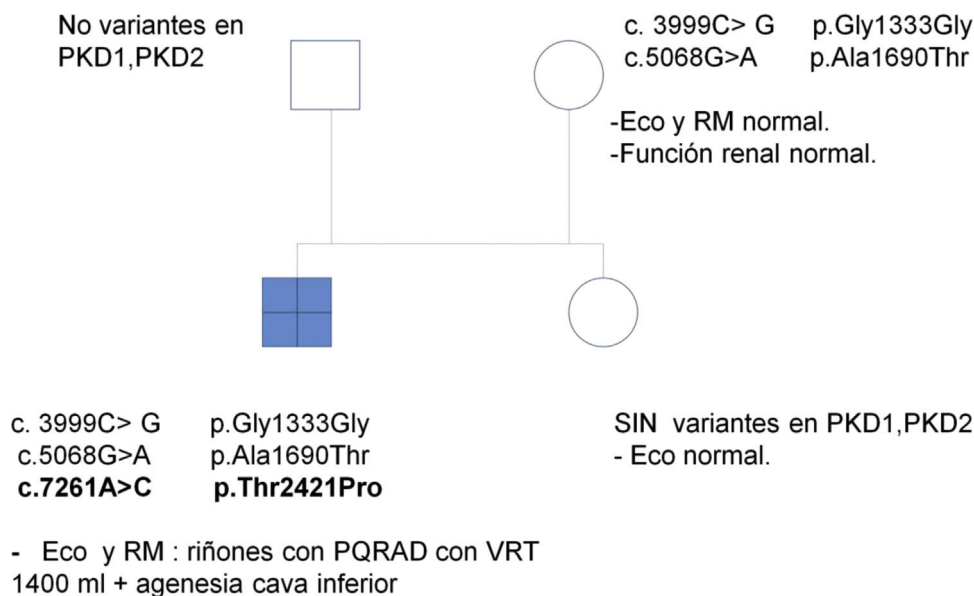
Se trata de una mujer de 47 años remitida a consulta de nefrología desde atención primaria para realizar un

seguimiento por poliquistosis renal autosómica dominante (PQRAD). Su hijo, de 17 años, ha sido incidentalmente diagnosticado de PQRAD, según los criterios de Pei et al.¹ en el contexto de dolor abdominal. Se llevó a cabo un estudio genético en el hijo para confirmar el diagnóstico, debido a la ausencia de antecedentes familiares de la enfermedad y a la existencia de estudios ecográficos normales en todos los familiares de primer grado. Se identificaron tres variantes en heterocigosis en el gen *PKD1*, no descritas hasta el momento, y que se clasifican de significado incierto. Sin embargo, los análisis *in silico* las califican como patogénicas (tabla 1). La paciente está asintomática, PA 110/60 mmHg, creatinina sérica 0,68 mg/dL, sin

Tabla 1 – Variantes identificadas en el gen PKD1 en el hijo

Gen	c.ADN	Proteína	Exón	Genotipo	Tipo	Bases	In silico
PKD1	c.3999C > G	p.Gly1333Gly	15	Ht	Sustitución transversión	ND	Human splicing Finder
PKD1	c.5068G > A	p.Ala1690Thr	15	Ht	Sustitución transición	ND	Polyphen: patogénica
PKD1	c.7261A > C	p.Thr2421Pro	18	Ht	Sustitución transversión	ND	Polyphen: patogénica

Ht: heterocigosis; ND: no descrita.



RM DEL HIJO

RM DE LA MADRE

Figura 1 – Genograma donde se representa el estudio de segregación familiar.

alteraciones urinarias y la ecografía renal es completamente normal. Se realiza un estudio genético, que identifica en heterocigosis las variantes c.3999C > G y c.5068G > A en el gen PKD1, previamente localizadas en su hijo. En esta situación, se repite una nueva ecografía renal, que vuelve a no presentar hallazgos patológicos, por lo que se realiza una resonancia abdominal en la que tampoco se encuentra ninguna anomalía (fig. 1).

Se efectuaron estudios genéticos al padre y a la hermana del caso índice en el contexto de estudio de segregación y no se identificó variante alguna (fig. 1).

El hijo ha heredado las dos variantes en el gen PKD1 vía materna, y muestra otra (c.7261A > C), que se sospecha que podría ser de novo. Esta no está descrita y produce, a nivel proteico, un cambio de una treonina por una prolina en la posición 2421, el análisis *in silico* le asigna un carácter patogénico.

A pesar de los avances en genética, el diagnóstico de PQRAD continúa siendo clínico al día de hoy. Los estudios genéticos permiten esclarecer los diagnósticos, pero en algunas ocasiones, pueden llevar a confusión. La interpretación de los estudios genéticos no es sencilla y requiere de entrenamiento.

Cada vez más, los clínicos tendrán que familiarizarse con la nomenclatura específica de los mismos y con la búsqueda de las variantes en las bases de datos internacionales habilitadas para compartir el conocimiento sobre estas. La genética no debe separarse de la clínica y del estudio de las familias porque esto podría llevar a una inadecuada valoración de los resultados, como ejemplifica este caso clínico. Se debe informar en las consultas de las limitaciones que presentan los estudios genéticos y qué es lo que se puede esperar de ellos. Ser portador de una o varias variantes genéticas en un gen determinado no es sinónimo de enfermedad. Por otro lado, en la PQRAD existe una gran variabilidad intrafamiliar, por lo que, a pesar de compartir la variante genética, la evolución de la patología puede ser muy distinta de unos individuos a otros por mecanismos que aún se desconocen^{2,3}. Sin embargo, a pesar de estas limitaciones, los estudios genéticos tienen, hasta el día de hoy, una gran vertiente clínica en el manejo de la PQRAD y son fundamentales para poder adelantarse al diagnóstico de la enfermedad. Aún existe controversia sobre cuándo es el momento más adecuado para realizar el despistaje en los hijos de pacientes afectados, ya que no existe todavía un tratamiento curativo, pero es indudable que los pacientes portadores de enfermedades hereditarias tienen derecho a un adecuado asesoramiento genético^{4,5}. El grupo de estudio de la enfermedad poliquística autosómica dominante (GEEPAD) ha demostrado que, en el 60% de las ocasiones, el diagnóstico de PQRAD se realiza a una edad media de 34 años y tras haber tenido ya el primer hijo⁶.

La única manera de adelantarse al diagnóstico de la PQRAD es filiar adecuadamente a todas las familias y efectuar estudios genéticos. La realización de árboles genealógicos, estudios genéticos secuenciales y de segregación, cuando sea necesario, debe ser también abordada por los nefrólogos. El paso de un abordaje individual a uno familiar es fundamental en el buen manejo de esta y otras entidades renales hereditarias.

Este caso clínico pone en relieve la necesidad de aunar la experiencia clínica y la genética. Este desafío va a estar cada día más presente en la labor asistencial diaria y es un cambio al que hay que adaptarse.

BIBLIOGRAFÍA

1. Pei Y, Obaji J, Dupuis A, Paterson AD, Magistroni R, Dicks E, et al. Unified criteria for ultrasonographic diagnosis of ADPKD. *J Am Soc Nephrol*. 2009;20:205–12.
2. Torra R, Badenas C, Perez-Oller L, Luis J, Millán S, Nicolau C, et al. Increased prevalence of polycystic kidney disease type 2 among elderly polycystic patients. *Am J Kidney Dis*. 2000;36:728–34.
3. Torra-Balcells R, Ars-Criach E. Diagnóstico molecular de la poliquistosis renal autosómica dominante. *Nefrología*. 2011;31:1–128.
4. Alianza frente a la Poliquistosis Renal Autosómica Dominante. Libro Blanco de la Poliquistosis Renal Autosómica Dominante. 2016.
5. Ars E, Bernis C, Fraga G, Furlan M, Martínez V, Martins J, et al. Documento de consenso de Poliquistosis Renal Autosómica Dominante. 2020.
6. Morales-García AI, Martínez-Atienza M, García-Valverde M, Fontes-Jimenez J, Martínez-Morcillo A, Esteban-de la Rosa MA, et al. Panorámica de la poliquistosis renal autosómica dominante en un área del sur de España. en representación del Grupo de Estudio de la Enfermedad Poliquística Autosómica Dominante (GEEPAD) y la Asociación Amigos del Riñón. *Nefrología*. 2018;38:109–246.

Ana Isabel Morales-García^{a,*}, Carmen García-Rabaneda^a, Susana García-Linares^a, María Dolores Prados-Garrido^a y Rafael José Esteban-de la Rosa^b

^a Servicio de Nefrología, Hospital Universitario Clínico San Cecilio. Granada, España

^b Servicio de Nefrología, Hospital Universitario Virgen de las Nieves. Granada, España

* Autor para correspondencia.

Correo electrónico: amoralesg@senefro.org (A.I. Morales-García).

<https://doi.org/10.1016/j.nefro.2020.10.004>

0211-6995/© 2021 Publicado por Elsevier España, S.L.U. en nombre de Sociedad Española de Nefrología. Este es un artículo Open Access bajo la licencia CC BY-NC-ND (<http://creativecommons.org/licenses/by-nc-nd/4.0/>).

Seropositividad frente al SARS-CoV-2 en pacientes en hemodiálisis

SARS CoV-2 seropositivity in hemodialysis patients

Sr. Director:

Presentamos una serie de 52 pacientes con enfermedad renal crónica (ERC) en hemodiálisis que presentaron infección por

SARS-CoV-2, diagnosticándose mediante reacción en cadena de polimerasa (PCR) de frotis nasofaríngeo. El periodo de inclusión fue entre el 8 de marzo de 2020 hasta el 21 de febrero de 2021, en los cuales se realizó determinación de anticuerpos frente al SARS-CoV-2 durante el seguimiento. La media de edad fue de 74,7 (\pm 13,7) años, el 80,7% son mayores de 65 años;