

Caso clínico

Más difícil todavía: tratar una glomerulonefritis rápidamente progresiva grave en el seno de una neumonía por COVID-19

Juan A. Martín Navarro^{a,*}, Melissa Cintra Cabrera^a, Fabio Lucca Proccacini^a, Jorge Muñoz Rodríguez^b, David Roldán Cortés^b, Rafael Lucena Valverde^a, Mayra Ortega Díaz^a, Marta Puerta Carretero^a, Juana Gil Herrera^c, María Teresa Jaldo Rodríguez^a, Marta Albalade Ramón^a, Elena Corchete Prats^a, Laura Medina Zahonero^a, Patricia de Sequera Ortiz^a y Roberto Alcázar Arroyo^a

^a Servicio de Nefrología, Hospital Universitario Infanta Leonor, Madrid, España

^b Servicio de Anatomía Patológica, Hospital Universitario Infanta Leonor, Madrid, España

^c Servicio de Inmunología, Hospital Gregorio Marañón, Madrid, España

INFORMACIÓN DEL ARTÍCULO

Historia del artículo:

Recibido el 23 de octubre de 2020

Aceptado el 22 de diciembre de 2020

On-line el 28 de enero de 2021

Palabras clave:

Glomerulonefritis rápidamente progresiva con semilunas
Vasculitis asociada a ANCA
Aortitis
Infección por SARS-COV2.

Keywords:

Rapidly progressive crescentic glomerulonephritis
ANCA-Associated vasculitis
Aortitis
SARS-COV2 infection.

R E S U M E N

Presentamos el caso de un varón afecto por neumonía SARS-CoV-2 grave, que a la vez comienza con una glomerulonefritis rápidamente progresiva p-ANCA positiva. Se comentan las distintas posibilidades terapéuticas haciendo hincapié en la idoneidad de su administración según el momento evolutivo de la infección.

© 2021 Sociedad Española de Nefrología. Publicado por Elsevier España, S.L.U. Este es un artículo Open Access bajo la licencia CC BY-NC-ND (<http://creativecommons.org/licenses/by-nc-nd/4.0/>).

More difficult still: Treating severe rapidly progressive glomerulonephritis in the context of COVID-19 pneumonia

A B S T R A C T

We present the case of a male patient with severe SARS-CoV-2 pneumonia, with simultaneous onset of p-ANCA positive rapidly progressive glomerulonephritis. We discuss the different therapeutic possibilities, emphasizing the appropriateness of their administration according to the time in the course of the infection.

© 2021 Sociedad Española de Nefrología. Published by Elsevier España, S.L.U. This is an open access article under the CC BY-NC-ND license (<http://creativecommons.org/licenses/by-nc-nd/4.0/>).

* Autor para correspondencia.

Correo electrónico: juanmartinnav@hotmail.com (J.A. Martín Navarro).

<https://doi.org/10.1016/j.nefro.2020.12.006>

0211-6995/© 2021 Sociedad Española de Nefrología. Publicado por Elsevier España, S.L.U. Este es un artículo Open Access bajo la licencia CC BY-NC-ND (<http://creativecommons.org/licenses/by-nc-nd/4.0/>).

Introducción

La actual pandemia del SARS-CoV-2 puede provocar daño por sí misma, e indirectamente al alterar los procedimientos y tratamientos que el paciente deba recibir por otras enfermedades. Comunicamos un caso complejo, de gran actualidad en el momento de urgencia sanitaria que vivimos y que afecta a un varón que ingresa en insuficiencia respiratoria por una neumonía por SARS-CoV-2 grave y que paralelamente desarrolla un fracaso renal agudo por glomerulonefritis rápidamente progresiva ANCA positiva. Se discuten las posibilidades terapéuticas en el actual contexto epidemiológico.

Exposición

Varón de 60 años de origen ecuatoriano que ingresa en agosto 2020 por disnea de unos días de evolución, sin ningún otro síntoma referido. A su llegada se muestra normotenso y afebril con saturación basal de oxígeno mayor del 94%, pero taquipneico a 16 respiraciones por minuto. Se realiza RT-PCR frente al SARS-CoV-2 en exudado faríngeo con resultado positivo. En el estudio de laboratorio se identifican parámetros habituales de infección COVID, siendo llamativa la afectación renal: Creatinina en plasma 3,94 mg/dl, FGe (CKD-EPI): 16 ml/min/1,73 m², microhematuria e indicios de proteínas (tabla 1). Radiografía de tórax con neumonía bilateral intersticial (imagen 1). El paciente trabajaba como pintor en la construcción, no tenía hábitos tóxicos ni contacto con animales, y era hipertenso de larga duración.

Siete años antes fue estudiado en otro centro por disnea identificándose infiltrados pulmonares múltiples y tromboembolismo pulmonar. Estudio de trombofilia negativo. Mantuvo anticoagulación oral con acenocumarol durante 6 meses.

Tres años antes estudiado, de nuevo por disnea se identificó mediante gammagrafía de ventilación-perfusión, múltiples defectos de repleción compatibles con tromboembolismos pulmonares múltiples, y se reintrodujo la anticoagulación oral.

Siete meses antes, de nuevo acude a medio hospitalario al presentar tos de varios meses de evolución con expectoración purulenta, hemoptisis autolimitada y dolor costal. Se objetivó mediante radiografía de tórax y tomografía computarizada de tórax opacidades consolidativas múltiples en LSI, LM y segmento superior del LID con nódulos inflamatorios peri broncovasculares bilaterales, uno de ellos cavitado en vértice izquierdo. Con sospecha de tuberculosis posprimaria activa fue dado de alta pendiente de exploraciones complementarias que no acudió a realizarse.

Cinco meses antes acude por primera vez a nuestro centro por presentar dolor torácico con disnea. Se identificaron signos de enfermedad pulmonar intersticial difusa, junto con nuevos infartos pulmonares. El paciente presentaba además, síndrome antifosfolípido, *livedo reticularis* y positividad de p-ANCA (anti-MPO) y de anticuerpos anticentrómero. Parestesias de miembros inferiores, derrame pericárdico y engrosamiento mural de aorta y troncos supraaórticos (aortitis) que se filia como vasculitis del cayado aórtico y tronco

supraaórtico. La TC/PET sin signos de actividad. En ese momento ya se detecta leve afectación renal.

Se objetivan también, estenosis de arteria pulmonar e infiltrados pulmonares bilaterales de nuevo origen además del cavitado ya conocido previamente. Es dado de alta en tratamiento con colchicina, isoniazida, rifampicina pirazinamida y etambutol, que mantiene durante 3 meses, hasta recibir resultados negativos de BAAR, PCR para *Mycobacterium tuberculosis* e IGRA (QuantiFERON-TB Gold In-Tube®).

Evolución y pruebas complementarias

A su ingreso, inicia tratamiento con levofloxacino, anticoagulación profiláctica con HBPM y soporte respiratorio. Evoluciona a mayor insuficiencia renal y respiratoria. Se realiza biopsia renal a los 10 días de ingreso, con juicio clínico de glomerulonefritis proliferativa extracapilar de tipo mixto paucimune asociada a ANCA con cambios crónicos moderados (imagen 2).

Paralelamente desarrolla hepatopatía parenquimatosa multifactorial (quinolona, hepatotoxicidad vírica y vasculitis hepática) por lo que se sustituye levofloxacino por ceftriaxona. El día 11 sufre anemia con datos de sangrado renal posbiopsia en la ecografía que precisa hemotransfusión y hemoptisis autolimitada con fibrobroncoscopia sin hallazgos por lo que se administran 3 dosis de 500 mg de metilprednisolona. Evoluciona mal, con progresión radiológica de los infiltrados, mayor insuficiencia respiratoria y renal, por lo que el día 16 iniciamos inmunoglobulinas IV a dosis de 0,2 mg/kg/día durante 5 días y el día 19, tras recuperar función hepática, tocilizumab, 2 dosis, 600 mg el primer día y 400 mg el segundo día. Ingresamos en la UCI y se trata mediante hemodiafiltración intravenosa continua (HDFVVC) (3 sesiones) y tratamiento respiratorio de soporte con VMNI a alto flujo. De forma lenta mejora renalmente, recupera filtrado glomerular y se estabiliza respiratoriamente con menor débito de oxígeno. Tras comprobar el día 21 serología IgG de COVID positiva, se programa tratamiento con rituximab, 4 dosis de 375 mg/m²/semana IV. Se plantea complementar el tratamiento con nueva tanda de inmunoglobulinas, lo que no se lleva a cabo por mantener niveles adecuados en plasma. Estabiliza su función renal con FG 20-30 ml/min/1,73 m², pero los infiltrados respiratorios y su dependencia ventilatoria no mejoran en las 3 semanas siguientes pese a fisioterapia y soporte adecuado. Por esta tórpida evolución respiratoria se repite la fibrobroncoscopia sin hallazgos relevantes. Finalmente, puede ser dado de alta a los 50 días de ingreso con oxígeno crónico domiciliario y un FGe 27 ml/min.

Discusión-conclusiones

Este caso ilustra la dificultad que las infecciones por COVID-19 suponen en los pacientes con vasculitis activas. El paciente pasó por un periplo de ingresos y estudios previos sin finalizar e incomparencias repetidas en parte justificadas por la inestabilidad de la situación de urgencia sanitaria en la que nos desenvolvemos. Inicialmente se sospechó enfermedad pulmonar intersticial difusa (EPID), después tuberculosis

Tabla 1 – Evolución analítica

Días	Hb	Nf/Lf	Cr/FGe	PCR	GPT/GOT	DD	Ferritina	IL-6	pANCA (anti-MPO)	Orina	Otros
-6 meses			1,3/64						100,4	CAC > 30 Hmt 200 (10-20 pc)	
1	9,6	5,25	3,94/	59	59/40	164			114,23	Hmt CPC 418,8	
2	9,3	13,5	4,59/	74	74/41	160					PCR Cov (+)
4	8,1	6,25	5,26/	70	70/43	134		41			
6	11,4	11,5	5,58/	124	124/123	140					Bolos MPR
7	11,0	13	5,21/	433	433/334	150					PCR Cov (+)
9	10,8	12,3	5,45/	647	647/324	170	1.867	55			Prd 1 mg/kg/día BxR
10	10,8	20,2		121	306/76	186					
12	9,1	17,25	3,8/	47	47/27	182	2.955	785			
16	9,8	6	3,49/		34/36	385					IgIV/5 días TCZ/2 días
19	9,3	7,7	2,93/	92	92/37	234					PCR Cov (+)
21	10,8	4	2,59/	107	107/69	400				Hmt 200	IgG (+) RTXMB
23	8,8	5,75	2,78/	180	180/68	568					
24	11,2	7,6	2,8/	90	90/45	410					
28	11,3	8,8	3,01/	49	49/24					Hmt 80	IgG (+)
29	11,9	9,25	3,0/	37	37/16	1.120		130	17,88		CCR 18 PRto 0,3 g/24 h PCR (+)
35	11,3	8,7	3,0/	35	335/16					Hmt 80	PCR (-)
37	12,0	17,3	2,85/	35	35/15						
41	12,0	11	2,92	88	88/29					Hmt 25 (aislados) CPC 310,59	PCR (-)
48	12,1	13,4	2,5	92	92/23	570					

CAC: cociente albúmina/creatinina; CCR: aclaramiento de creatinina en ml/min; CPC: cociente proteína creatinina en mg/ Cr; Cr/FGe: creatinina en sangre en mg/dl y filtrado glomerular estimado CDK-EPI; DD: dímero D (turbidimétrico) en $\mu\text{g/l}$; Ferritina en ng/ml; GPT/GOT: transaminasas en U/l; Hb: hemoglobina en g/dl; HMT: hematíes en orina elemental; IgG: inmunoglobulina G frente al SARS-CoV-2; IgIV: inmunoglobulinas intravenosas; IL-6: interleucina 6 en pgr/mL; MPR: metilprednisolona a dosis de 250 mg/d/3 días; Nf/Lf: ratio neutrófilos/linfocitos; pANCA: anticuerpos anticitoplasma, patrón mieloperoxidasa (MPO) en U/l; PCR: proteína C reactiva en mg/l; PCR Cov: RT-PCR frente al SARS-CoV-2; PRto: proteinuria en orina de 24 h en g/día; RTX: rituximab; TCZ: tocilizumab.

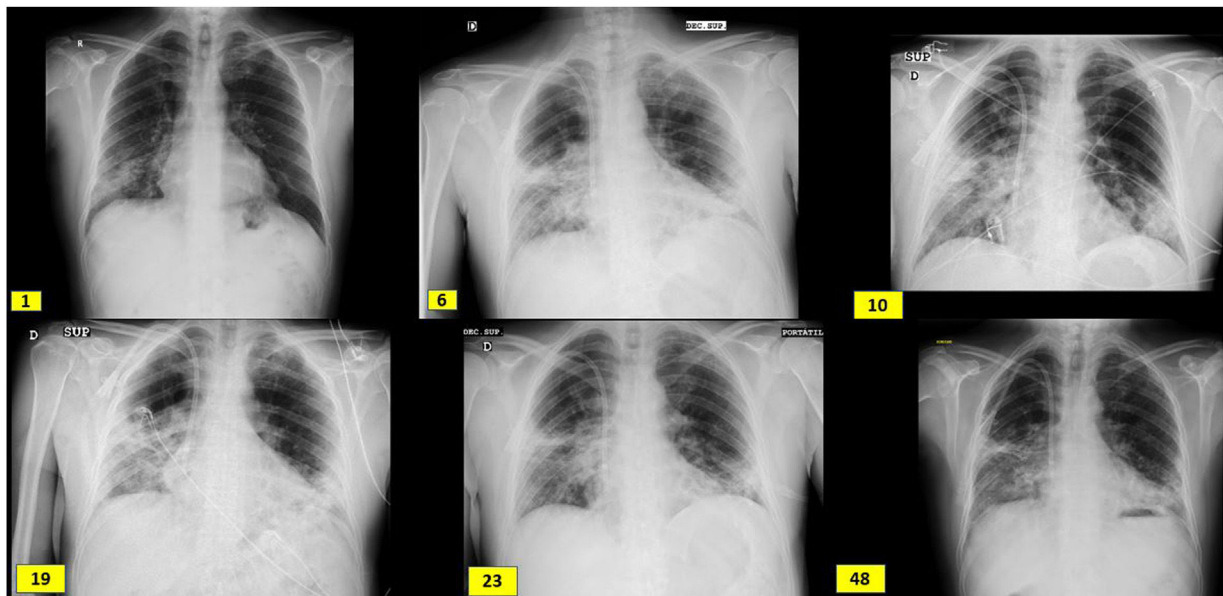


Imagen 1 – Evolución radiológica coincidiendo con el ingreso (día 1), bolos de metilprednisolona (día 6), biopsia renal (día 10), inicio de tocilizumab (día 19), inicio de rituximab (día 23) y alta del hospital (día 48). Presenta engrosamientos reticulares periféricos subpleurales de campos medios, base derecha, y llingula y opacidades alveolares intersticiales en campos medios e inferiores de pulmón derecho y campos inferiores del pulmón izquierdo.

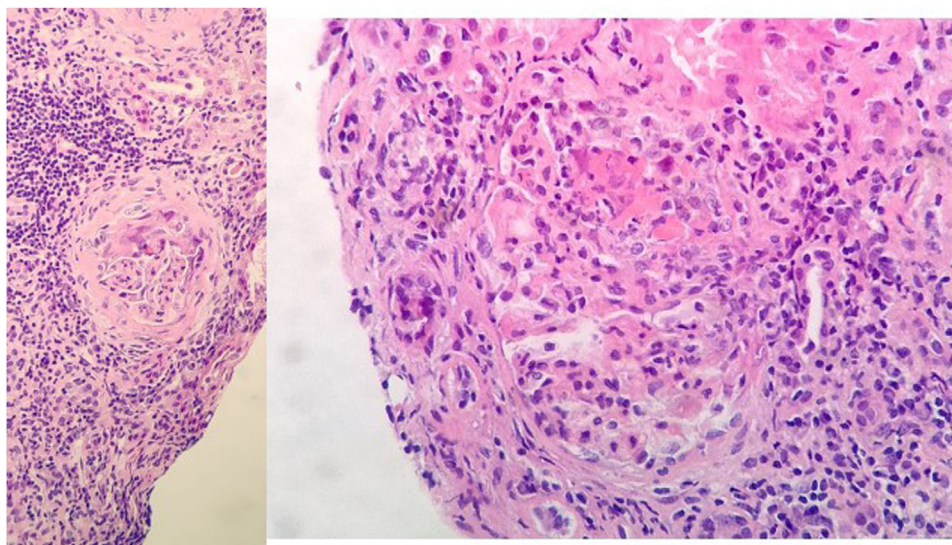


Imagen 2 – Biopsia renal: 11 glomérulos, 3 globalmente esclerosados. Cinco con cambios congestivos menores y 3 con proliferación extracapilar y formación de semilunas celulares. Compartimento túbulointersticial con inflamación crónica y aguda, atrofia tubular del 30%, tiroidización tubular y fibrosis del intersticio del 30%. No cambios en vasos de mediano calibre, ni engrosamiento de la media arterial. No depósitos congófilos. Inmunofluorescencia directa con leve depósito mesangial granular de C3⁺, sin depósitos de IgG, IgM, IgA ni restricción de cadenas ligeras.

y finalmente vasculitis de gran vaso pese a disponer de una determinación de p-ANCA positiva. Pierde el seguimiento y en el momento del ingreso encontramos un fracaso renal agudo grave de data incierta en el contexto de infección COVID-19 positiva con neumonía bilateral. Además, desarrolla hepatopatía aguda que contraindica el uso de tocilizumab y la propia naturaleza de la infección vírica contraindica el uso de ciclofosfamida y rituximab en un momento de infección por SARS-COVID-19 en fase 1.

Por todo ello decidimos iniciar un tratamiento secuencial que contempló en un primer tiempo la corticoterapia, complementada con inmunoglobulinas IV y en un segundo tiempo el tocilizumab, que nos pareció el fármaco más adecuado por conjugar su efecto positivo sobre la tormenta de citocinas desarrolladas en el SARS-CoV-19 y su eficacia comprobada en vasculitis ANCA positivo^{1,2}. Una vez que se produjo la seroconversión, iniciamos rituximab a dosis plena con buena evolución global.

La literatura es parca sobre la actitud a seguir en casos similares. La aortitis en casos de vasculitis p-ANCA está descrita suficientemente³⁻⁵. No es una superposición de vasculitis de gran y pequeño vaso, sino una parte de su espectro de manifestaciones clínicas que puede aparecer antes o a la vez que la vasculitis de pequeño vaso típica. Se produce una estenosis de los *vasa vasorum* debido a hiperplasia de la íntima disminuye el número de fibras elásticas en la media y evoluciona hacia estenosis como efecto tardío. Se han referido casos junto con enfermedades de Wegener y poliangiítis microscópica pero no con granulomatosis eosinofílica con poliangiítis. Chirinos et al.⁶ recogen los 13 casos publicados hasta el 2002 de afectación de gran vaso (aortitis) en vasculitis ANCA (+), con un rango de edad entre 27-71 años, edad media 44,7 años, ratio V/M: 1,1. Un 76% cursaron con síntomas constitucionales, el 38% artralgias y pérdida de peso, el 46% afectación de la vía

aérea superior, el 53% HTA, el 53,8% proteinuria en rango de 1,8-4,5 g/d, el 76,9% hematuria, 8 biopsiados de los que 7 tenían datos de GN pauciinmune y 5 proliferación extracapilar, el 46% púrpura, el 30% afectación ocular (conjuntivitis, escleroqueratitis necrosante con úlceras corneales y espiescleritis) y el 23% clínica digestiva (dispepsia y dolor abdominal).

El uso de tocilizumab en vasculitis p-ANCA está avalado por diversas publicaciones previas a la era COVID^{1,2}. Takenaka et al.¹ describen a una mujer japonesa de 47 años con vasculitis p-ANCA, paquimeningitis hipertrófica, hemorragia alveolar y aortitis que no respondió a prednisolona y ciclofosfamida, pero sí a tocilizumab a dosis de 400 mg/mes que se mantuvo durante un año. No es el único caso⁷⁻¹¹. Sakai et al. describen 2 casos más y repasan la literatura encontrando 17 casos hasta 2017, tratados mediante tocilizumab de los que en 15 (88,2%) se consiguió remisión completa con la asociación de tocilizumab 8 mg/kg/mes durante un año junto con prednisolona 1 mg/kg/día/durante 2 semanas con descenso progresivo hasta suspender en 24 semanas.

No hay claras recomendaciones sobre cuál es la mejor estrategia ante un paciente con vasculitis e infección activa por COVID-19. Las guías inglesas⁴ dejan entrever que rituximab es preferible a ciclofosfamida pero sin una justificación de peso. En algunos casos descritos, el tratamiento inmunosupresor no aumentó aparentemente la gravedad de la COVID-19¹²⁻¹⁴. Lo explican por la acción deplecionante de rituximab sobre las células B periféricas, incluyendo las B de memoria y la modulación de la respuesta citotóxica dependiente de anticuerpos, la dependiente de complemento y la apoptosis, pero no las células B precursoras que no expresan CD20. Sí afirman que puede minimizar la respuesta inmúnica tras vacunación. Por el contrario, otros artículos¹⁵⁻¹⁷ sugieren que puede inducir complicaciones graves o alargar la viremia. Para evitar esto se sugiere complementar con plasma

fresco el tratamiento en pacientes que hayan recibido fármacos deplecionantes de células B^{18,19}.

En el paciente que presentamos la pauta secuencial utilizada consiguió controlar la vasculitis, no sin riesgos. El proceso de curación del COVID-19 se enlenteció y la RT-PCR se mantuvo positiva durante 35 días, lo que demuestra la complejidad de estos casos y la dificultad que plantean a la hora de priorizar estrategias terapéuticas.

Financiación

Este artículo no tiene fuentes de financiación.

Conflicto de intereses

Los autores declaran no tener ningún conflicto de intereses.

Agradecimientos

Dr. Eduardo Gutiérrez Martínez del Sv^o de nefrología del Hospital 12 Octubre por sus buenos consejos.

BIBLIOGRAFÍA

- Salvarani C, Magnani L, Catanoso M, Pipitone N, Versari A, Dardani L, et al. Tocilizumab: A novel therapy for patients with large-vessel vasculitis. *Rheumatology*. 2012;51:151-6.
- Sumida K, Ubara Y, Suwabe T, Hayami N, Hiramatsu R, Hasegawa E, et al. Complete remission of myeloperoxidase-anti-neutrophil cytoplasmic antibody-associated crescentic glomerulonephritis complicated with rheumatoid arthritis using a humanized anti-interleukin 6 receptor antibody. *Rheumatology*. 2011;50:1928-30.
- Takenaka K, Ohba T, Suhara K, Sato Y, Nagasaka K. Successful treatment of refractory aortitis in antineutrophil cytoplasmic antibody-associated vasculitis using tocilizumab. *Clin Rheumatol*. 2014;33:287-9, <http://dx.doi.org/10.1007/s10067-013-2457-2>.
- Nishimoto N, Nakahara H, Yoshio-Hoshino N, Mima T. Successful treatment of a patient with Takayasu arteritis using a humanized anti-interleukin-6 receptor antibody. *Arthritis Rheum*. 2008;58:1197-200.
- Unizony S, Arias-Urdaneta L, Miloslavsky E, Arvikar S, Khosroshahi A, Keroack B, et al. Tocilizumab for the treatment of large-vessel vasculitis (giant cell arteritis Takayasu arteritis) and polymyalgia rheumatica. *Arthritis Care Res*. 2012;64:1720-9.
- Chirinos JA, Tamariz LJ, Lopes G, del Carpio F, Zhang X, Milikowski C, et al. Large vessel involvement in ANCA-associated vasculitides: Report of a case and review of the literature. *Clin Rheumatol*. 2004;23:152-9, <http://dx.doi.org/10.1007/s10067-003-0816-0>.
- Sakai R, Kondo T, Kurasawa T, Nishi E, Okuyama A, Chino K, et al. Current clinical evidence of tocilizumab for the treatment of ANCA-associated vasculitis: A prospective case series for microscopic polyangiitis in a combination with corticosteroids and literature review. *Clin Rheumatol*. 2017;36:2383-92, <http://dx.doi.org/10.1007/s10067-017-3752-0>.
- Suárez-Díaz S, Morán-Castaño C, Coto-Hernández R, Mozo-Avellaneda L, Suárez-Cuervo C, Caminal-Montero L. Mild COVID-19 in ANCA-associated vasculitis treated with rituximab. *Ann Rheum Dis*. 2020, <http://dx.doi.org/10.1136/annrheumdis-2020-218246>, [annrheumdis-2020-218246](http://dx.doi.org/10.1136/annrheumdis-2020-218246).
- Monti S, Balduzzi S, Delvino P, Bellis E, Quadrelli VS, Montecucco C. Clinical course of COVID-19 in a series of patients with chronic arthritis treated with immunosuppressive targeted therapies. *Ann Rheum Dis*. 2020;79:667-8.
- Guilpain P, Le Bihan C, Foulongne V, Taourel P, Pansu N, Maria ATJ, et al. Rituximab for granulomatosis with polyangiitis in the pandemic of covid-19: Lessons from a case with severe pneumonia. *Ann Rheum Dis*. 2021;80:e10.
- Baker D, Roberts CAK, Pryce G, Kang AS, Marta M, Reyes S, et al. COVID-19 vaccine-readiness for anti-CD20-depleting therapy in autoimmune diseases. *Clin Exp Immunol*. 2020;202:149-61, <http://dx.doi.org/10.1111/cei.13495>.
- Tepasse PR, Hafezi W, Lutz M, Kühn J, Wilms C, Wiewrodt R, et al. Persisting SARS-CoV-2 viraemia after rituximab therapy: Two cases with fatal outcome and a review of the literature. *Br J Haematol*. 2020;190:185-8.
- Avouac J, Airó P, Carlier N, Matucci-Cerinic M, Allanore Y. Severe COVID-19-associated pneumonia in 3 patients with systemic sclerosis treated with rituximab. *Ann Rheum Dis*. 2020, <http://dx.doi.org/10.1136/annrheumdis-2020-217955>.
- Guidance for Clinicians with Patients Receiving Immunosuppression Treatment for Autoimmune Conditions of their Native Kidneys During Covid-19 [consultado 9 Oct 2020]. Disponible en: <https://renal.org/guidance-clinicians-patients-receiving-immunosuppression-treatment-autoimmune-conditions-native-kidneys-covid-19/>.
- Berti A, Cavalli G, Campochiaro C, Guglielmi B, Baldissera E, Cappio S, et al. Interleukin-6 in ANCA-associated vasculitis: Rationale for successful treatment with tocilizumab. *Semin Arthritis Rheum*. 2015;45:48-54, <http://dx.doi.org/10.1016/j.semarthrit.2015.02.002>.
- Sumida K, Ubara Y, Suwabe T, Hayami N, Hiramatsu R, Hasegawa E, et al. Complete remission of myeloperoxidase-anti-neutrophil cytoplasmic antibody-associated crescentic glomerulonephritis complicated with rheumatoid arthritis using a humanized anti-interleukin 6 receptor antibody. *Rheumatology (Oxford)*. 2011;50:1928-30, <http://dx.doi.org/10.1093/rheumatology/ker222>.
- Nakabayashi K, Kamiya Y, Nagasawa T. Aortitis syndrome associated with positive perinuclear antineutrophil cytoplasmic antibody: Report of three cases. *Int J Cardiol*. 2000;75 Suppl 1:S89-94, [http://dx.doi.org/10.1016/s0167-5273\(00\)00176-5](http://dx.doi.org/10.1016/s0167-5273(00)00176-5), discussion S95-S97.
- Clark E, Guilpain P, Filip IL, Pansu N, le Bihan C, Cartron G, et al. Convalescent plasma for persisting COVID-19 following therapeutic lymphocyte depletion: A report of rapid recovery. *Br J Haematol*. 2020;190:e154-6, <http://dx.doi.org/10.1111/bjh.16981>.
- Kim BK, Park SY, Choi CB, Kim TH, Jun JB, Jang SM, et al. A case of microscopic polyangiitis associated with aortic valve insufficiency. *Rheumatol Int*. 2013;33:1055-8, <http://dx.doi.org/10.1007/s00296-010-1639-3>.