

patías hereditarias y su repercusión clínica (litiasis renal, ERC terminal de causa obstructiva, etc.).

### Conflicto de intereses

La Dra. Ana Noelia Hernández González declara que no tiene conflicto de interés.

### BIBLIOGRAFÍA

1. Esparza Martín N, García Nieto V. Hipouricemia y manejo renal del ácido úrico. *Nefrología (Madrid)*. 2011;31:44-50.
2. Meigs J.B. Metabolic syndrome (insulin resistance syndrome or syndrome X). UpToDate. 2019 [consultado 20 Jun 2021]. Disponible en: <https://www.uptodate.com/contents/metabolic-syndrome-insulin-resistance-syndrome-or-syndrome-x>
3. Mount D.B. Urate balance. UpToDate. 2019 [consultado 20 Jun 2021]. Disponible en: [https://www.uptodate.com/contents/urate-balance?search=Mount%20DB.%20Urate%20balance&source=search\\_result&selectedTitle=1~150&usage.type=default&display\\_rank=1](https://www.uptodate.com/contents/urate-balance?search=Mount%20DB.%20Urate%20balance&source=search_result&selectedTitle=1~150&usage.type=default&display_rank=1).
4. Perez-Ruiz F, Aniel-Quiroga MA, Herrero-Beites AM, Chinchilla SP, García Erauskin G, Merriman T. Renal clearance of uric acid

- is linked to insulin resistance and lower excretion of sodium in gout patients. *Rheumatology International*. 2015;35:1519-24.
5. Durá Travé T, Moya Benavent M, Casero Ariza J. Hipouricemia renal en la diabetes mellitus infanto-juvenil. *An Esp Pediatr*. 1996;44:425-8.
  6. López-Jiménez M, Vigil-Medina L, Condés-Moreno E, García-Carretero R, Fernández-Mejías C, Ruiz-Galiana J. Uricemia y síndrome metabólico en pacientes con hipertensión arterial. *Rev Clin Esp*. 2012;212:425-31.

Ana Noelia Hernández González\*, María Teresa Valda de Miguel, Pedro Pablo Ortuño López, José Luis Albero Dolón, Víctor Martínez Jiménez y Juan Bernardo Cabezuelo Romero

Servicio de Nefrología, Hospital Clínico Universitario Virgen de la Arrixaca, Murcia, España

\* Autor para correspondencia.  
Correo electrónico: [ana\\_noe777@hotmail.com](mailto:ana_noe777@hotmail.com)  
(A.N. Hernández González).

0211-6995/© 2021 Sociedad Española de Nefrología. Publicado por Elsevier España, S.L.U. Este es un artículo Open Access bajo la licencia CC BY-NC-ND (<http://creativecommons.org/licenses/by-nc-nd/4.0/>).  
<https://doi.org/10.1016/j.nefro.2021.06.008>

## Nefropatía tubulointersticial autosómica dominante por mutación en UMOD: nueva variante con comportamiento agresivo

### UMOD-related autosomal dominant tubulointerstitial kidney disease: An unfavourable novel mutation

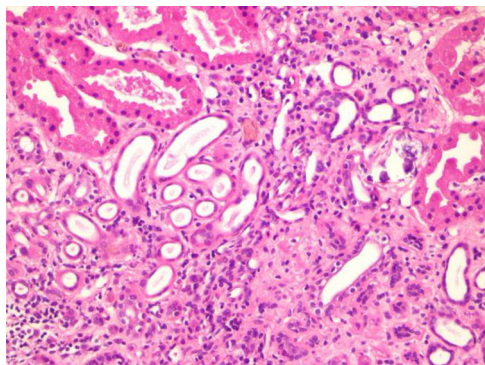
Sr. Director:

El término nefropatía tubulointersticial autosómica dominante (NTAD) engloba diferentes entidades causadas por alteraciones en los genes *MUC1*, *UMOD*, *HNF1B*, *REN* y más raramente *SEC61A1*, todas ellas con un patrón de herencia autosómico dominante<sup>1,2</sup>. Cursan con un deterioro progresivo de la función renal, sedimento urinario anodino, albuminuria normal o discretamente aumentada, ausencia de hipertensión arterial grave en estadios iniciales y ausencia de anomalías radiológicas o histológicas, lo que dificulta su diagnóstico<sup>3</sup>. Se estima que las NTAD suponen un 5% de las causas monogénicas de enfermedad renal crónica<sup>4</sup>.

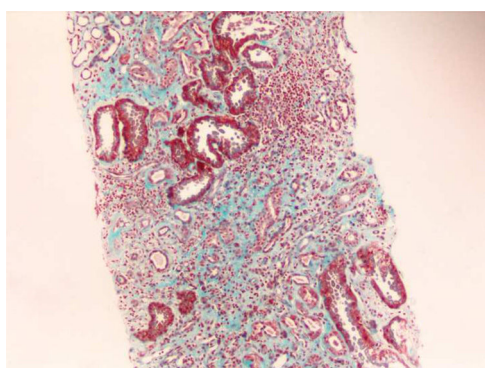
La NTAD causada por una mutación en el gen *UMOD* que codifica la proteína uromodulina (NTAD-UMOD) es una de las 2 variantes más frecuentemente identificadas en la única cohorte española de NTAD publicada hasta la fecha<sup>5</sup>.

La NTAD-UMOD supone el 1% de la enfermedad crónica avanzada que precisa tratamiento renal sustitutivo<sup>6</sup>. Aunque se ha propuesto la uromodulina urinaria como biomarcador para indicar el estudio genético de NTAD-UMOD, esta determinación no está disponible en la práctica clínica habitual<sup>7</sup>. Presentamos el caso de un adolescente con una mutación de novo del gen *UMOD* no descrita previamente.

Varón de 12 años que inicia el seguimiento en nuestro centro por nefropatía no filiada. Previamente era seguido en otro país por enfermedad renal crónica diagnosticada a los 3 años, sin que se le realizase biopsia renal ni otras pruebas de diagnóstico etiológico. Presenta a su llegada una creatinina sérica de 2,3 mg/dl, filtrado glomerular por Schwartz actualizado 26 ml/min/1,73 m<sup>2</sup>, hiperazoemia de 171,5 mg/dl, hiperuricemia de 10,1 mg/dl, acidosis metabólica (pH 7,36; pCO<sub>2</sub> 42 mmHg, HCO<sub>3</sub><sup>-</sup> 19,7 mmol/l), sin alteraciones iónicas. Parathormona de 486 pg/ml (15-77). La bioquímica urinaria muestra un déficit de concentración con una osmolalidad de



**Figura 1 – Hematoxilina-eosina ×200: intersticio fibroso con atrofia tubular, daño tubular agudo con regeneración, inflamación crónica y calcificaciones distróficas.**



**Figura 2 – Tricrómico de Masson ×100: intersticio con abundante fibrosis, atrofia tubular, daño tubular agudo con regeneración e infiltrado inflamatorio crónico.**

370 mOsm/kg H<sub>2</sub>O tras restricción hídrica, un cociente proteína/creatinina de 0,19 mg/mg y sin hematuria ni otras alteraciones en el sedimento. Se observan en la ecografía riñones de tamaño en el límite inferior de la normalidad, hiperecogénicos, con mala diferenciación corticomedular y sin quistes. No presenta antecedentes personales reseñables ni antecedentes familiares de nefropatía o consanguinidad. Se descarta nefropatía en los padres y hermanos con función renal en sangre y orina normal, y ecografía renal sin alteraciones.

Se realiza una biopsia renal (figs. 1 y 2), compatible con daño tubulointersticial crónico moderado y con un patrón de inmunofluorescencia negativo a IgA, IgG, IgM, C1q, C3 y C4.

A lo largo de la evolución destaca una hiperuricemia de difícil control con una hipouricosuria marcada (en torno a 75 mg/día/1,73 m<sup>2</sup> [valores de referencia 344-850]). Se realiza el estudio del exoma filtrado por los genes relacionados a NTAD-UMOD y diagnósticos diferenciales, identificando una variante tipo missense en heterocigosis en el gen UMOD que ocasiona el cambio de la guanina en la posición 584 por una adenina (c.584G>A) en el exón 3 del transcrito NM.003361.3. Esta modificación supone el cambio de un codón para cisteína por un codón para tirosina en la posición 195 (p.Cys195Tyr). Aunque esta variante no había sido descrita previamente en bases de datos poblacionales (GnomAD, ExAC, Proyecto 1000 genomas)

y tampoco ha sido descrita como causante de enfermedad, 8 predictores *in silico* la catalogan como poco tolerada frente a 3 predicciones neutrales. Se ha descrito como patogénico el cambio de la cisteína en la posición 195 a fenilalanina. A pesar de no encontrarse en ningún dominio funcional de la proteína, otras variantes de cambio de sentido muy cercanas a esta variante han sido catalogadas como patogénicas<sup>8</sup>. Aplicando los criterios de interpretación de variantes publicados, concluimos que esta variante es probablemente patogénica y, por lo tanto, responsable del fenotipo presente en el paciente<sup>9</sup>. El estudio de segregación demuestra que se trata de una variante *de novo*.

El paciente evoluciona con deterioro de la función renal en menos de 2 años, precisando iniciar terapia renal sustitutiva mediante diálisis peritoneal a los 14 años. La progresión a enfermedad renal terminal es manifiestamente más rápida que la habitualmente descrita en otras mutaciones causantes de NTAD-UMOD, típicamente a partir de los 25 años<sup>10</sup>.

Concluimos que la mutación identificada *de novo* en este paciente es la causante de la NTAD-UMOD. Además, esta mutación podría condicionar una evolución más agresiva de la enfermedad, aunque serían necesarios estudios funcionales para demostrarlo, causando enfermedad renal terminal durante la adolescencia. Es posible que existan otros factores genéticos o ambientales que influyan en la progresión más agresiva de la tubulopatía en este paciente.

## Conflicto de intereses

Los autores declaran no tener ningún conflicto de interés.

## BIBLIOGRAFÍA

- Eckardt K-U, Alper SL, Antignac C, Bleyer AJ, Chauveau D, Dahan K, et al. Autosomal dominant tubulointerstitial kidney disease: Diagnosis, classification, and management — A KDIGO consensus report. *Kidney Int.* 2015;88:676–83, <http://dx.doi.org/10.1038/ki.2015.28>.
- Bolar NA, Golzio C, Živná M, Hayot G, van Hemelrijk C, Schepers D, et al. Heterozygous loss-of-function SEC61A1 mutations cause autosomal-dominant tubulo-interstitial and glomerulocystic kidney disease with anemia. *Am J Hum Genet.* 2016;99:174–87, <http://dx.doi.org/10.1016/j.ajhg.2016.05.028>.
- Ayasreh Fierro N, Miquel Rodríguez R, Matamala Gastón A, Ars Criach E, Torra Balcells R. Revisión de la nefropatía tubulointersticial autosómica dominante. *Nefrología.* 2017;37:235–43, <http://dx.doi.org/10.1016/j.nefro.2016.10.024>.
- Devuyt O, Olinger E, Weber S, Eckardt K-U, Kmoch S, Rampoldi L, et al. Autosomal dominant tubulointerstitial kidney disease. *Nat Rev Dis Primer.* 2019;5:60, <http://dx.doi.org/10.1038/s41572-019-0109-9>.
- Ayasreh N, Bullich G, Miquel R, Furlano M, Ruiz P, Lorente L, et al. Autosomal dominant tubulointerstitial kidney disease: Clinical presentation of patients with ADTKD-UMOD and ADTKD-MUC1. *Am J Kidney Dis.* 2018;72:411–8, <http://dx.doi.org/10.1053/j.ajkd.2018.03.019>.
- Martín-Gómez MA, Eliecer C, Caba Molina M, González Oller C, García del Moral R. Nefropatía familiar hiperuricemiant: nueva mutación familiar del gen de la uromodulina.

- Nefrología. 2019;39:309-11, <http://dx.doi.org/10.1016/j.nefro.2018.09.001>.
7. Olinger E, Hofmann P, Kidd K, Dufour I, Belge H, Schaeffer C, et al. Clinical and genetic spectra of autosomal dominant tubulointerstitial kidney disease due to mutations in UMOD and MUC1. *Kidney Int.* 2020;98:717-31, <http://dx.doi.org/10.1016/j.kint.2020.04.038>.
  8. Kopanos C, Tsiolkas V, Kouris A, Chapple CE, Albarca Aguilera M, Meyer R, et al. VarSome: The human genomic variant search engine. *Bioinformatics.* 2019;35:1978-80, <http://dx.doi.org/10.1093/bioinformatics/bty897>.
  9. Richards S, Aziz N, Bale S, Bick D, Das S, Gastier-Foster J, et al., ACMG Laboratory Quality Assurance Committee. Standards and guidelines for the interpretation of sequence variants: A joint consensus recommendation of the American College of Medical Genetics and Genomics and the Association for Molecular Pathology. *Genet Med.* 2015;17:405-23, <http://dx.doi.org/10.1038/gim.2015.30>.
  10. Moskowitz JL, Piret SE, Lhotta K, Kitzler TM, Tashman AP, Velez E, et al. Association between genotype and phenotype in uromodulin-associated kidney disease. *Clin J Am Soc Nephrol.* 2013;8:1349-57, <http://dx.doi.org/10.2215/cjn.11151012>.

Pedro Viaño Nogueira<sup>a</sup>, Carmen de Lucas Collantes<sup>a</sup>, Valentina Ortiz Cabrera<sup>b</sup>, Andrés Urquía Renke<sup>c</sup> y Cristina Aparicio López<sup>a,\*</sup>

<sup>a</sup> Sección de Nefrología Pediátrica, Hospital Infantil Universitario Niño Jesús, Madrid, España

<sup>b</sup> Unidad de Genética Clínica, Hospital Infantil Universitario Niño Jesús, Madrid, España

<sup>c</sup> Servicio de Anatomía Patológica, Hospital Infantil Universitario Niño Jesús, Madrid, España

\* Autor para correspondencia.

Correo electrónico: [cristina.aparicio@salud.madrid.org](mailto:cristina.aparicio@salud.madrid.org) (C. Aparicio López).

0211-6995/© 2021 Sociedad Española de Nefrología. Publicado por Elsevier España, S.L.U. Este es un artículo Open Access bajo la licencia CC BY-NC-ND (<http://creativecommons.org/licenses/by-nc-nd/4.0/>).

<https://doi.org/10.1016/j.nefro.2021.07.007>

## Respuesta inmunológica humoral insuficiente a la 2.<sup>a</sup> dosis de vacuna anti-COVID19 mRNA-1273 (Moderna) en pacientes portadores de trasplante renal

### Suboptimal humoral immunological response to the 2nd dose of anti-COVID19 mRNA-1273 vaccine (Moderna) in kidney transplant patients

Sr. Director:

Desde el inicio de la vacunación contra el síndrome respiratorio agudo grave por coronavirus 2 (SARS-CoV-2, por sus siglas en inglés *Severe Acute Respiratory Syndrome Coronavirus 2*) varios grupos de investigadores han observado una débil respuesta inmunológica en pacientes portadores de trasplante de órgano sólido<sup>1,2</sup>. Ello, y que algunos pacientes trasplantados hayan sufrido enfermedad COVID19 después de estar plenamente vacunados con 2 dosis, ha determinado que en algunos países se haya recomendado una 3.<sup>a</sup> dosis de vacuna en estos pacientes<sup>3,4</sup>.

Nosotros hemos estudiado de forma prospectiva la respuesta humoral a la vacuna mRNA-1273 (Moderna) en 73 pacientes portadores de trasplante renal mediante la determinación cuantitativa de anticuerpos IgG anti-Spike de SARS-CoV-2, analizados mediante quimioluminiscencia de micropartículas –sistema Alinity de Abbott–. (v. ref.+ >50 UA/ml), inmediatamente antes de la 2.<sup>a</sup> dosis y a las 8 semanas de su administración. Los resultados se compararon con la respuesta a la misma vacuna mRNA-1273 administrada a 30 pacientes en hemodiálisis (HD), 12 en diálisis peritoneal (DP),

21 prediálisis (pre-D), y 47 controles, trabajadores sanos del hospital.

Dado su carácter prospectivo, el estudio fue aprobado por el Comité de Ensayos Clínicos con medicamentos (CEIm) de la institución, Gerencia de Asistencia Sanitaria de Ávila.

Los pacientes trasplantados tenían una edad media  $60,12 \pm 10,4$  y el tiempo de trasplante fue de 123 a 11.888 días y el 56,1% eran varones. Cuatro pacientes que habían sufrido infección previa por SARS-CoV-2 y 3 pacientes que tuvieron contacto estrecho con alta sospecha de infección, presentaron títulos muy elevados:  $40.374,6 \pm 55.211,5$  UA/ml y se excluyeron del análisis. La respuesta a la 1.<sup>a</sup> dosis de vacuna definida por niveles de IgG > 50 UA/ml fue solo en el 16,4% (11 pacientes) con un título medio de Ac IgG anti-Spike de  $270,8 \pm 322,0$  (mediana: 172,9;  $r = 52,6-19.650,3$ ). El 79,8% presentaban niveles inferiores a 50 UA/ml, y 21 (28,7%) presentaban anergia (0 - <1 UA/ml). Ocho pacientes en HD, uno en DP y 2 pre-D habían sufrido infección clínica por SARS-CoV-2 y todos ellos desarrollaron una respuesta potente de Ac anti-Spike a la primera dosis de vacuna (pacientes en HD:  $42.181 \pm 22.798$ ; DP:  $35.418,4$  UA/ml;