

Original breve

Tocilizumab en el tratamiento del rechazo humoral crónico activo resistente a terapia estándar

Betty Chamoun^{a,*}, Pablo Sánchez-Sancho^b, Irina B. Torres^{a,*}, Alejandra Gabaldon^c, Manel Perelló^a, Joana Sellarés^a, Francesc Moreso^a y Daniel Serón^a

^a Servicio de Nefrología, Hospital Universitari Vall d'Hebron, Universidad Autónoma de Barcelona, Barcelona, España

^b Servicio de Farmacia, Hospital Universitari Vall d'Hebron, Universidad Autónoma de Barcelona, Barcelona, España

^c Servicio de Patología, Hospital Universitari Vall d'Hebron, Universidad Autónoma de Barcelona, Barcelona, España

INFORMACIÓN DEL ARTÍCULO

Historia del artículo:

Recibido el 29 de enero de 2021

Aceptado el 3 de junio de 2021

On-line el 27 de septiembre de 2021

Palabras clave:

Rechazo humoral crónico activo

Tocilizumab

Trasplante renal

Anticuerpos donante-específicos

Filtrado glomerular

RESUMEN

Introducción: No existe consenso sobre el tratamiento más adecuado para el rechazo humoral crónico activo (RHCA). Estudios recientes sugieren que el tratamiento con tocilizumab (TCZ) puede estabilizar la función del injerto, disminuir la intensidad de los anticuerpos anti-HLA donante-específicos (ADEs) y reducir la inflamación de la microcirculación.

Pacientes y métodos: Estudio observacional con pacientes trasplantados renales diagnosticados de RHCA (n = 5) que no habían presentado respuesta al tratamiento tradicional basado en la combinación de recambios plasmáticos, inmunoglobulinas y rituximab. A los pacientes se les indicó tratamiento con TCZ como uso compasivo en seis dosis mensuales (8 mg/kg/mes). Durante el seguimiento se monitorizó la función renal, proteinuria y la intensidad de los ADEs.

Resultados: Cinco pacientes, de edad media 60 ± 13 años, tres de género masculino y dos retrasplantes (cPRA medio 55%) con ADEs preformados. El tratamiento con TCZ se inició a los 47 ± 52 días de la biopsia. En dos casos se suspendió el tratamiento tras la primera dosis, por bicitopenia severa con viremia por citomegalovirus y por fracaso del injerto, respectivamente. En los tres pacientes que completaron el tratamiento no se observó estabilidad de la función renal (creatinina sérica [Cr-s] de $1,73 \pm 0,70$ a $2,04 \pm 0,52$ mg/dL, filtrado glomerular estimado [FGRe] de 46 ± 15 a 36 ± 16 mL/min), presentaron aumento de la proteinuria ($3,2 \pm 4,0$ a $6,9 \pm 11,0$ g/g) y la intensidad de los ADEs se mantuvo estable. No se observaron cambios en el grado de inflamación de la microcirculación (glomerulitis y capilaritis peritubular [g+cpt] $4,2 \pm 0,8$ vs. $4,3 \pm 1,0$), ni en el grado de glomerulopatía del trasplante (glomerulopatía crónica [cg] $1,2 \pm 0,4$ vs. $1,8 \pm 1,0$).

Conclusiones: La terapia con TCZ no parece ser eficaz en modificar la historia natural del rechazo humoral crónico activo, no mejora el grado de la inflamación de la microcirculación ni reduce la intensidad de ADEs.

© 2021 Sociedad Española de Nefrología. Publicado por Elsevier España, S.L.U. Este es un artículo Open Access bajo la licencia CC BY-NC-ND (<http://creativecommons.org/licenses/by-nc-nd/4.0/>).

* Autores para correspondencia.

Correos electrónicos: md.chamounbetty@gmail.com (B. Chamoun), ibtortres@vhebron.net (I.B. Torres).

<https://doi.org/10.1016/j.nefro.2021.06.009>

0211-6995/© 2021 Sociedad Española de Nefrología. Publicado por Elsevier España, S.L.U. Este es un artículo Open Access bajo la licencia CC BY-NC-ND (<http://creativecommons.org/licenses/by-nc-nd/4.0/>).

Tocilizumab in the treatment of active chronic humoral rejection resistant to standard therapy

ABSTRACT

Keywords:

Active chronic humoral rejection
Tocilizumab
Kidney transplant
Donor-specific antibodies
Glomerular filtration

Introduction: There is no consensus on the most appropriate treatment for chronic active antibody-mediated rejection (cAMR). Recent studies suggest that treatment with tocilizumab (TCZ) may stabilize graft function, decrease the intensity of donor-specific HLA antibodies (DSAs) and reduce inflammation of microcirculation.

Patients and methods: Observational study with renal allograft recipients diagnosed with cAMR (n = 5) who had not submitted a response to traditional treatment based on the combination of plasma replacements, immunoglobulins, and rituximab. Patients were told to be treated with TCZ as compassionate use in six doses per month (8 mg/kg/month). Renal function, proteinuria, and the intensity of DSAs were monitored during follow-up.

Results: Five patients, average age 60 ± 13 years, three male and two retransplants (cPRA average 55%) with preformed DSAs. Treatment with TCZ was initiated within 47 ± 52 days of biopsy. In two cases treatment was discontinued after the first dose, by severe bicitopenia with cytomegalovirus viremia and by graft failure, respectively. In the three patients who completed treatment, no stability of renal function (serum creatinine from 1.73 ± 0.70 to 2.04 ± 0.52 mg/dL, e-FGR 46 ± 15 to 36 ± 16 mL/min), showed increased proteinuria (3.2 ± 4.0 to 6.9 ± 11.0 g/g) and the intensity of DSAs maintain stable. No changes were observed in the degree of inflammation of microcirculation (g + pt 4.2 ± 0.8 vs. 4.3 ± 1.0) or in the degree of transplant glomerulopathy (cg 1.2 ± 0.4 vs. 1.8 ± 1.0).

Conclusions: TCZ therapy does not appear to be effective in modifying the natural history of chronic active antibody-mediated rejection, does not improve the degree of inflammation of microcirculation and does not reduce the intensity of DSAs.

© 2021 Sociedad Española de Nefrología. Published by Elsevier España, S.L.U. This is an open access article under the CC BY-NC-ND license (<http://creativecommons.org/licenses/by-nc-nd/4.0/>).

Introducción

El rechazo humoral crónico activo (RHCA) es una de las principales causas de pérdida del injerto renal^{1,2}. El tratamiento tradicional basado en la combinación de recambios plasmáticos (RP), inmunoglobulinas intravenosas (IgIv) y rituximab (RTX) no ha demostrado ser efectivo³, por lo cual se están evaluando nuevas dianas terapéuticas⁴.

En la fisiopatología del RHCA intervienen los anticuerpos donante-específicos (ADEs), los linfocitos T y B, las células plasmáticas y NK. La existencia de ADEs preformados, así como el desarrollo de ADEs *de novo* se ha relacionado con cambios en la microcirculación, la aparición de glomerulopatía del trasplante y fibrosis intersticial progresiva^{5,6}. Recientemente se ha publicado una revisión sistemática de los tratamientos empleados en el RHCA y se reconoce que hasta la actualidad no existe ningún tratamiento eficaz⁷⁻¹⁰.

Durante los últimos años se ha demostrado que la citoquina proinflamatoria interleucina-6 (IL-6) participa en la patogenia del rechazo humoral interviniendo en la regulación de la inflamación, en el desarrollo, diferenciación y activación de las células T, células B y células plasmáticas¹¹. La IL-6 tiene un efecto mediador sobre la inflamación crónica y la autoinmunidad¹², sugiriendo que puede tener un efecto en el rechazo humoral¹³.

El tocilizumab (TCZ) (Actemra®, Roche/Genentech, San Francisco, CA, EE. UU.) es un anticuerpo monoclonal humanizado dirigido contra el receptor de la IL-6; utilizado como

terapia de rescate en pacientes con RHCA. En el 2017, Choi et al. publicaron el primer estudio en el que se utilizó TCZ como terapia de rescate, observando estabilidad de la función renal, mejoría de las lesiones histológicas y reducción de los ADEs¹⁴.

Reportamos nuestra experiencia en cinco pacientes con RHCA, en los cuales se utilizó TCZ por ausencia de respuesta al tratamiento convencional. Se monitorizó la función renal, la proteinuria, la histología, la evolución de los ADEs y los eventos adversos asociados al tratamiento.

Material y métodos

Pacientes

Se trata de un estudio observacional retrospectivo, que incluyó receptores de trasplante renal de nuestro centro, que recibieron al menos una dosis de TCZ para tratamiento de RHCA entre junio de 2018 y enero de 2020. Los pacientes incluidos fueron refractarios al tratamiento tradicional. El esquema de tratamiento establecido consistió en la administración de TCZ durante seis meses (8 mg/kg/mes), de forma ambulatoria, por infusión endovenosa y sin premedicación.

Métodos

Durante el seguimiento se evaluó la función renal (FGR estimado mediante la fórmula CKD-EPI), la proteinuria (g/g), el hemograma y pruebas de función hepática. Todos los

pacientes disponían de una biopsia diagnóstica de RHCa al momento de la inclusión. Se realizó una biopsia al final del seguimiento a los pacientes que completaron el tratamiento. La evaluación de las biopsias se realizó de acuerdo con los criterios de Banff 2019¹⁵.

Se evaluó la presencia de ADEs al momento de la biopsia y al finalizar el tratamiento. La detección de los ADEs fue realizada con LIFECODES Life Screen Deluxe (Gen-Probe, San Diego, CA, EE. UU.) y el valor umbral para clasificarlo como positivo fue una intensidad de fluorescencia media (MFI) > 1.000. Para cada paciente, se definió el ADE inmunodominante como aquel con el mayor MFI entre todas las reactividades específicas del donante.

Resultados

Las variables demográficas y relacionadas con el trasplante se describen en la [tabla 1](#). La edad media de los pacientes fue de 60 ± 13 años. El número medio de incompatibilidades HLA en los locus AB fue de $3,2 \pm 1,3$ y en locus DR fue de $1,6 \pm 0,5$.

En cuatro pacientes, el tratamiento de inducción fue con timoglobulina y en el caso restante con basiliximab. Todos los pacientes iniciaron tratamiento de mantenimiento con triple terapia basada en la combinación de tacrolimus, micofenolato de mofetilo (MMF) y prednisona.

El diagnóstico de RHCa se realizó a los $13,8 \pm 10,5$ meses postrasplante, en cuatro de los casos se realizó tratamiento tradicional. El paciente que presentó concomitantemente nefropatía BK recibió tratamiento con IgIV (2 g/kg) mensual ([fig. 1](#)). Por falta de respuesta clínica se indicó TCZ, que se inició a los 47 ± 52 días de la biopsia diagnóstica. Dos pacientes recibieron una sola dosis debido a viremia por citomegalovirus (2.937 copias/mL en sangre total) con bicitopenia (970 leucocitos/mm³ y 57.000 plaquetas/mm³) y por ausencia de respuesta ([fig. 1](#)).

Los tres pacientes que completaron el tratamiento no presentaron cambios en la función renal (FGRe de 46 ± 15 a 36 ± 16 mL/min), y se observó aumento de la proteinuria de $3,2 \pm 4,0$ a $6,9 \pm 11,0$ g/g.

En la [figura 2](#) se describe el grado de lesión histológica al momento del diagnóstico de RHCa, antes y después del tratamiento con TCZ. No se observaron cambios en el grado de inflamación de la microcirculación (g + cpt = $4,2 \pm 0,8$ vs. $4,3 \pm 1,0$, p = 0,936), ni en el de fibrosis intersticial/atrofia tubular (ci + ct $2,0 \pm 1,2$ vs. $2,8 \pm 1,0$, p = 0,351). No se observaron cambios significativos en el grado de glomerulopatía del trasplante (glomerulopatía crónica [cg] $1,2 \pm 0,4$ vs. $1,8 \pm 1,0$, p = 0,287).

Caso 1

Varón de 42 años, enfermedad renal crónica (ERC) por necrosis cortical neonatal. Recibió quinto trasplante renal en mayo de 2018 de donante en muerte encefálica, en programa nacional de hipersensibilizados. Se realizó trasplante renal con prueba cruzada por CDC negativa y citometría de flujo (CF) positiva para linfocitos B (SCMF 318) y débilmente positiva para linfocitos T (SCMF 48) bajo inducción con timoglobulina y triple terapia. Por recuperación lenta de la función renal y detección de ADEs clase I (A*33:03 con MFI 6.146) y clase II (DPB1*04:01

MFI 2.432), se inició desensibilización (DS) peritrasplante con RP (siete sesiones), IgIV (0.2 g/kg por sesión) y RTX (375 mg/m²) y se indicó biopsia renal que mostró rechazo humoral activo (RHa) con C4d negativo. Al alta presentó creatinina (Cr-s) de 1,5 mg/dL.

Tras DS presentó disminución de la intensidad de ADEs A*33:03 (MFI 3.546) y DPB1*04:01 (MFI 2.900), y se continuó con siete sesiones de RP e IgIV; evidenciándose disminución del A*33:03 (MFI 1.224) y negativización del DPB1*04:01.

A los tres meses se realizó biopsia de protocolo (Cr-s 1,9 mg/dL y ratio proteína/creatinina en orina [UPCR] 500 mg/g), que mostró persistencia de RHa C4d negativo y positividad para poliovirus BK, indicándose tratamiento con IgIV durante seis meses (2 g/kg/mes).

Por disfunción crónica del injerto (Cr-s 2,3 mg/dL y UPCR 1.500 mg/g), se realizó nueva biopsia en enero de 2020, que mostró RHCa con C4d negativo y negativización de los ADEs. Se indicó TCZ durante seis meses, (420 mg mensual), con persistencia de RHCa y ADEs negativos. No se observaron cambios en la función renal ni proteinuria (Cr-s 2,64 mg/dL y UPCR 1.500 mg/g) y no se registraron efectos adversos. Durante el seguimiento no se registraron efectos adversos.

Caso 2

Varón de 56 años, ERC por poliquistosis hepatorenal, trasplantado renal en febrero del 2017 de donante vivo haploidéntico, con prueba cruzada por CDC y CF negativas, bajo inducción con basiliximab y triple terapia. Al alta presentó Cr-s 1,0 mg/dL. En mayo de 2017 se suspendió MMF, y se inició rapamicina por carcinoma cutáneo no melanocítico.

En julio de 2018 se realizó biopsia por deterioro agudo (Cr-s 1,5 mg/dL), que mostró RHa, C4d negativo y ADE de novo (B*35:08 con MFI 1.404). Realizó tratamiento con RP (siete sesiones), IgIV y RTX (1.000 mg) con negativización del ADE.

En junio del 2019, se realizó nueva biopsia por disfunción crónica (Cr-s 2,22 mg/dL, UPCR 210 mg/g), que mostró RHCa con C4d negativo, sin ADEs. Se indicó TCZ durante seis meses (640 mg/mensual), y tras su finalización mostró persistencia del RHCa sin presencia de ADEs. La función renal se mantuvo estable (Cr-s 1.57 y UPCR 200 mg/g) y no se registraron efectos adversos.

Caso 3

Mujer de 59 años con ERC secundaria a nefropatía lúpica. Recibió un primer trasplante renal en octubre del 2017, de donante en muerte encefálica. Con prueba cruzada por CDC negativa y CF positiva débil para linfocitos B (SCMF 235). Recibió inducción con timoglobulina y triple terapia. Presentaba ADE clase II (DQB1*05:01 con MFI 2.900), pero por adecuada evolución se mantuvo actitud expectante. En mayo del 2018 se realizó biopsia renal por proteinuria (UPCR 3.000 mg/g), que mostró RHCa con C4d negativo, y depósitos de IgG, IgA e IgM por inmunofluorescencia, sin criterios de actividad lúpica (ANA títulos 1/80, anti-DNA < 12 UI/, FR 8,5 UI/mL). Por aumento de ADE (DQB1*05:01 con MFI 3.800), se indicó tratamiento con RP (siete sesiones), IgIV y de RTX (1.000 mg). En febrero del 2019, se realizó nueva biopsia por proteinuria, en la que se observó

Tabla 1 – Características basales de los pacientes

Caso	Edad	Sexo	ERC	Retrasplante	Donante	cPRA total (%)	cPRA clase I (%)	cPRA clase II (%)	Desensibilización	Incompatibilidad HLA A/B/DR
1	41	H	Necrosis cortical	Sí	DAC III	98	94	95	Sí	2/2/2
2	56	H	PQHR	No	Vivo	0	0	0	No	0/1/1
3	59	M	LES	No	ME	99	85	96	No	2/2/2
4	73	M	LES	No	DAC III	0	0	0	No	2/2/2
5	73	H	No filiada	Sí	DAC III	82	0	82	Sí	2/1/1

cPRA: PRA calculado; DAC III: donante en asistolia controlada tipo III; ERC enfermedad renal crónica; LES: lupus eritematoso sistémico; ME: muerte encefálica; PQHR: poliquistosis hepatorenal.

persistencia de RHCa. Se indicó tratamiento TCZ durante seis meses (400 mg/mensual). En mayo del 2020, por disfunción crónica, se realizó biopsia que mostró RHCa con nefritis lúpica estadio V sin evidencia de ADEs. Durante el tratamiento no presentó efectos adversos.

valganciclovir y se realizó conversión de MMF a rapamicina. Durante el seguimiento se realizó nueva biopsia por proteinuria nefrótica, que mostró RCHa persistente con función renal estable (Cr-s 1,2 mg/g).

Caso 4

Mujer de 73 años, ERC por glomeruloesclerosis focal y segmentaria secundaria, trasplantada renal en agosto del 2018 de donante en asistolia controlada. Con prueba cruzada por CDC, CF y virtual negativas, recibió inducción con timoglobulina y triple terapia con buena evolución (Cr-s de 1,3 mg/dL). A los 15 días, por disfunción aguda (Cr-s 2,2 mg/dL) se realizó biopsia que mostró signos de rechazo mixto (rechazo celular grado IIa y RHa), siendo los anticuerpos anti-HLA y no anti-HLA (MICA y GSTT) negativos. Recibió tratamiento con tres pulsos metilprednisolona, timoglobulina, RP (siete sesiones), IgIV y RTX (500 mg), presentando al alta Cr de 0,9 mg/dL.

En octubre del 2018, se realizó biopsia por proteinuria (UPCR 8.000 mg/g), con función renal normal, que mostró rechazo RHCa con C4d negativo y ADEs negativos. Se indicó TCZ (480 mg/mensual), recibiendo solo una dosis por pancitopenia y viremia por CMV (3,7 log). Se indicó tratamiento con

Caso 5

Varón de 73 años, ERC no filiada. Receptor de segundo trasplante renal en marzo de 2018 de donante en asistolia controlada. Con prueba cruzada por CDC, CF y virtual negativas, bajo inducción con timoglobulina y triple terapia. Por lenta recuperación de la función renal y presencia de anticuerpos anti-DP, se amplió el tipaje HLA del donante, observándose ADE DPB1*01:01 (MFI de 22.000). Se indicó DS peritrasplante con inmunoadsorción (IA) (cinco sesiones) e IgIV, y se realizó biopsia renal que mostró signos de RHa con C4d positivo. Por refractariedad al tratamiento y persistencia del ADE, se realizaron hasta 10 sesiones de IA con IgIV y RTX (700 mg). Debido a disfunción crónica y proteinuria (Cr-s 4,4 mg/dL y UPCR 900 mg/g), se realizó biopsia renal que mostró RHCa con C4d negativo y discreta disminución del ADE DPB1*01:01 (MFI 9.456). Se indicó TCZ (600 mg/mensual), recibiendo solo una dosis por fracaso del injerto.

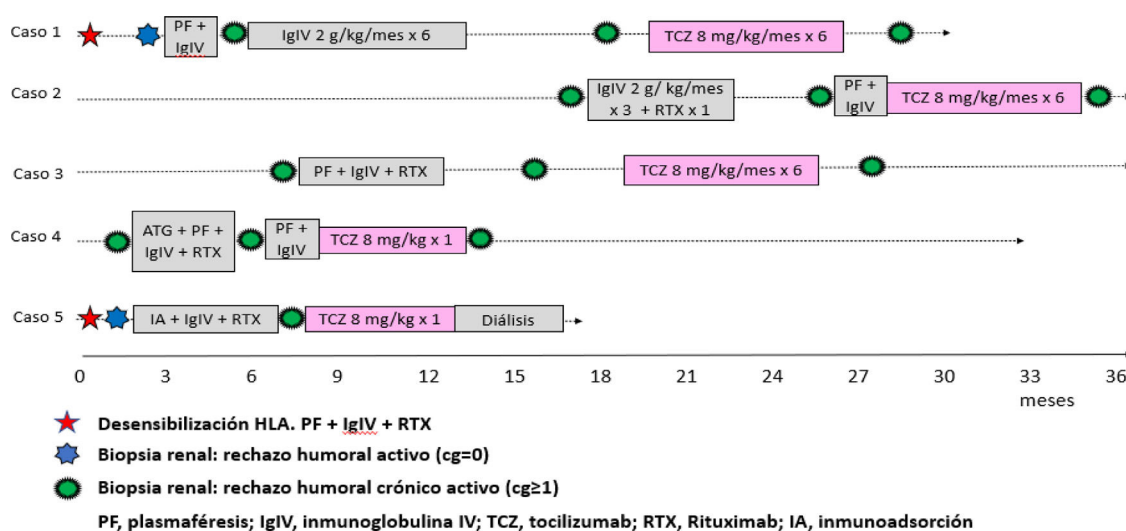


Figura 1 – Esquema de diagnóstico de RHCa y tratamiento. Se describen en el gráfico el seguimiento de los pacientes incluidos en el estudio desde el diagnóstico de RHCa. Se describen los tratamientos realizados previos a la inclusión del estudio y el momento de indicación de TCZ y su duración.

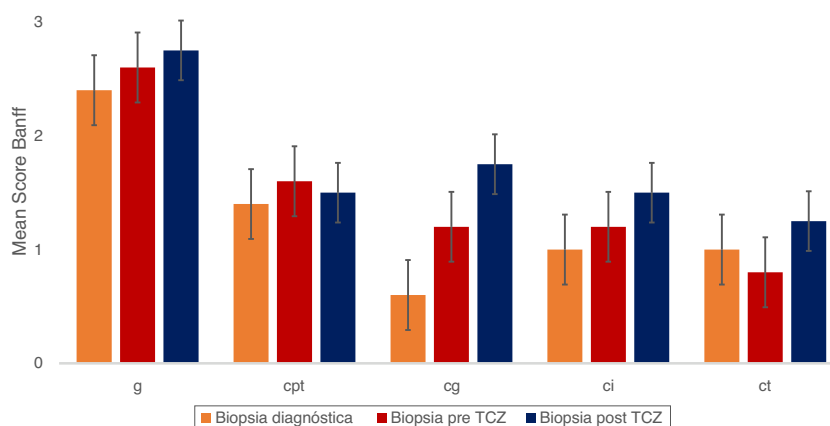


Figura 2 – Histología de las biopsias, previa al tratamiento con TCZ y posterior al tratamiento con TCZ.cg: glomerulopatía crónica; ci: fibrosis intersticial; cpt: capilaritis peritubular; ct: atrofia tubular; g: glomerulitis; i: inflamación intersticial; t: tubulitis.

Discusión

En el presente estudio se incluyeron cinco receptores de trasplante renal con diagnóstico de RHCa, que no respondieron al tratamiento tradicional. La histología de las biopsias previas al tratamiento con TCZ mostró un grado elevado de inflamación de la microcirculación y de lesiones crónicas. Al finalizar el tratamiento no se observó mejoría en las variables clínicas, función renal y proteinuria, ni en los parámetros histológicos e inmunológicos. No hemos observado efectos adversos graves asociados al tratamiento, sin embargo, en un caso se observó bicitopenia severa.

En nuestra serie, la ausencia de respuesta al tratamiento tradicional es congruente con los resultados de un reciente ensayo multicéntrico dirigido a evaluar la eficacia y seguridad de las IgIV combinadas con RTX. En este estudio, el grupo de tratamiento y el grupo placebo no mostraron diferencias en la evolución del filtrado glomerular, la proteinuria y las lesiones histológicas⁹. Este fracaso del tratamiento tradicional ha conducido a la realización de diversos ensayos clínicos dirigidos a evaluar nuevas estrategias terapéuticas. El ensayo clínico BORTEJECT, en el que se comparó frente a placebo al inhibidor del proteosoma bortezomib en pacientes con RHA o RHCa, no demostró cambios en la evolución de la función renal, lesiones histológicas ni ADEs. En cambio, se describió una alta tasa de toxicidad hematológica⁹. Sin embargo, se han observado resultados positivos con daratumumab (anticuerpo monoclonal anti-CD38 que induce depleción central y periférica de células plasmáticas y células NK), con negativización de los ADEs¹⁶.

En 2015, Vo et al. reportaron los resultados de un ensayo clínico utilizando TCZ e IgIV en pacientes con anticuerpos reactivos al panel calculado (cPRA) $\geq 50\%$, que no respondieron a su pauta de tratamiento desensibilizador pretrasplante con IgIV y RTX. Se trasplantaron cinco de los 10 pacientes incluidos en el estudio, observándose una disminución en la intensidad de los ADEs. La monitorización histológica a los seis meses no mostró signos de rechazo humoral, sugiriendo que el TCZ puede ser eficaz como tratamiento desensibilizador¹⁷.

A raíz de estos resultados, Choi et al. realizaron un estudio en 36 pacientes con diagnóstico de RHCa que no respondieron al tratamiento tradicional. Los resultados de este estudio mostraron estabilidad de la función renal a los 36 meses y disminución significativa de la intensidad de los ADEs. En nueve de los 36 casos en los que se realizó biopsia de protocolo al año, se observó disminución de la inflamación de la microcirculación. Es de destacar que no se observaron efectos adversos graves¹⁴. En otro estudio, que incluyó siete casos, se observó estabilidad de la función renal junto con disminución de los ADEs, aunque solo tres pacientes recibieron el esquema de tratamiento completo debido a procesos infecciosos, neoplásicos y/o reacciones adversas¹⁸.

Recientemente, Massat et al. publicaron un estudio que incluyó nueve pacientes con RHCa tratados con TCZ tras fracaso del tratamiento tradicional, y los compararon con una cohorte histórica de 37 pacientes. Ambos grupos presentaban características clínicas, inmunológicas e histológicas similares. No se observaron diferencias en la supervivencia del injerto, la evolución de la función renal y la intensidad de los ADEs entre ambos grupos. En siete pacientes con biopsias pareadas, no se observaron cambios en la inflamación de la microcirculación ni en el grado de glomerulopatía¹⁹. De manera similar, en el estudio de Kumar et al. tampoco se pudo objetivar ninguna eficacia del tratamiento con TCZ en 10 pacientes con diagnóstico de RHCa que presentaban un grado elevado de inflamación de la microcirculación (g+ptc $4,8 \pm 1,4$) y de daño crónico (ci + ct $2,5 \pm 0,8$)²⁰.

Los resultados previamente descritos se contraponen a los de un ensayo clínico que evaluó la utilidad de clazakizumab (anticuerpo monoclonal contra la IL-6) en 20 pacientes con RHCa. En la primera etapa, los pacientes fueron aleatorizados a rama placebo y rama de tratamiento durante 12 semanas. En la segunda etapa, todos los pacientes recibieron clazakizumab durante 40 semanas. Se observó un enlentecimiento en la progresión de la disfunción renal y una disminución de los ADEs. A nivel histológico, se observó mejoría de la inflamación de la microcirculación, revirtiendo el fenotipo de RHCa a RHC no activo²¹.

Tabla 2 – Evolución del filtrado glomerular y de las lesiones histológicas de los estudios con biopsias pareadas antes y después de TCZ

Referencia	Fármaco	n	FGRe basal (mL/min)	Descenso FGRe (mL/min/mes)	Biopsias pareadas (n)	g+cpt basal	g+cpt final	cg basal	cg final	ci+ct basal	ci+ct final
Choi et al. ¹⁴	TCZ	36	36	≈ 0	9	1,8	1,0	1,5	1,4	0,93	1,4
Massat et al. ¹⁹	TCZ	9	40	0,49	7	3,0	2,5	1,1	0,98	1,5	3,0
Kumar et al. ²⁰	TCZ	10	42	0,33	6	4,8	4,2	1,8	2,4	2,5	3,3
Doberer et al. ²¹	CKZ	20	39	0,29	18	3,8	2,8	2,5	2,5	3	4
Chamoun et al.*	TCZ	5	46	0,62	4	4,2	4,3	1,2	1,8	2,0	2,8

CKZ: clazakizumab; cg: glomerulopatía crónica; ci+ct: fibrosis intersticial/atrofia tubular; g+cpt: glomerulitis y capilaritis peritubular; FGRe: filtrado glomerular estimado; TCZ: tocilizumab.

* Resultado del presente trabajo.

En la [tabla 2](#) se muestra la evolución de la función renal y las lesiones histológicas en biopsias pareadas de los distintos estudios mencionados. En los estudios con elevada inflamación de la microcirculación y avanzados signos de fibrosis intersticial/atrofia tubular antes del tratamiento con TCZ, no se observa respuesta al tratamiento. Es de destacar que el estudio de Choi et al.¹⁴, que reportó estabilidad de la función renal, presentaba menor grado de lesión histológica al inicio del tratamiento.

En resumen, reportamos un estudio no controlado con una serie de tamaño reducido de pacientes diagnosticados de RHCa con elevado grado de inflamación de la microcirculación y signos avanzados de cronicidad que no han respondido al tratamiento con TCZ. Estos datos, junto con la revisión de estudios previos, nos sugieren que es necesario diseñar ensayos clínicos que incluyan pacientes en estadios iniciales de la enfermedad.

Conceptos clave

El rechazo crónico humoral activo es una de las primeras causas de fracaso del aloinjerto renal que ha sido bien caracterizado desde el punto de vista histológico e inmunológico durante los últimos 15 años.

En la actualidad no se dispone de fármacos aprobados para el tratamiento del rechazo crónico humoral activo, ya que se han realizado pocos ensayos clínicos prospectivos y aleatorizados. El tratamiento con la combinación de rituximab e inmunoglobulinas endovenosas, así como el tratamiento con inhibidores del proteasoma (bortezomib) no han mostrado efectividad.

El bloqueo de la señal interlequina-6 y su receptor han mostrado resultados prometedores en un ensayo clínico prospectivo, aleatorizado con clazakizumab y en una serie de casos con tocilizumab.

En nuestra serie de casos con una inflamación severa de la microcirculación, no observamos que el tratamiento con tocilizumab durante seis meses modifique la evolución de la función renal, la intensidad de los anticuerpos donante-específicos o las alteraciones histológicas.

Es necesario realizar nuevos ensayos clínicos con mayor tamaño de la muestra para evaluar si el bloqueo de la señal interlequina-6 y su receptor puede modificar la historia

natural del rechazo crónico humoral activo, y en qué estadios de la enfermedad el tratamiento puede ser eficaz.

Conflictos de interés

Los autores declaran el siguiente conflicto de interés: B. C. tiene una beca predoctoral del Institut de Recerca Vall d'Hebron (VHIR).

BIBLIOGRAFÍA

- Sellarés J, de Freitas DG, Mengel M, Reeve J, Einecke G, Sis B, et al. Understanding the Causes of Kidney Transplant Failure: The Dominant Role of Antibody-Mediated Rejection and Nonadherence. *Am J Transplant.* 2012;12:388–99, <http://dx.doi.org/10.1111/j.1600-6143.2011.03840.x>.
- Port FK, Wolfe RA, Mauger EA, Berling DP, Jiang K. Comparison of Survival Probabilities for Dialysis Patients vs Cadaveric Renal Transplant Recipients. *JAMA.* 1993;270:1339–43, <http://dx.doi.org/10.1001/jama.1993.03510110079036>.
- Budde K, Dürr M. Any Progress in the Treatment of Antibody-Mediated Rejection? *J Am Soc Nephrol.* 2018;29:350–2, <http://dx.doi.org/10.1681/ASN.2017121296>.
- Böhmig GA, Eskandary F, Doberer K, Halloran PF. The therapeutic challenge of late antibody-mediated kidney allograft rejection. *Transpl Int.* 2019;32:775–88, <http://dx.doi.org/10.1111/tri.13436>.
- Hidalgo LG, Campbell PM, Sis B, Einecke G, Mengel M, Chang J, et al. De Novo Donor-Specific Antibody at the Time of Kidney Transplant Biopsy Associates with Microvascular Pathology and Late Graft Failure. *Am J Transplant.* 2009;9:2532–41, <http://dx.doi.org/10.1111/j.1600-6143.2009.02800.x>.
- Cross AR, Glotz D, Mooney N. The Role of the Endothelium during Antibody-Mediated Rejection: From Victim to Accomplice. *Front Immunol.* 2018;9:106, <http://dx.doi.org/10.3389/fimmu.2018.00106>.
- Schinstock CA, Mannon RB, Budde K, Chong AS, Haas M, Knechtle S, et al. Recommended Treatment for Antibody-mediated Rejection After Kidney Transplantation: The 2019 Expert Consensus From the Transplantation Society Working Group. *Transplantation.* 2020;104:911–22, <http://dx.doi.org/10.1097/TP.0000000000003095>.
- Moreso F, Crespo M, Ruiz JC, Torres A, Gutierrez-Dalmau A, Osuna A, et al. Treatment of chronic antibody mediated rejection with intravenous immunoglobulins and rituximab: A multicenter, prospective, randomized, double-blind clinical trial. *Am J Transplant.* 2018;18:927–35, <http://dx.doi.org/10.1111/ajt.14520>.

9. Eskandary F, Regele H, Baumann L, Bond G, Kozakowski N, Wahrmann M, et al. A Randomized Trial of Bortezomib in Late Antibody-Mediated Kidney Transplant Rejection. *J Am Soc Nephrol.* 2018;29:591–605, <http://dx.doi.org/10.1681/ASN.2017070818>.
10. Kulkarni S, Kirkiles-Smith NC, Deng YH, Formica RN, Moeckel G, Broecker V, et al. Eculizumab Therapy for Chronic Antibody-Mediated Injury in Kidney Transplant Recipients: A Pilot Randomized Controlled Trial. *Am J Transplant.* 2017;17:682–91, <http://dx.doi.org/10.1111/ajt.14001>.
11. Tanaka T, Kishimoto T. The Biology and Medical Implications of Interleukin-6. *Cancer Immunol Res.* 2014;2:288–94, <http://dx.doi.org/10.1158/2326-6066.CIR-14-0022>.
12. Tanaka T, Narazaki M, Kishimoto T. IL-6 in Inflammation Immunity, and Disease. *Cold Spring Harb Perspect Biol.* 2014;6, <http://dx.doi.org/10.1101/cshperspect.a016295>.
13. Jordan SC, Choi J, Kim I, Wu G, Toyoda M, Shin B, et al. Interleukin-6, A Cytokine Critical to Mediation of Inflammation utoimmunity and Allograft Rejection: Therapeutic Implications of IL-6 Receptor Blockade. *Transplantation.* 2017;101:32–44, <http://dx.doi.org/10.1097/TP.0000000000001452>.
14. Choi J, Aubert O, Vo A, Loupy A, Haas M, Puliyananda D, et al. Assessment of Tocilizumab (Anti-Interleukin-6 Receptor Monoclonal) as a Potential Treatment for Chronic Antibody-Mediated Rejection and Transplant Glomerulopathy in HLA-Sensitized Renal Allograft Recipients. *Am J Transplant.* 2017;17:2381–9, <http://dx.doi.org/10.1111/ajt.14228>.
15. Loupy A, Haas M, Roufosse C, Naesens M, Adam B, Afrouzian M, et al. The Banff 2019 Kidney Meeting Report (I): Updates on and clarification of criteria for T cell- and antibody-mediated rejection. *Am J Transplant.* 2020;20:2318–31, <http://dx.doi.org/10.1111/ajt.15898>.
16. Doberer K, Kläger J, Gualdoni GA, Mayer KA, Eskandary F, Farkash EA, et al. CD38 Antibody Daratumumab for the Treatment of Chronic Active Antibody-mediated Kidney Allograft Rejection. *Transplantation.* 2020;105:451–7, <http://dx.doi.org/10.1097/TP.0000000000003247>.
17. Vo AA, Choi J, Kim I, Louie S, Cisneros K, Kahwaji J, et al. A Phase I/II Trial of the Interleukin-6 Receptor-Specific Humanized Monoclonal (Tocilizumab) + Intravenous Immunoglobulin in Difficult to Desensitize Patients. *Transplantation.* 2015;99:2356–63, <http://dx.doi.org/10.1097/TP.0000000000000741>.
18. Pottebaum AA, Venkatachalam K, Liu C, Brennan DC, Murad H, Malone AF, et al. Efficacy and Safety of Tocilizumab in the Treatment of Acute Active Antibody-mediated Rejection in Kidney Transplant Recipients. *Transplant Direct.* 2020;6(4), <http://dx.doi.org/10.1097/TXD.0000000000000988>.
19. Massat M, Congy-Jolivet N, Hebral A, Esposito L, Marion O, Delas A, et al. Do anti-IL-6R blockers have a beneficial effect in the treatment of antibody-mediated rejection resistant to standard therapy after kidney transplantation? *Am J Transplant.* 2021;21:1641–9, <http://dx.doi.org/10.1111/ajt.16391>.
20. Kumar D, Yakubu I, Safavi F, Levy M, Moinuddin I, Kimball P, et al. Lack of Histological and Molecular Signature Response to Tocilizumab in Kidney Transplants with Chronic Active Antibody Mediated Rejection: A Case Series. *Kidney360.* 2020;1:663–70, <http://dx.doi.org/10.34067/KID.0000182019>.
21. Doberer K, Duerr M, Halloran PF, Eskandary F, Budde K, Regele H, et al. A Randomized Clinical Trial of Anti-IL-6 Antibody Clazakizumab in Late Antibody-Mediated Kidney Transplant Rejection. *J Am Soc Nephrol.* 2021;32:708–22, <http://dx.doi.org/10.1681/ASN.2020071106>.