

Caso clínico

Acidosis tubular renal distal autosómica dominante en dos pacientes pediátricos con mutaciones en el gen SLC4A1. ¿La prueba de la pCO₂ urinaria máxima puede ser normal?

Norma E. Guerra Hernández^{a,*}, Circe Gómez Tenorio^{a,b}, Laura Paloma Méndez Silva^b, Teresa Moraleda Mesa^c, Laura I. Escobar^d, Carolina Salvador^d, Rosa Vargas Poussou^e y Victor M. García Nieto^c

^a Servicio de Nefrología Pediátrica, Hospital General del Centro Médico Nacional «La Raza», Instituto Mexicano del Seguro Social, Ciudad de México, México

^b Servicio de Nefrología Pediátrica, Hospital Hospital de Ginecología No. 48, Instituto Mexicano del Seguro Social, León, Guanajuato, México

^c Servicio de Nefrología Pediátrica, Hospital Universitario Nuestra Señora de la Candelaria, Santa Cruz de Tenerife, Tenerife, España

^d Departamento de Fisiología, Facultad de Medicina, Universidad Nacional Autónoma de México, Ciudad de México, México

^e Département de Génétique, Hôpital Européen Georges Pompidou, Paris, Francia

INFORMACIÓN DEL ARTÍCULO

Historia del artículo:

Recibido el 12 de mayo de 2021

Aceptado el 6 de septiembre de 2021

On-line el xxx

Palabras clave:

Acidosis tubular renal

Nefrocalcinosis

Litiasis

pCO₂ urinaria máxima

RESUMEN

La acidosis tubular renal distal (ATRD) primaria es una tubulopatía poco frecuente caracterizada por la presencia de acidosis metabólica hiperclorémica. Está generada por la existencia de un defecto en la función de la H⁺-ATPasa situada en el lado luminal de las células α -intercaladas o del intercambiador de aniones Cl⁻-HCO₃⁻ (AE1) ubicado en el lado basolateral. Los pacientes no acidifican la orina tras una sobrecarga ácida (NH₄Cl) o tras estimular la secreción de H⁺ mediante la obtención de una elevada concentración intratubular de un anión como cloro (se mide el pH) o HCO₃⁻ (se mide la pCO₂ urinaria). Se presenta una familia con ATRd autosómica dominante producida por una mutación heterocigota en el gen SLC4A1 en la que los 2 miembros en edad pediátrica mostraron una prueba de la pCO₂ urinaria máxima normal. Nuestra hipótesis es que al estar intacta, al menos inicialmente, la H⁺-ATPasa, podría ser efectivo el estímulo inducido por la electronegatividad intratubular para secretar H⁺ lo que permitiría que la pCO₂ urinaria máxima fuera paradójicamente normal, lo que pudiera explicar el inicio tardío, la presentación moderada de los síntomas y el diagnóstico en edades más avanzadas, en los pacientes con dicha mutación. Este es el primer caso documentado de una ATRd dominante en México.

© 2021 Sociedad Española de Nefrología. Publicado por Elsevier España, S.L.U. Este es un artículo Open Access bajo la licencia CC BY-NC-ND (<http://creativecommons.org/licenses/by-nc-nd/4.0/>).

* Autor para correspondencia.

Correo electrónico: normaegh@yahoo.com.mx (N.E. Guerra Hernández).

<https://doi.org/10.1016/j.nefro.2021.09.014>

0211-6995/© 2021 Sociedad Española de Nefrología. Publicado por Elsevier España, S.L.U. Este es un artículo Open Access bajo la licencia CC BY-NC-ND (<http://creativecommons.org/licenses/by-nc-nd/4.0/>).

Autosomal dominant distal renal tubular acidosis in two pediatric patients with mutations in the SLC4A1 gene. Can the maximum urinary pCO₂ test be normal?

ABSTRACT

Keywords:

Renal tubular acidosis
Nephrocalcinosis
Lithiasis
Maximum urinary pCO₂

Primary distal renal tubular acidosis (dRTA) is a rare tubulopathy characterized by the presence of hyperchloremic metabolic acidosis. It is caused by the existence of a defect in the function of the H⁺-ATPase located on the luminal side of the α -intercalated cells or the Cl⁻HCO₃⁻ (AE1) anion exchanger located on the basolateral side. Patients do not acidify the urine after acid overload (NH₄Cl) or after stimulating H⁺ secretion by obtaining a high intratubular concentration of an anion such as chlorine (pH is measured) or HCO₃⁻ (urinary pCO₂ is measured). We present a family with autosomal dominant dRTA produced by a heterozygous mutation in the SLC4A1 gene in which the two pediatric members showed a test of normal maximum urinary pCO₂. Our hypothesis is that since the H⁺-ATPase is intact, at least initially, the stimulation induced by intratubular electronegativity to secrete H⁺ could be effective, which would allow the maximum urinary pCO₂ to be paradoxically normal, which could explain the onset, moderate presentation of symptoms and late diagnosis in patients with this mutation. This is the first documented case of a dominant dRTA in Mexico.

© 2021 Sociedad Española de Nefrología. Published by Elsevier España, S.L.U. This is an open access article under the CC BY-NC-ND license (<http://creativecommons.org/licenses/by-nc-nd/4.0/>).

Introducción

La acidosis tubular renal distal (ATRD) (*enfermedad de Butler-Albright, nephrocalcinosis infantum*) es un síndrome clínico caracterizado por la presencia de acidosis metabólica hiperclorémica que está causado por un defecto en la excreción urinaria de ion hidrógeno (H⁺) en las porciones distales de la nefrona y, por tanto, con incapacidad para disminuir el pH de la orina por debajo de 6^{1,2}. Es una enfermedad rara, que se manifiesta por retraso de crecimiento, poliuria, hipercalcemia, hipocitruuria, nefrocalcinosis, depleción de potasio y manifestaciones extrarrenales características en algunos de los tipos^{2,3}.

La acidificación tubular distal de la orina en condiciones fisiológicas se resume en la [figura 1](#). La H⁺-ATPasa (V-ATPasa) es una bomba de protones altamente conservada que se expresa en las células α -intercaladas y que está formada por dos dominios, V1 y V0. Los defectos en la actividad de la bomba H⁺-ATPasa causan la mayoría de los casos primarios de ATRD de herencia autosómica recesiva. Son debidos a mutaciones en los genes *ATP6V1B1*, *ATP6V0A4* ([tabla 1](#)) que codifican las subunidades B1y A4 de la bomba H⁺ ATPasa, respectivamente⁴⁻⁶. La ATRD de herencia autosómica recesiva asociada a sordera puede ser producida por mutaciones en el gen *FOXI 1* que codifica un factor de transcripción que es necesario para la expresión de al menos 4 subunidades de la H⁺-ATPasa (A1, B1, E2 y a4)⁷. Un cuarto gen, *WDR72* (OMIM 613211), cuando está mutado produce otra variedad de ATRD autosómica recesiva; este gen parece estar implicado en el tráfico intracelular de proteínas reguladoras del equilibrio ácido-base provocando su retención intracelular o un direccionamiento erróneo^{8,9}. Con relación a las manifestaciones extrarrenales: 1) los

pacientes con ATRD recesiva causada por mutaciones en los genes *ATP6V1B1*, *ATP6V0A4* pueden presentar una sordera de percepción de manera frecuente y constante en las mutaciones del gen *FOXI 1*, siendo de inicio temprano y asociado al síndrome de Pendred (ORPHA:705)⁸, y 2) los pacientes con ATRD recesiva causada por mutaciones del gen *WDR72* pueden presentar una amelogenesis imperfecta.

En el lado basolateral solo se ha descrito un tipo de ATRD de herencia autosómica dominante ([tabla 1](#)) en la mayoría de los casos, que está producido por mutaciones en el gen *SLC4A1* (OMIM 109270) que codifica las 2 isoformas del intercambiador de aniones Cl⁻-HCO₃⁻, la isoforma renal también conocida como *kAE1* (*kidney anion exchanger 1*) y la isoforma de los hematíes también conocida como proteína banda 3 (*erythroid isoform* o *eAE1*); *kAE1* es responsable de la reabsorción de HCO₃⁻ junto con la excreción de Cl⁻ en las células α -intercaladas¹⁰ ([fig. 1](#)). Este tipo de ATRD, se ha asociado a formas de presentación clínica menos graves, con inicio tardío en la infancia, adolescencia y en pacientes adultos, con menor impacto en el crecimiento comparado con las formas de herencia autosómica recesiva⁸.

Está descrito que los pacientes con ATRD no acidifican la orina tras una sobrecarga ácida (NH₄Cl) o tras estimular la secreción de H⁺ mediante una elevada concentración intratubular conseguida a expensas de un anión como el cloro (furosemida, Cl₂Ca). Tampoco elevan la pCO₂ urinaria por encima de 70 mmHg a pesar de obtenerse una elevada concentración intratubular de HCO₃⁻¹¹. Se presenta una familia con ATRD autosómica dominante producida por una mutación heterocigota en el gen *SLC4A1* en la que dos de sus miembros en edad pediátrica mostraron una prueba de la pCO₂ urinaria máxima normal.

Tabla 1 – OMIM Acidosis tubular renal distal hereditaria

Gen	Proteína	EnfermedadOMIM	GeneOMIM	Transmisión
SLC4A1	Intercambiador (AE1)	#179800	*109270	AD, AR
ATP6V1B1	Subunidad B1 de la bomba H ⁺ ATPasa (V-ATPasa)	#267300	*192132	AR
ATP6V0A4	Subunidad a4 de la bomba H ⁺ ATPasa (V-ATPasa)	#602722	*605239	AR

Tabla 2 – Exámenes bioquímicos sanguíneos y urinarios

	Caso 1	Caso 2	Caso 3
Cistatina C (mg/l)	0,91	0,99	
FGRe (ml/min/1,73 m ²) ^a	102,03	92,12	122
Gasometría venosa			
pH	7,33	7,04	7,17
HCO ₃ ⁻ (mEq/l)	14,8	16,7	14,1
Cloremia (mmol/l)	112	114	113
Potasemia (mmol/l)	2,5	3,5	3,3
Hiato aniónico sanguíneo	11,2	8,3	10,9
Uricemia (mg/dl)	1,3	1,5	3,3
Hiato aniónico urinario	25,8	55,4	36
Calciuria (mg/kg/día)	10,5	8,9	
Cociente calcio/creatinina en orina (mg/mg)	0,95	0,84	
Citraturia (mg/kg/día)	0,5	0,42	0,24
Cociente citrato/creatinina en orina (mg/g)	0,413	—	
Cociente calcio/citrato en orina (mg/mg)	21	21,19	
EF HCO ₃ ⁻ (ml/100 ml FGR)	7	5,2	
EFK (ml/100 ml FGR)	29,5	17	
EF ácido úrico (ml/100 ml FGR)	16	13,9	
Proteinuria (mg/m ² /h)	38	62	

EF: excreción fraccional; EFK: excreción fraccional de potasio; FGR: filtrado glomerular renal; FGRe: filtrado glomerular renal estimado; HCO₃⁻: anión bicarbonato.

^a Fórmula de Berg (2015).

Casos clínicos

Caso 1

Paciente femenino de 4 años y 3 meses de edad. Peso al nacer 2.800 g, talla 48 cm y Apgar 8/9. Como antecedente presenta avidez por el agua y la sal. Poliuria y nicturia en la etapa de lactante. Fue hospitalizada en 11 ocasiones por fiebre sin foco aparente. A los 20 meses de edad fue diagnosticada de herpes zóster y tratada con aciclovir durante 7 días; a continuación, presentó un cuadro diarreico, deshidratación moderada y flacidez generalizada con incapacidad para caminar. Fue hospitalizada en el Hospital General de Zona con la sospecha de síndrome de Guillain-Barré; su peso era 9,5 kg y la talla 82 cm (ambos en percentil 10). Se observó hipopotasemia (2,5 mEq/l) y acidosis metabólica. Tras instaurarse tratamiento intravenoso y la corrección del desequilibrio hidroelectrolítico, mejoró la fuerza muscular logrando la deambulacion. Sin embargo, persistía la acidosis metabólica hiperclorémica. Los datos bioquímicos y los hallazgos de la ecografía aparecen en la [tabla 2](#) y la [figura 2](#), respectivamente. La valoración audiológica no mostró datos de hipoacusia neurosensorial. El estudio oftalmológico fue normal. Se realizó una prueba de acidificación urinaria con bicarbonato de sodio y acetazolamida según un protocolo descrito previamente (prueba de pCO₂ urinaria máxima)¹¹⁻¹³. La prueba se realizó sin complicaciones, fue bien tolerada y se consideró válida al conseguirse una

Tabla 3 – Prueba de la pCO₂ urinaria máxima realizada tras estímulo con bicarbonato de sodio y acetazolamida

	Caso 1	Caso 2
pH urinario	7,9	7,9
pCO ₂ urinaria máxima (mmHg)	80	70
HCO ₃ ⁻ urinario (mEq/l)	153,37	126,18

HCO₃⁻: anión bicarbonato; pCO₂: presión parcial de dióxido de carbono

bicarbonaturia superior a 80 mEq/l. Se cuantificó una pCO₂ urinaria máxima de 80 mmHg a los 60 min (anormal < 70 mmHg) ([tabla 3](#)). Se comprobó que la paciente es portadora de la misma mutación que su madre. Después de 3 años de tratamiento con álcalis ha mejorado el peso y la talla, a saber, 16,5 kg (percentil 47) y 103 cm (percentil 34), respectivamente. En la actualidad recibe tratamiento con citrato de potasio (4,5 mEq/kg/día) con lo que ha remitido la hipercalciuria. La TA es normal (89/59 mmHg).

Caso 2

Paciente masculino de 8 años y 11 meses de edad sin antecedentes perinatales de importancia (peso 2,9 kg, talla 50 cm y Apgar 9/10). Aidez por el agua y la sal desde los 2 años de edad, aproximadamente. Precisó 3 hospitalizaciones durante su primer año de vida por episodios de deshidratación moderada. Acudió hasta en 24 ocasiones al servicio de urgencias de su localidad por la presencia de fiebre. En algunas ocasiones se catalogó de infección de vías respiratorias, si bien, en la mayoría de los casos no se detectó una causa aparente de la misma. Al efectuarse el diagnóstico de ATRd a su hermana, se realizó el abordaje diagnóstico. Su peso era 18 kg (percentil 5) y la talla 111 cm (percentil 3). Se observó acidosis metabólica hiperclorémica con anión restante normal, hipercalciuria, hipocitraturia severa ([tabla 2](#)) y nefrocalcinosis grado III. La valoración audiológica fue normal. La pCO₂ urinaria máxima también fue normal ([tabla 3](#)). También, después de tres años de tratamiento con álcalis han mejorado tanto el peso (23 kg, percentil 8) como la talla (122 cm, percentil 17). Recibe tratamiento con citrato de potasio (5 mEq/kg/día). El estudio genético mostró la misma mutación que su madre y su hermana.

En ambos niños la morfología de hematíes fue normal.

Caso 3

La madre de los pacientes, de 29 años de edad, con antecedente de madre diabética y padre hipertenso en tratamiento. Hermano mayor con litiasis renal y episodios múltiples de parálisis flácida. Fue diagnosticada al realizar el abordaje diagnóstico de sus hijos. Con avidez por el agua desde la infancia. Su peso era 58 kg, la talla 157 cm y la presión arterial

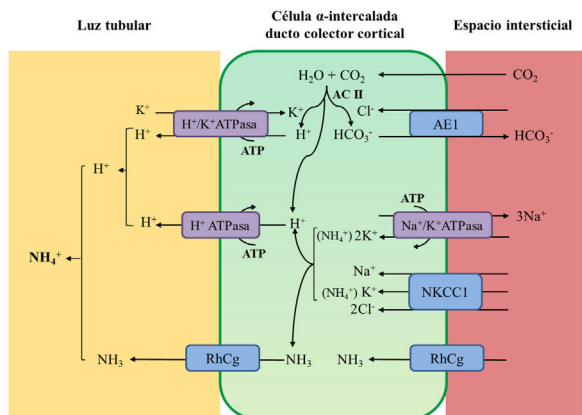


Figura 1 – Acidificación de la orina distal en condiciones fisiológicas. La acidificación de la orina tiene lugar en los túbulos distal y colector a través de 3 procesos relacionados: a) reabsorción de la cantidad residual de bicarbonato (10%), que no ha sido recuperada en zonas más proximales de la nefrona; b) titulación del anión fosfato divalente (HPO_4^{2-}) con H^+ que se transforma en anión fosfato monovalente (H_2PO_4^-) o acidez titulable; c) acumulación de amoníaco (NH_3) intraluminal que capta H^+ y forma amonio (NH_4^+). La secreción de H^+ y la titulación de los tampones urinarios da lugar a la acidificación de la orina con lo que se pueden alcanzar valores de pH cercanos a 4,5 en condiciones de estimulación máxima del proceso. Este hecho se realiza en las células α -intercaladas que se localizan en el túbulo contorneado distal tardío, el túbulo conector y en los ductos colectores corticales y medulares. La secreción distal de H^+ genera una cantidad equimolar de bicarbonato. Por cada molécula de hidrogeno que se excreta a la luz tubular, se genera intracelularmente una molécula nueva de bicarbonato gracias a la acción de la anhidrasa carbónica intracitoplásmica (AC tipo II), que es transferida a la sangre mediante el intercambiador de aniones $\text{Cl}^-/\text{HCO}_3^-$ (AE1). Las células α -intercaladas secretan H^+ por medio de la ATPasa vacuolar (H^+ -ATPasa) que transfiere H^+ activamente a través de la membrana luminal y la H^+ - K^+ -ATPasa que intercambia H^+ por potasio. La función de la H^+ -ATPasa está marcadamente influenciada por la electronegatividad generada en la luz tubular por el transporte simultáneo de Na^+ en las células principales del ducto colector. La acumulación de $\text{NH}_3/\text{NH}_4^+$ en la médula genera un gradiente de concentración que favorece su entrada por la membrana basolateral de las células intercaladas- α . La excreción de $\text{NH}_3/\text{NH}_4^+$ requiere de al menos 2 pasos, a saber, ingreso basolateral y excreción luminal. La captación desde el intersticio del $\text{NH}_3/\text{NH}_4^+$ se lleva a cabo por varias vías que incluyen el transportador $\text{Na}^+/\text{K}^+/\text{2Cl}^-$ (NKCC1), la Na^+ - K^+ -ATPasa (en el caso de estos dos transportadores, el NH_4^+ puede ser transportado en lugar de potasio), los canales de gases Rhcg (human Rhesus C glycoprotein) y los canales de NH_4^+ activados por hiperpolarización HCN (hyperpolarization-activated cyclic nucleotide-gated cationic non-selective). La membrana luminal tiene una alta permeabilidad para NH_3 . Los canales RhCG están presentes en la membrana luminal y en la membrana basolateral.

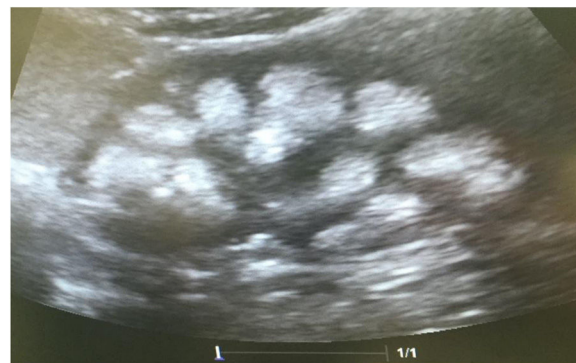

Figura 2 – Ultrasonido renal del caso 1, con imágenes hiperecogénicas distribuidas en forma difusa en la región medular, que adopta la forma de las pirámides, sin proyectar una sombra acústica posterior. Compatible con una nefrocalcinosis severa bilateral.

100/60 mmHg. Los niveles de creatinina eran 0,78 mg/dl (CCR 122 ml/min), el sodio 139 mEq/l, el potasio 3,3 mEq/l y la cloremia 113 mEq/l. En la gasometría venosa se comprobó una acidosis metabólica (pH 7,17, HCO_3^- 14,1 mEq/l) con hipocitraturia (14 mg/24 h) y proteinuria 382 mg/24 h (tabla 2). El pH urinario era 7 y el hiato aniónico (anión gap) urinario positivo (+36). En el ultrasonido renal se observó nefrocalcinosis medular grado II-III (fig. 3). Se comprobó la existencia de un cálculo en el tercio inferior ureteral derecho y otro de 1,5 cm en la vejiga. Se realizó el estudio genético analizando los genes *ATP6V0A4*, *ATP6V1B1* y *SLC4A1*. Se comprobó la presencia de una variante patogénica en heterocigosis en el exón 20 del gen *SLC4A1*, c.2710.*12, p. (Tyr904.Val911delins68) que se traduce en una delección de 39 bases (27 del último exón y 12 de la región 3' UTR) que modifica la parte carboxi terminal de la proteína (delección de los últimos 8 aminoácidos e inserción de una nueva secuencia de 68 aminoácidos). Esta variación no descrita en la literatura y no incluida en la base de datos, es considerada patogénica, de acuerdo a la ACMG 2015, clase 5 (American College of Medical Genetics and Genomics); los criterios usados para clasificarla en clase 5 son: PVS1, PM2, PM1, PM4. Esta variación no está presente en la base de datos de población general gnomAD (criterio PM2)

Las muestras de sangre periféricas fueron recogidas en los tubos de EDTA. El ADN puro se obtuvo utilizando el kit MIDI de sangre QIAamp® ADN (Qiagen) según el fabricante. El caso índice de esta familia se analizó con el panel de genes usando «next generation sequencing» (descrito previamente en Ashton E et al. *Kidney Int*, 2018 PMID: 29398133 y Hureauux M *Kidney Int*, 2019 PMID: 31672324) que permitió el análisis de los 3 genes mayores; el *FOX11* no fue analizado, ya que no estaba incluido en el panel en el momento en que se realizó el estudio. Una vez identificada la variación se confirmó en el caso índice utilizando el método Sanger y se analizaron los otros miembros de la familia igualmente con Sanger. Los transcritos utilizados para describir las variaciones fueron: *ATP6V0A4*: NM.130841.2, *ATP6V1B1*: NM.001692.3 y *SLC4A1*: NM.000342.3

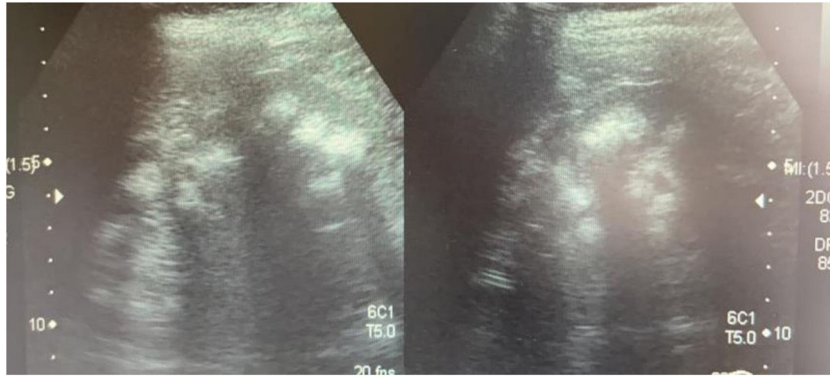


Figura 3 – Ecografía realizada a la madre de los pacientes. Riñones con ecogenicidad heterogénea a expensas de un aumento de la ecogenicidad de las pirámides renales compatible con nefrocalcinosis medular bilateral grado II-III. La relación córtico medular es poco nítida, con datos de nefropatía crónica difusa.

Discusión

Cuando existe un defecto genético en la actividad de la bomba H^+ -ATPasa, la acidosis metabólica causada por el defecto en la secreción tubular de H^+ produce retraso del crecimiento, movilización del calcio óseo¹⁴ e inhibición de la reabsorción tubular de NaCl y calcio¹⁵. El citrato es un marcador muy sensible de acidosis metabólica¹⁶. Cuando el pH de la célula tubular proximal se reduce, se estimula la actividad del cotransportador de dicarboxilatos NADC1 (*sodium-dependent dicarboxylate transporter 1*) localizado en la membrana apical del túbulo proximal. El NADC1 es un transportador electrogénico acoplado a la reabsorción de Na^+ (3 cationes Na^+ por cada anión de cit^{2-}). La consecuencia de una mayor reabsorción tubular es la hipocitraturia. Una vez reabsorbido el citrato, es transportado a las mitocondrias en las que la aconitasa mitocondrial lo transforma en isocitrato para entrar en el ciclo de Krebs¹⁷ en el que el citrato se convierte en CO_2 y H_2O y se consumen tres iones H^+ , una reacción equivalente a generar bicarbonato. La hiper calciuria y la hipocitraturia favorecen la aparición de nefrocalcinosis. Al no poder intercambiarse el Na^+ por H^+ en las porciones distales de la nefrona, necesita hacerlo con K^+ . La hipopotasemia se favorece por el hiper aldosteronismo secundario causado por la contracción de volumen que, a su vez, es originada por la pérdida salina y la poliuria. Ésta última, es generada por la nefrocalcinosis, la pérdida salina antes mencionada, la depleción corporal de potasio (nefropatía hipopotasémica)^{18,19} y, seguramente, por la propia hiper calciuria.

¿Qué ocurre cuando el defecto genético repercute en la actividad del intercambiador de aniones $Cl^- - HCO_3^-$ como es lo que le acontece a nuestros pacientes? El bicarbonato, formado intracelularmente por la acción de la anhidrasa carbónica no puede abandonar la célula a través de la membrana basolateral por lo que se eleva el pH intracelular que va a inhibir la actividad de la H^+ -ATPasa. Por ello, los pacientes con ATRd autosómica dominante tienen orinas con un pH superior a 6 en situación de acidosis espontánea²⁰ o en las pruebas de acidificación realizadas con estímulo de H^+ como en las efectuadas con NH_4Cl ^{20,21}. La falta de intercambio con Cl^- explica la hipercloremia propia de la ATRd (fig. 1).

No obstante, al estar intacta, al menos inicialmente, la H^+ -ATPasa, podría ser eficaz el estímulo inducido por la electronegatividad intratubular. Desde los años 80 se reconoce que la capacidad de acidificación distal es dependiente de aniones²² y es estimulada por la aldosterona²³. Este hecho explica, al menos, dos detalles importantes. En primer lugar, que los pacientes con la forma autosómica dominante se manifiesten clínicamente más tarde, sobretudo en la infancia, y en la adolescencia y comúnmente, como hallazgo causal en los adultos; con un fenotipo más leve en la adolescencia o en la edad adulta, con niveles de bicarbonato sérico ligeramente bajos y con menor afección y compromiso del peso y talla, las cuales suelen mantenerse en percentiles adecuados para la edad^{3,24}. Incluso, algunos pacientes portadores de mutaciones heterocigotas en el gen *SLC4A1* tienen un fenotipo de ATRd incompleta, es decir, sin acidosis metabólica^{20,25,26} (en algunos pacientes con ATRd incompleta la prueba de la pCO_2 es normal²⁵). En la evolución, seguramente se altera progresivamente la transcripción de las distintas subunidades integrantes de la H^+ -ATPasa con lo que la sintomatología se hace más evidente. En segundo lugar, la electronegatividad originada por la elevada concentración intratubular de bicarbonato estimularía a la H^+ -ATPasa a secretar H^+ lo que permitiría que la pCO_2 urinaria máxima fuera normal, como lo observado en los dos pacientes estudiados por nosotros.

Otros hallazgos importantes en los 3 casos presentados, es la hipouricemia, asociada a hiperuricosuria, que han sido descritos sobre todo en las formas autosómicas recesivas en algunos casos de ATRd, como consecuencia de la disfunción endosomal de las células del túbulo proximal inducida por la acidosis intracelular crónica o bien asociado a la nefropatía secundaria a la hipokalemia crónica, que condiciona la vacuolización de las células del túbulo proximal^{27,28}.

Llama la atención la nefrocalcinosis tan importante que presentan los pacientes, que se ha descrito hasta en el 94% de los casos de ATRd con mutaciones en el gen *SLC4A1*, siendo discretamente más frecuente, hasta en un 98%, en las mutaciones *ATP6V0A4*²⁴, condicionada muy probablemente por la hipocitraturia severa en los 3 casos descritos, así como la hiper calciuria elevada que presentaban al ser diagnosticados, la cual se normalizó una vez que fue iniciado el tratamiento con citratos de potasio.

La herencia de este tipo de ATRd con mutaciones en el gen *SLC4A1* es compleja, con una forma de transmisión, como ya se ha indicado, autosómica dominante, sobre todo, en caucásicos²¹. No obstante, también se ha descrito una forma recesiva, que es más común en algunos países tropicales del sudeste asiático, en particular en Tailandia, Malasia, Filipinas y Papúa Nueva Guinea, en estos países, la ovalocitosis debida a mutaciones heterocigotas de *SLC4A1* (*southeast Asian ovalocytosis* [SAO]) es frecuente^{29,30}. Otras mutaciones en este gen pueden causar igualmente esferocitosis. Las mutaciones que causan la ovalocitosis o la esferocitosis son responsables de cambios morfológicos en los glóbulos rojos y de una anemia hemolítica y afectan aminoácidos diferentes de los que están afectados en la ATRd. Wrong et al.³¹ y otros grupos³³ intentaron dilucidar la razón de la alta frecuencia de ATRd en el sudeste asiático. Fruto de ello fue una publicación en la que se sugería la hipótesis de que los cambios en los hematies causados por estas mutaciones podrían proteger contra la malaria. En 1981, se demostró que los hematíes ovalocitos de los melanesios que habitan en Papúa Nueva Guinea son resistentes a la infección por parásitos de la malaria (*Plasmodium falciparum*)³³. La esferocitosis hereditaria es una entidad fenotípica y genéticamente heterogénea. Entre el 20 y el 35% de los casos, son producidos por mutaciones en el gen *SLC4A1*³⁴. En este sentido, se han descrito pacientes con mutaciones bialélicas en ese gen (por ejemplo, una mutación de SAO y una de acidosis distal) que pueden padecer una anemia hemolítica asociada a ATRd³⁵⁻³⁷.

En 1999, Kaitwatcharachai et al. publicaron los datos de un paciente adulto con SAO en el que la prueba de la pCO₂ urinaria fue normal³⁸. Años después, uno de los coautores de este trabajo reflexionaba sobre este hallazgo e indicaba que alguna de proteínas kAE1 mutadas se expresaría en la membrana luminal lo que produciría «una secreción neta de bicarbonato y un aumento de la pCO₂ en la nefrona distal»³⁹. A nuestro modo de entender, esta hipótesis no explicaría el aumento de secreción de H⁺ que es necesaria para incrementar la pCO₂ urinaria.

En todo caso, la mutación heterocigota en el exón 20 del gen *SLC4A1* observada en nuestros pacientes es la primera vez que se describe. Por tanto, la normalización de la pCO₂ urinaria observada en nuestros pacientes no debe ser específica de los pacientes portadores de la mutación SAO.

Conflicto de intereses

Los autores declaran no tener ningún conflicto de intereses.

BIBLIOGRAFÍA

- Butler AM, Wilson JL, Farber S. Dehydration and acidosis with calcification at renal tubules. *J Pediatr*. 1936;8:489-99.
- Rodríguez Soriano J. Renal tubular acidosis: The clinical entity. *J Am Soc Nephrol*. 2002;13:2160-70, <http://dx.doi.org/10.1097/01.asn.0000023430.92674.e5>.
- Gil-Peña H, Mejía N, Santos F. Renal tubular acidosis. *J Pediatr*. 2014;164:691-8, <http://dx.doi.org/10.1016/j.jpeds.2013.10.085>.
- Karet FE, Finberg KE, Nelson RD, Nayir A, Mocan H, Sanjad SA, et al. Mutations in the gene encoding B1 subunit of H⁺-ATPase cause renal tubular acidosis with sensorineural deafness. *Nat Genet*. 1999;21:84-90, <http://dx.doi.org/10.1038/5022>.
- Smith AN, Skaug J, Choate KA, Nayir A, Bakkaloglu A, Ozen S, et al. Mutations in ATP6N1B, encoding a new kidney vacuolar proton pump 116-kD subunit, cause recessive distal renal tubular acidosis with preserved hearing. *Nat Genet*. 2000;26:71-5, <http://dx.doi.org/10.1038/79208>.
- Jobst-Schwan T, Klämbt V, Tarsio M, Heneghan JF, Majmundar AJ, Shril S, et al. Whole exome sequencing identified ATP6V1C2 as a novel candidate gene for recessive distal renal tubular acidosis. *Kidney Int*. 2020;97:567-79, <http://dx.doi.org/10.1016/j.kint.2019.09.026>.
- Enerbäck S, Nilsson D, Edwards N, Heglind M, Alkanderi S, Ashton E, et al. Acidosis and deafness in patients with recessive mutations in FOXI1. *J Am Soc Nephrol*. 2018;29:1041-8, <http://dx.doi.org/10.1681/ASN.2017080840>.
- Alexander RT, Law L, Gil-Peña A, et al. Hereditary Distal Renal Tubular Acidosis. En: Adam MP, Ardinger HH, Pagon RA, Wallace SE, Bean LJH, Mirzaa G, et al., editores. *GeneReviews*®. Seattle (WA): University of Washington; 2019. p. 1993-2021.
- Rungroj N, Nettuwakul C, Sawasdee N, Sangnual S, Deejai N, Misgar RA, et al. Distal renal tubular acidosis caused by tryptophan-aspartate repeat domain 72 (WDR72) mutations. *Clin Genet*. 2018;94:409-18, <http://dx.doi.org/10.1111/cge.13418>.
- Wagner S, Vogel R, Lietzke R, Koob R, Drenckhahn D. Immunochemical characterization of a band 3-like anion exchanger in collecting duct of human kidney. *Am J Physiol*. 1987;253:F213-21, <http://dx.doi.org/10.1152/ajprenal.1987.253.2.F213>.
- Halperin ML, Goldstein MB, Haig A, Johnson MD, Stinebaugh BJ. Studies on the pathogenesis of type I (distal) renal tubular acidosis as revealed by the urinary pCO₂ tensions. *J Clin Invest*. 1974;53:669-77, <http://dx.doi.org/10.1172/JCI107604>.
- García Nieto V, Hernández-González MJ, Hernández-Hernández L, Monge M, Molini N. A new combined test to study the maximum urinary pCO₂ in the pediatric age. *Pediatr Nephrol*. 2002;17. C8 (Abstract).
- Guerra-Hernandez NE, Ordaz-Lopez KV, Escobar-Perez L, Gomez-Tenorio C, Garcia-Nieto VM. Distal renal tubular acidosis screening by urinary acidification testing in Mexican children. *Rev Invest Clin*. 2015;67:191-8.
- Lemann J Jr, Litzow JR, Lennon EJ. The effects of chronic acid loads in normal man: Further evidence for the participation of bone mineral in the defense against chronic metabolic acidosis. *J Clin Invest*. 1966;45:1608-14, <http://dx.doi.org/10.1172/JCI105467>.
- Mahnensmith R, Thier SO, Cooke CR, Broadus A, DeFronzo RA. Effect of acute metabolic acidemia on renal electrolyte transport in man. *Metabolism*. 1979;28:831-42, [http://dx.doi.org/10.1016/0026-0495\(79\)90210-5](http://dx.doi.org/10.1016/0026-0495(79)90210-5).
- Brennan S, Hering-Smith K, Hamm LL. Effect of pH on citrate reabsorption in the proximal convoluted tubule. *Am J Physiol*. 1988;255:F301-6, <http://dx.doi.org/10.1152/ajprenal.1988.255.2.F301>.
- Tosukhowong P, Tungsanga K, Phongudom S, Sriboonlue P. Effects of potassium-magnesium citrate supplementation on cytosolic ATP citrate lyase and mitochondrial aconitase activity in leukocytes: A window on renal citrate metabolism. *Int J Urol*. 2005;12:140-4, <http://dx.doi.org/10.1111/j.1442-2042.2005.01001.x>.
- Manitius A, Levitin H, Beck D, Epstein FH. On the mechanism of impairment of renal concentrating ability in potassium deficiency. *J Clin Invest*. 1960;39:684-92, <http://dx.doi.org/10.1172/JCI104084>.
- Emery C, Young RM, Morgan DB, Hay AW, Tete-Donker D, Rubythron J. Tubular damage in patients with hypokalaemia.

- Clin Chim Acta. 1984;140:231–8, [http://dx.doi.org/10.1016/0009-8981\(84\)90204-3](http://dx.doi.org/10.1016/0009-8981(84)90204-3).
20. Bruce LJ, Cope DL, Jones GK, Schofield AE, Burley M, Povey S, et al. Familial distal renal tubular acidosis is associated with mutations in the red cell anion exchanger (Band 3 AE1) gene. *J Clin Invest*. 1997;100:1693–707, <http://dx.doi.org/10.1172/JCI119694>.
 21. Karet FE, Gainza FJ, Györy AZ, Unwin RJ, Wrong O, Tanner MJ, et al. Mutations in the chloride-bicarbonate exchanger gene AE1 cause autosomal dominant but not autosomal recessive distal renal tubular acidosis. *Proc Natl Acad Sci U S A*. 1998;95:6337–42, <http://dx.doi.org/10.1073/pnas.95.11.6337>.
 22. Stone DK, Seldin DW, Kokko JP, Jacobson HR. Anion dependence of rabbit medullary collecting duct acidification. *J Clin Invest*. 1983;71:1505–8, <http://dx.doi.org/10.1172/jci110905>.
 23. Stone DK, Seldin DW, Kokko JP, Jacobson HR. Mineralocorticoid modulation of rabbit medullary collecting duct acidification. A sodium-independent effect. *J Clin Invest*. 1983;72:77–83, <http://dx.doi.org/10.1172/jci110986>.
 24. López-García SC, Emma F, Walsh S.B., Fila M, Hooman N, Zaniw M, et al. Treatment and long-term outcome in primary distal renal tubular acidosis. *Nephrol Dial Transplant*. 2019;34:981–91, <http://dx.doi.org/10.1093/ndt/gfy409>.
 25. Rysavá R, Tesar V, Jirsa M Jr, Brabec V, Jarolím P. Incomplete distal renal tubular acidosis coinherited with a mutation in the band 3 (AE1) gene. *Nephrol Dial Transplant*. 1997;12:1869–73, <http://dx.doi.org/10.1093/ndt/12.9.1869>.
 26. Takeuchi T, Hattori-Kato M, Okuno Y, Kanatani A, Zaitzu M, Mikami K. A single nucleotide polymorphism in kidney anion exchanger 1 gene is associated with incomplete type 1 renal tubular acidosis. *Sci Rep*. 2016;6:35841, <http://dx.doi.org/10.1038/srep35841>.
 27. Watanabe T. Proximal renal tubular dysfunction in primary distal renal tubular acidosis. *Pediatr Nephrol*. 2005;20:86–8, <http://dx.doi.org/10.1007/s00467-004-1693-8>.
 28. Tassic V. Atypical presentation of distal renal tubular acidosis in two siblings. *Pediatr Nephrol*. 2008;23:1177–81, <http://dx.doi.org/10.1007/s00467-008-0796-z>.
 29. Nilwarangkur S, Nimmannit S, Chaovakul V, Susaengrat W, Ong-aj-Yooth S, Vasuvattakul S, et al. Endemic primary distal renal tubular acidosis in Thailand. *Q J Med*. 1990;74:289–301.
 30. Yenchitsomanus PT, Vasuvattakul S, Kirdpon S, Wasanawatana S, Susaengrat W, Sreethiphayawan S, et al. Autosomal recessive distal renal tubular acidosis caused by G701D mutation of anion exchanger 1 gene. *Am J Kidney Dis*. 2002;40:21–9, <http://dx.doi.org/10.1053/ajkd.2002.33909>.
 31. Khositseth S, Bruce LJ, Walsh SB, Bawazir WM, Ogle GD, Unwin RJ, et al. Tropical distal renal tubular acidosis: Clinical and epidemiological studies in 78 patients. *Q J Med*. 2012;105:861–77, <http://dx.doi.org/10.1093/qjmed/hcs139>.
 32. Walsh S, Borgese F, Gabillat N, Guizouarn H. Southeast Asian AE1 associated renal tubular acidosis: Cation leak is a class effect. *Biochem Biophys Res Commun*. 2009;382:668–72, <http://dx.doi.org/10.1016/j.bbrc.2009.03.062>.
 33. Kidson C, Lamont G, Saul A, Nurse GT. Ovalocytic erythrocytes from Melanesians are resistant to invasion by malaria parasites in culture. *Proc Natl Acad Sci U S A*. 1981;78:5829–32, <http://dx.doi.org/10.1073/pnas.78.9.5829>.
 34. van Vuren A, van der Zwaag B, Huisjes R, Lak N, Bierings M, Gerritsen E, et al. The complexity of genotype-phenotype correlations in hereditary spherocytosis: A cohort of 95 patients: genotype-phenotype correlation in hereditary spherocytosis. *Hemasphere*. 2019;3:e276, <http://dx.doi.org/10.1097/HS9.0000000000000276>.
 35. Ribeiro ML, Alloisio N, Almeida H, Gomes C, Texier P, Lemos C, et al. Severe hereditary spherocytosis and distal renal tubular acidosis associated with the total absence of band 3. *Blood*. 2000;96:1602–4.
 36. Chang YH, Shaw CF, Jian SH, Hsieh KH, Chiou YH, Lu PJ. Compound mutations in human anion exchanger 1 are associated with complete distal renal tubular acidosis and hereditary spherocytosis. *Kidney Int*. 2009;76:774–83, <http://dx.doi.org/10.1038/ki.2009.258>.
 37. Chu C, Woods N, Sawasdee N, Guizouarn H, Pellissier B, Borgese F, et al. Band 3 Edmonton I, a novel mutant of the anion exchanger 1 causing spherocytosis and distal renal tubular acidosis. *Biochem J*. 2010;426:379–88, <http://dx.doi.org/10.1042/BJ20091525>.
 38. Kaitwatcharachai C, Vasuvattakul S, Yenchitsomanus P, Thuwajit P, Malasit P, Chuawatana D, et al. Distal renal tubular acidosis and high urine carbon dioxide tension in a patient with southeast Asian ovalocytosis. *Am J Kidney Dis*. 1999;33:1147–52, [http://dx.doi.org/10.1016/s0272-6386\(99\)70154-x](http://dx.doi.org/10.1016/s0272-6386(99)70154-x).
 39. Vasuvattakul S. Molecular approach for distal renal tubular acidosis associated AE1 mutations. *Electrolyte Blood Press*. 2010;8:25–31, <http://dx.doi.org/10.5049/EBP.201081.25>.