

Alberto Ortiz^{a,*}, Carmen del Arco Galán^b,
José Carlos Fernández-García^c, Jorge Gómez Cerezo^d,
Rosa Ibán Ochoa^b, Julio Núñez^e,
Francisco Pita Gutiérrez^c
y Juan F. Navarro-González^{a,*}

^a Sociedad Española de Nefrología (SEN)

^b Sociedad Española de Medicina de Urgencias y Emergencias (SEMES)

^c Sociedad Española de Endocrinología y Nutrición (SEEN)

^d Sociedad Española de Medicina Interna (SEMI)

^e Sociedad Española de Cardiología (SEC)

* Autores para correspondencia.

Correos electrónicos: aortiz@fjd.es (A. Ortiz),
jnavgon@gobiernodecanarias.org (J.F. Navarro-González).

0211-6995/© 2023 Sociedad Española de Nefrología. Publicado por Elsevier España, S.L.U. Este es un artículo Open Access bajo la licencia CC BY-NC-ND (<http://creativecommons.org/licenses/by-nc-nd/4.0/>).
<https://doi.org/10.1016/j.nefro.2023.09.009>

Hemodiafiltración en línea extendida asociada a diálisis con albúmina de paso simple, una alternativa factible para pacientes con insuficiencia hepatorenal

Extended online hemodiafiltration associated with single-pass albumin dialysis, a feasible alternative for patients with hepatorenal insufficiency

Sr Director:

La falla hepática es una situación grave, de alta mortalidad, consecuencia de la pérdida de la capacidad de detoxificación de sustancias endógenas (amonio, bilirrubina, glutamina, lactato), regulación y función de síntesis (factores de coagulación, albúmina) del hígado^{1,2}. Las consecuencias son alteraciones de la coagulación, disfunción circulatoria, encefalopatía, y falla multiorgánica entre las que se incluye la renal². El tratamiento de la falla hepática depende de su causa y capacidad de reversibilidad. El trasplante hepático es un tratamiento efectivo en la falla fulminante o progresión de hepatopatía crónica, mientras que en situaciones transitorias (infecciones virales, intoxicaciones) puede existir regeneración del parénquima hepático y recuperación funcional^{1,2}. En estas situaciones (espera de trasplante o mejoría funcional) pueden hacerse necesarias terapias de soporte dirigidas a depurar toxinas hepáticas, a las que se les puede asociar diálisis para contrarrestar la falla renal acompañante². Para el tratamiento del fallo hepático agudo hay 5 sistemas artificiales en uso: sistema de recirculación de adsorbentes moleculares (MARS), diálisis de albúmina de paso simple, separación y adsorción de plasma fraccionado (Prometheus), terapia selectiva de filtración plasmática y hemodiafiltración²⁻⁵. La diálisis con albúmina de paso simple se describió como alternativa a dispositivos sofisticados (MARS) a finales de 1990. Es el dispositivo hepático artificial más simple y se puede aplicar en cualquier

unidad con disponibilidad de un monitor de diálisis estándar. No se requieren columnas o circuitos adsorbentes adicionales. La sangre del paciente se dializa a través de un dializador de alto-flujo usando un líquido de diálisis con albúmina. Después de pasar a través del dializador, el dializado se desecha (en contraste con el MARS, en el que se regenera el dializado de albúmina), y las toxinas se eliminan así del sistema. Se consumen cantidades considerables de albúmina, lo que hace que este tratamiento sea potencialmente costoso⁴. Se describe a continuación un caso de falla hepática asociada a falla renal aguda, en que se realizó hemodiafiltración en línea extendida asociada a diálisis con albúmina de paso simple.

Se trataba de una mujer de 39 años, con diagnóstico de adenocarcinoma de colon con metástasis hepáticas en lóbulo izquierdo. Se optó como estrategia terapéutica la realización de quimioterapia inversa con criterio de neoadyuvancia, presentando buena respuesta con reducción de volumen del tumor primitivo y metástasis hepáticas por lo que se realizó hepatectomía izquierda coordinada. A las 48 h presentó ascenso progresivo de bilirrubinas y transaminasas, asociado a severa disminución del tiempo de protrombina y acidosis láctica (tabla 1). Clínicamente presentaba marcada ictericia, encefalopatía hepática y deterioro hemodinámico sostenido con shock. En este contexto asoció falla renal aguda anúrica (KDIGO 3). Dada la presentación con falla hepática aguda y falla renal aguda anúrica se optó por realizar terapia de reemplazo renal con hemodiafiltración en línea extendida (8 h)

Tabla 1 – Valores plasmáticos antes y después del procedimiento

	Antes	Después	Dif. (%)
Ácidos cólicos totales (nmol/ml)	59,71	26,17	-56,18
Ácido chenodesoxicólico total (nmol/ml)	59,21	21,03	-64,49
Ácido desoxicólico total (nmol/ml)	38,51	14,77	-61,65
Ácido ursodesoxicólico total (nmol/ml)	14,7	7,48	-49,12
Ácidos biliares totales (nmol/ml)	172,13	69,45	-59,66
Bilirrubina total (mg/dl)	7,2	4,5	-37,50
Bilirrubina directa (mg/dl)	4,3	2	-53,49
Amonio (umol/l)	234	98	-58,12
Urea (mg/dl)	30	12,8	-57,34
Creatinina	2,14	1,31	-38,79

Dif (%): diferencia porcentual.

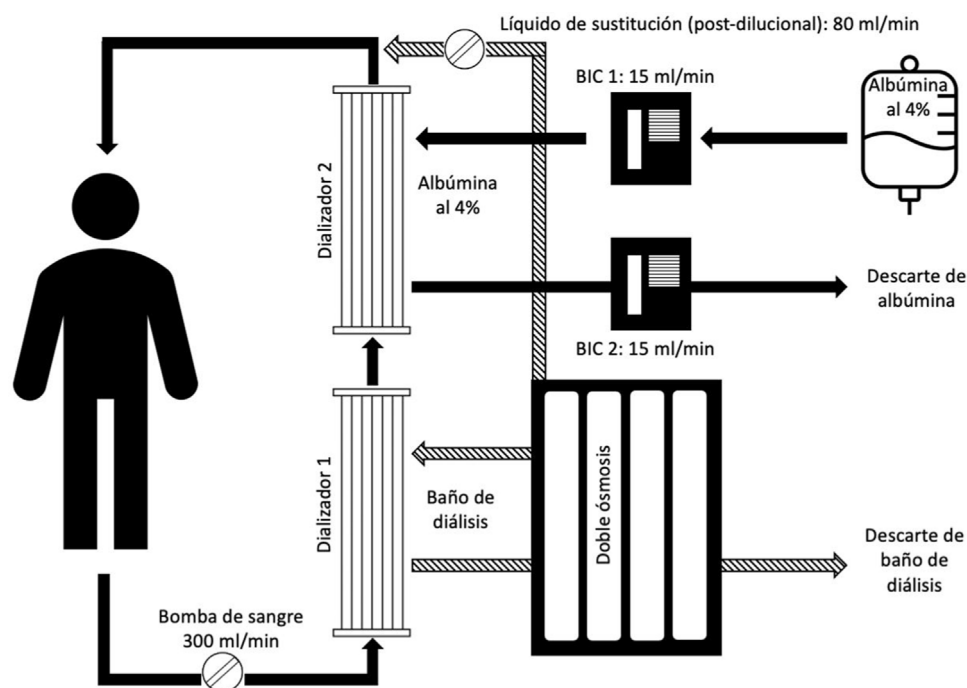


Figura 1 – Dispositivo montado para el procedimiento. BIC: bomba de infusión continua.

a la que se asoció (tratamiento de la falla hepática aguda) diálisis con albúmina de paso simple. La hemodiafiltración supone una aportación adicional en la depuración de residuos hidrosolubles vinculados a la falla hepática. Se utilizó para el procedimiento un monitor Fresenius-4008H[®], ósmosis multipaso Fresenius-Acqua1C[®], dializadores (2) de alto flujo Fresenius-FX80[®], bomba de infusión continua (2) para generar circulación del baño con albúmina, y baño con albúmina al 4% en volumen estimado de 15 ml/min/procedimiento. En la figura 1 se esquematiza la estructura del dispositivo montado. El procedimiento fue bien tolerado, manteniéndose durante el mismo apoyo vasopresor con noradrenalina al que se asoció terlipresina. En la tabla 1 se expresa el valor de los diferentes biomarcadores antes y después del procedimiento. El desenlace fue fatal en las horas siguientes, obteniéndose a posteriori la histopatología del parénquima hepático que objetivó un patrón de hepatitis difusa con extensa distorsión del parénquima hepático que se adjudicó a citotoxicidad probable por la quimioterapia previa.

Presentamos esta experiencia en el uso de hemodiafiltración en línea extendida asociada a diálisis con albúmina de paso simple. Se mostró como un procedimiento bien tolerado y eficiente en la eliminación de sustancias hidrosolubles (urea, amonio) mediante la hemodiafiltración, y eliminación de sustancias hidrofóbicas (bilirrubina, ácidos biliares) mediante la diálisis con albúmina. Tiene un costo significativamente menor que los sistemas de soporte hepático tipo MARS o Prometheus, no requiere de un entrenamiento adicional de los recursos humanos, y permite brindar soporte hepático y sustitución renal asociados con resultados equiparables a otras tecnologías. A diferencia de otros sistemas, genera descarte de la albúmina utilizada (paso simple)³, lo que constituye el paso más costoso del procedimiento en términos económicos. La practicidad en el montaje del dispositivo, la accesibilidad a los diferentes componentes del circuito (conectores habituales, fibras de alto flujo) y baños de diálisis (baño para hemodiálisis y albúmina al 4%) hacen de este procedimiento una alterna-

tiva adecuada y factible para el tratamiento de soporte de la insuficiencia hepatorenal.

Conflicto de intereses

Los autores declaran no tener conflictos de interés.

BIBLIOGRAFÍA

1. Pless G, Sauer IM. Bioartificial liver: Current status. *Transplant Proc.* 2005;37:3893-5.
2. Rosa-Diez G, Gadano A. Sistemas no biológicos de soporte hepático artificial: ¿en qué consisten y qué rol ocupan en la actualidad? *Acta Gastroenterol Latinoam.* 2012;42:135-44.
3. Rosa-Diez G, Greloni G, Gadano A, Giannasi S, Crucelegui M, Trillini M, et al. Combined extended haemodialysis with single-pass albumin dialysis (SPAED). *Nephrol Dial Transplant.* 2007;22:2731-2.
4. Tandon R, Froghi S. Artificial liver support systems. *J Gastroenterol Hepatol.* 2021;36:1164-79.
5. Martínez JJG, Bendjelid K. Artificial liver support systems: What is new over the last decade? *Ann Intensive Care.* 2018;8:1-14.

Ricardo Silvariño^{a,b,*}, Sofía San Román^b, Leticia Peluffo^b, Alejandro Operti^c, Gustavo Grecco^d, Oscar Noboa^{a,b} y Guillermo Rosa-Diez^e

^a Centro de Nefrología, Hospital de Clínicas, Facultad de Medicina, Universidad de la República, Montevideo, Uruguay

^b Servicio de Nefrología de Cooperativa de Servicios Médicos (COSEM), Montevideo, Uruguay

^c Servicio de Nefrología, Sanatorio Americano, Montevideo, Uruguay

^d Centro de Terapia Intensiva, Sanatorio Americano, Montevideo, Uruguay

^e Servicio de Nefrología, Hospital Italiano, Buenos Aires, Argentina

* Autor para correspondencia.

Correo electrónico: rsilvarino@gmail.com (R. Silvariño).

0211-6995/© 2021 Sociedad Española de Nefrología. Publicado por Elsevier España, S.L.U. Este es un artículo Open Access bajo la licencia CC BY-NC-ND (<http://creativecommons.org/licenses/by-nc-nd/4.0/>).

<https://doi.org/10.1016/j.nefro.2021.09.024>