



## Carta al Director

# Eliminando el concepto de enfermedad renal crónica no filiada: a propósito de 2 casos de nefropatía túbulo-intersticial autosómica dominante con variante patogénica MUC-1

## Eliminating the concept of unknown chronic kidney disease: 2 cases of autosomal dominant tubulointerstitial nephropathy with pathogenic variant MUC-1

Sr. Director:

El diagnóstico de certeza de algunas enfermedades renales solo es posible con un estudio genético. Es el caso de las nefropatías túbulo-intersticiales autosómicas dominantes (NTIAD), cuyo término fue establecido por las guías KDIGO en el año 2015<sup>1</sup>.

Se manifiestan con una pérdida progresiva de función renal, con proteinuria negativa o anodina y generalmente con sedimento urinario normal. En la ecografía, los riñones son de tamaño normal o pequeño, con presencia inconstante de quistes corticomedulares. La biopsia renal es inespecífica, dado que solo muestra datos de fibrosis intersticial y atrofia tubular. Los genes causantes conocidos más frecuentes son 5: *UMOD*, *MUC-1*, *REN*, *HNF1B* y *SEC61A1*, con características clínicas diferenciales entre ellos (tabla 1)<sup>2-5</sup>. La penetrancia es cercana al 100% y puede existir variabilidad intra- e interfamiliar. Constituyen el tercer grupo de enfermedad renal monogénica, después de la poliquistosis renal autosómica dominante y la enfermedad del colágeno de tipo IV<sup>4</sup>.

Presentamos 2 casos diagnosticados en nuestro centro.

El primer caso es una paciente de 23 años, sin antecedentes médicos de interés, que fue remitida por deterioro de función renal con creatinina de 1,4 mg/dl, CKDEPI 53 ml/min/1,73 m<sup>2</sup>, cociente de albúmina/creatinina en orina de 7,4 mg/g y sin alteraciones en el sedimento urinario. En la ecografía, los riñones eran de tamaño y morfología normales, aunque levemente hiperecogénicos, sin evidencia de quistes renales. No presentaba nada destacable en la anamnesis: no tenía historia de infecciones de orina ni de cólicos nefríticos, sin ingesta de nefrotóxicos, ni factores de riesgo cardiovascular (presentaba cifras de presión arterial de 120/70 mmHg). Como antecedentes

**Tabla 1 – Características de las diferentes NTIAD**

Gen causante	Características
<i>REN</i>	Anemia de aparición precoz, desproporcionada para el grado de insuficiencia renal Hipertensión e hiperuricemia Presión arterial normal o baja
<i>HNF1B</i>	Hipomagnesemia, hiperuricemia, alteración de pruebas de función hepática Presencia de quistes renales corticales y bilaterales, hipoplasia renal, enfermedad glomerulocística, agenesia renal, hiperecogenicidad renal en periodo fetal y neonatal Diabetes de tipo MODY5, malformaciones genitales y atrofia pancreática
<i>MUC-1</i>	Sin características identificativas, aparte de la fibrosis túbulo-intersticial. Puede haber quistes córtico-medulares
<i>UMOD</i>	Disminución inapropiada de la fracción de excreción del ácido úrico Hiperuricemia precoz (antes de que aparezca la insuficiencia renal) Defecto en la capacidad de concentración de la orina Disminución de la excreción urinaria de uromodulina
<i>SEC61A1</i>	Puede haber quistes córtico-medulares Anemia congénita, leucocitopenia y neutropenia Retraso en el crecimiento Úvula bífida, formación de abscesos, labio leporino

familiares (fig. 1): su bisabuela materna falleció a los 35 años de «nefropatía», su abuela materna inició diálisis a los 45 años, su tía materna inició diálisis a los 55 años y su madre inició diálisis a los 48 años. En los 3 casos, la enfermedad renal crónica

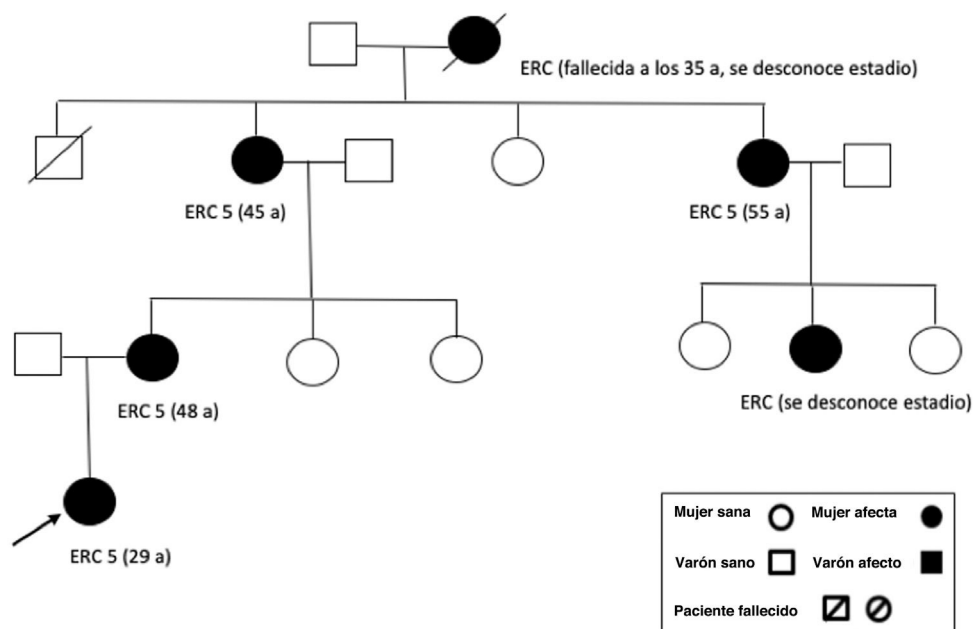


Figura 1 – Árbol genealógico de la familia.

(ERC) no estaba filiada y se había relacionado con perfil vascular por presentar datos de hipertensión arterial a los 35-40 años. Ampliamos estudio (ANA, anti-ADN, ANCA, ENA, C3/C4, IgA/M/G, proteinograma, VIH/VHB/VHC): todo resultó negativo o normal. La paciente presentó un deterioro progresivo de la función renal sin otras causas atribuibles. Rechazó una biopsia renal que se le propuso. Ante el perfil autosómico dominante familiar, solicitamos un estudio genético, en el que se detectó una variante patogénica en el gen *MUC-1*, causante de nefropatía túbulo-intersticial autosómica dominante. Actualmente la paciente tiene 28 años, con enfermedad renal crónica avanzada (creatinina 5,2 mg/dl CKDEPI 10 ml/min/1,73 m<sup>2</sup>), por lo que la progresión ha sido más rápida que en sus otros familiares.

El segundo caso se trata de un varón de 29 años, con antecedentes de interés de hipertensión arterial de un año de evolución con buen control con un fármaco a dosis bajas, meningitis (2015) y apendicectomía. Fue remitido a nuestra consulta por hallazgo de deterioro de función renal (creatinina 2 mg/dl, CKDEPI 38 ml/min/1,73 m<sup>2</sup>), con cociente de albúmina/creatinina en orina de 290 mg/g, sin alteraciones en el sedimento urinario. No disponíamos de analíticas ni de informes previos (antes residía en otra ciudad). Ecográficamente los riñones medían 10 cm y presentaban mala diferenciación corticomedular y pequeños quistes corticales bilaterales. Como antecedentes familiares: su abuelo paterno inició diálisis a los 73 años (no disponían de informes, residía en otra ciudad y ya había fallecido), padres sin antecedentes de enfermedad renal y sin ningún otro antecedente nefrológico conocido en su familia. No había sordera en la familia. Realizamos un estudio amplio (ANA, anti-ADN, ANCA, ENA, C3/C4, crioglobulinas, IgA/M/G/IgG4, proteinograma, VIH/VHB/VHC): todo fue negativo o normal. Un estudio de despistaje de Fabry (niveles de  $\alpha$ -galactosidasa) también fue negativo. No planteamos realizar una biopsia renal por los datos importantes de cronicidad

en la ecografía. Ante una ERC no filiada, la edad del paciente y el antecedente familiar, decidimos solicitar estudio genético, que detectó una variante patogénica en el gen *MUC-1*, causante de nefropatía intersticial autosómica dominante.

Como conclusión, se debe sospechar una NTIAD en pacientes jóvenes, con una ERC no filiada sin datos de glomerulonefritis y con historia familiar de nefropatía, cuyo diagnóstico de certeza únicamente es posible con un estudio genético<sup>6,7</sup>. Gracias al avance tecnológico de los estudios genéticos en los últimos años, en la actualidad son pruebas asequibles y eficientes para pacientes bien seleccionados<sup>8,9</sup>.

#### BIBLIOGRAFÍA

- Eckardt KU, Alper SL, Antignac C, Bleyer AJ, Chauveau D, Dahan K, et al. Autosomal dominant tubulointerstitial kidney disease: Diagnosis, classification, and management—a KDIGO consensus report. *Kidney Int.* 2015;88:676–83.
- Ayareh N, Miquel R, Matamala A, Ars Criach E, Torra Balcells R. Revisión de la nefropatía tubulointersticial autosómica dominante. *Nefrología.* 2017;37:235–43.
- Ayasreh N, Bullich G, Miquel R, Furlano R, Ruiz P, Lorente L, et al. Autosomal dominant tubulointerstitial kidney disease: Clinical presentation of patients with ADTKD-UMOD and ADTKD-MUC1. *Am J Kidney Dis.* 2018;72:411–8.
- Devuyst O, Olinger E, Weber S, Eckardt K, Kmoch S, Rampoldi L, et al. Autosomal dominant tubulointerstitial kidney disease. *Nat Rev Dis Primers.* 2019;5:60.
- Olinger E, Hofmann P, Kidd K, Dafour I, Belge H, Schaeffer C, et al. Clinical and genetic spectra of autosomal dominant tubulointerstitial kidney disease due to mutations in UMOD and MUC1. *Kidney Int.* 2020;98:717–31.
- Connaughton D, Kennedy C, Shril S, Mann N, Murray S, Williams P, et al. Monogenic causes of chronic kidney disease in adults. *Kidney Int.* 2019;95:914–28.

7. Quaglia M, Musetti C, Ghiggeri GM, Battista G, Settanni F, Luciano R, et al. Unexpectedly high prevalence of rare genetic disorders in kidney transplant recipients with an unknown causal nephropathy. *Clin Transplant*. 2014;28:995–1003.
8. Bullich G, Domingo-Gallego A, Vargas I, Ruiz P, Lorente-Grandoso L, Furlano M, et al. A kidney-disease gene panel allows a comprehensive genetic diagnosis of cystic and glomerular inherited kidney diseases. *Kidney Int*. 2018;94:363–71.
9. Oh J, Shin J, Lee K, Lee C, Ko Y, Lee J. Clinical application of a phenotype-based NGS panel for differential diagnosis of inherited kidney disease and beyond. *Clin Genet*. 2021;99:236–49.

V. Barcia\*, E. Monfá, B. de León, C. Martínez-Rosero, S. Sánchez-Montero, C. Barnes, C. Lucas, A. Sastre, J. Estifan y M. Prieto

Servicio de Nefrología, Complejo Asistencial Universitario de León, León, España

\* Autor para correspondencia.

Correo electrónico: [veronicaabarcia@gmail.com](mailto:veronicaabarcia@gmail.com) (V. Barcia).

0211-6995/© 2022 Sociedad Española de Nefrología. Publicado por Elsevier España, S.L.U. Este es un artículo Open Access bajo la licencia CC BY-NC-ND (<http://creativecommons.org/licenses/by-nc-nd/4.0/>).

<https://doi.org/10.1016/j.nefro.2022.01.004>