



# A propósito de un caso de lesiones cutáneas y calcifilaxis

M. A. Munar, A. Alarcón, R. Bernabéu, A. Morey, J. Gascó, P. Losada, E. Antón\* y J. Marco

Servicios de Nefrología y \*Anatomía Patológica. Hospital Universitario Son Dureta, Palma de Mallorca.

## RESUMEN

La calcifilaxis es una inusual complicación de la insuficiencia renal crónica asociada a una elevada morbi-mortalidad. El caso clínico que presentamos, describe una paciente paratiroidectomizada en 1997, que en abril de 1999 es diagnosticada de calcifilaxis tras sospecha clínica y confirmación mediante biopsia cutánea. La persistencia de niveles de PTH superiores a 400 pg/ml, junto con unas imágenes gammagráficas sospechosas de nódulos paratiroideos, determinan una nueva intervención quirúrgica (extirpándose dos nódulos), tras la cual, remite por completo la sintomatología, a pesar de que los nódulos extraídos fueron identificados como tejido tiroideo. Corroboramos el hecho de que la patogenia de la calcifilaxis es multifactorial, adquiriendo especial relevancia el uso de quelantes cálcicos (con un riesgo elevado de presentar hipercalcemia) en el tratamiento de la insuficiencia renal crónica.

Palabras clave: **Calcifilaxis. Insuficiencia renal.**

## CALCIPHYLAXIS AND SKIN LESIONS. A CASE REPORT

### SUMMARY

Calciphylaxis is an unusual complication of chronic renal failure associated with increased morbidity and mortality. This presentation is a clinical case describing a patient parathyroidectomized in 1997, followed by the condition was clinically suspected and then confirmed by skin biopsy. PTHi levels above 400 pg/ml together with scintigraphic images suggesting parathyroid nodules resulted in the decision to try a new surgical procedure, which yielded two nodules of thyroidal tissue. After the surgery and in spite of this pathology result, the patient recovered completely from her symptoms. This corroborates the theory that the etiology of calciphylaxis is multifactorial, acquiring special relevance the use of calcium-containing phosphate binders (representing a high risk of hypercalcemia) in the treatment of Chronic Renal Disease.

Key words: **Calciphylaxia. Renal failure.**

Recibido: 7-II-2000.

En versión definitiva: 17-XI-2000.

Aceptado: 18-XI-2000.

**Correspondencia:** Dra. María Antonia Munar

Servicio de Nefrología

Hospital Son Dureta

C/ Andrea Doria, 55

07014 Palma de Mallorca

## INTRODUCCIÓN

La calcifilaxis es un síndrome raro, del que se han descrito en la actualidad alrededor de 200 casos, a pesar de que en estos momentos se ha ido incrementando, debido en parte al uso de elevadas dosis de calcio y calcitriol para el tratamiento del hiperparatiroidismo secundario. Se caracteriza por la aparición y rápida progresión de necrosis isquémica y úlceras cutáneas acompañadas de calcificaciones de las arteriolas dermoepidérmicas. Aparece en algunos pacientes con IRC de larga evolución y en pacientes que han recibido trasplante renal recientemente, asociado usualmente a niveles elevados de PTH<sup>1,2</sup>. La elevada morbi-mortalidad de este síndrome, alrededor de un 80%, justifican la mayoría de las veces, la agresividad del tratamiento, siendo vital, en los pacientes tributarios de padecer dicho síndrome, un diagnóstico precoz.

Presentamos el caso clínico de una mujer de 59 años de edad, con IRC en HDP desde el año 86, que fue diagnosticada de calcifilaxis tras sospecha clínica y biopsia de lesiones cutáneas.

## DESCRIPCIÓN DEL CASO

Mujer de 59 años de edad, con los antecedentes patológicos de insuficiencia renal crónica terminal en hemodiálisis periódicas desde el año 1986, secundaria a nefropatía por reflujo (pielonefritis crónica bilateral); estenosis aórtica severa con sustitución valvular y prótesis mecánica en marzo de 1995. Actualmente en tratamiento con sintrom y digoxina. Anemia secundaria en tratamiento con eritropoyetina. HTA secundaria en tratamiento con amlodipino 10 mg/24 h, mantiene cifras de 140-160/70-80. Osteodistrofia renal. Hiperparatiroidismo secundario severo (PTH superior a 800, con niveles de Ca de 10 mg/dl y P 6-7 mg/dl) desde el inicio de hemodiálisis, que no consigue controlarse con calcitriol y precisa paratiroidectomía quirúrgica en enero 1997. Exéresis de tres glándulas. Desde entonces, niveles de PTH 150-200 pg/ml, Ca 10 mg/dl, P 3-4 mg/dl. En tratamiento con calcitriol ev 1 mcg posthemodiálisis y quelantes cálcicos. Amiloidosis secundaria, síndrome del túnel carpiano bilateral intervenido.

El cuadro se inicia en abril 1999, con unas lesiones de pequeño diámetro, de aspecto purpúrico, algunas erosionadas y muy dolorosas, a nivel proximal posterior de ambas extremidades inferiores. Se solicitó valoración por dermatología, biopsia de piel, estudio inmunológico, analítica general, serologías víricas, ECO cardíaca y ECO abdominal. La paciente quedó ingresada, dado el mal estado general, y

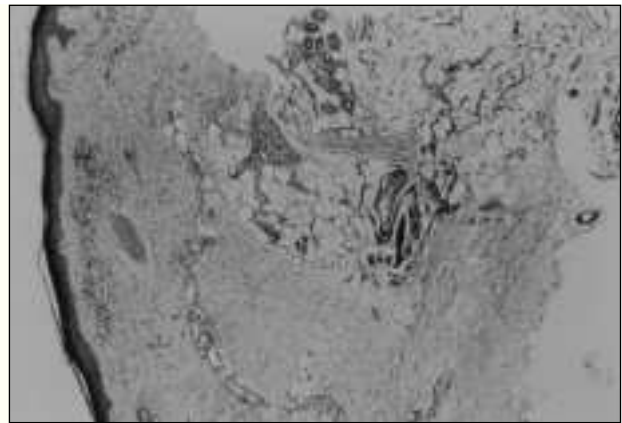


Fig. 1.—Se observa a nivel de los vasos profundos de la dermis papilar calcificación de su pared, afectando arteria de pequeño tamaño.

la progresión de las lesiones necróticas, extendiéndose hacia nivel distal de extremidades inferiores y superiores. En estos momentos, la paciente estaba en tratamiento con vitamina D3 ev, y quelantes cálcicos, suspendiéndose inmediatamente dicho tratamiento. Los niveles de PTH oscilaban entorno a 400 pg/ml, el Ca 10,5 mg/ml; P 5,9 mg/ml; Ca x P = 61,95; fosfatasa alcalina: 222. El informe de anatomía patológica de la biopsia de piel mostraba la presencia de focos de calcificación en tejido celular subcutáneo compatible con calcifilaxis. La inmunología resultó negativa. En la ECO abdominal se apreciaron calcificaciones arteriales en bazo. En ECO

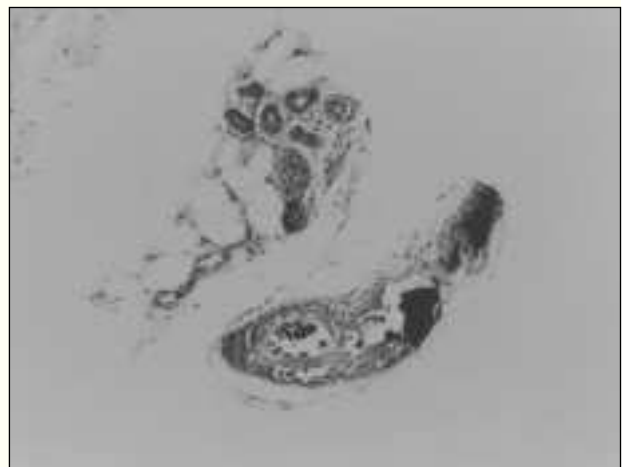


Fig. 2.—La calcificación de la pared arterial se localiza en la media y es circunferencial acompañado de engrosamiento y ligera fibrosis intimal.

cardíaca: prótesis aórtica normofuncionante, calcificación del anillo mitral. En la gammagrafía de paratiroides se observó tejido con cierto comportamiento anómalo que podía corresponder a hipertrofia paratiroidea.

En ECO cervical se demostró la presencia de cuatro nódulos, compatibles con paratiroides.

El informe de Anatomía Patológica del tejido extraído en la paratiroidectomía fue compatible con tejido tiroideo. En el momento actual, las lesiones cutáneas han ido desapareciendo lentamente, con una mejoría espectacular. Los niveles de PTH continúan estando elevados (500 pg/ml), las cifras de Ca 9 mg/dl, y P 4,9 mg/dl.

## DISCUSIÓN

Desafortunadamente, la calcifilaxis se asocia con una elevada morbi-mortalidad. Los diferentes casos publicados, identifican una serie de factores de riesgo relacionados con el desarrollo de calcifilaxis: el hiperparatiroidismo, los suplementos de vitamina D, la hiperfosfatemia y los niveles altos o normales de Calcio en plasma<sup>3</sup>. De todas formas, estos factores no son suficientes para explicar la presencia de calcifilaxis y no están directamente relacionados con la severidad de la enfermedad<sup>4</sup>.

Hay dos formas diferentes de presentación clínica, la calcifilaxis acra y la proximal<sup>5,6</sup>. Los diferentes estudios relacionan la calcifilaxis proximal con los pacientes diabéticos, siendo las alteraciones del metabolismo calcio-fósforo menos severas que en los pacientes con calcifilaxis acra, y suelen tener un pronóstico mucho peor. Las alteraciones del metabolismo calcio-fósforo y los niveles elevados de PTH, están íntimamente relacionados con el desarrollo de la calcifilaxis. Pero diversos estudios demuestran que no necesariamente deben estar alterados dichos parámetros, ni se correlacionan con la severidad de la enfermedad. Los pacientes que presentan niveles en sangre de PTH superiores a 200 pg/ml, sobre todo si no respondían al tratamiento con calcitriol, suelen beneficiarse de la paratiroidectomía<sup>2</sup>. En un reciente estudio, M. Zacharias y cols.<sup>7</sup>, concluyen que el uso de sales cálcicas probablemente contribuye a un aumento en la incidencia de la calcifilaxis. A pesar de ello, son sin duda, los mejores quelantes del fósforo que disponemos en la actualidad en el tratamiento de la insuficiencia renal crónica<sup>8</sup>.

Otro de los factores de riesgo implicados es la obesidad<sup>9</sup>. Bleyer y cols.<sup>6</sup> en un estudio donde se revisan nueve pacientes con calcifilaxis proximal, identifican como factor de riesgo un elevado índice de masa corporal (35 kg/m<sup>2</sup>). La razón por la cual

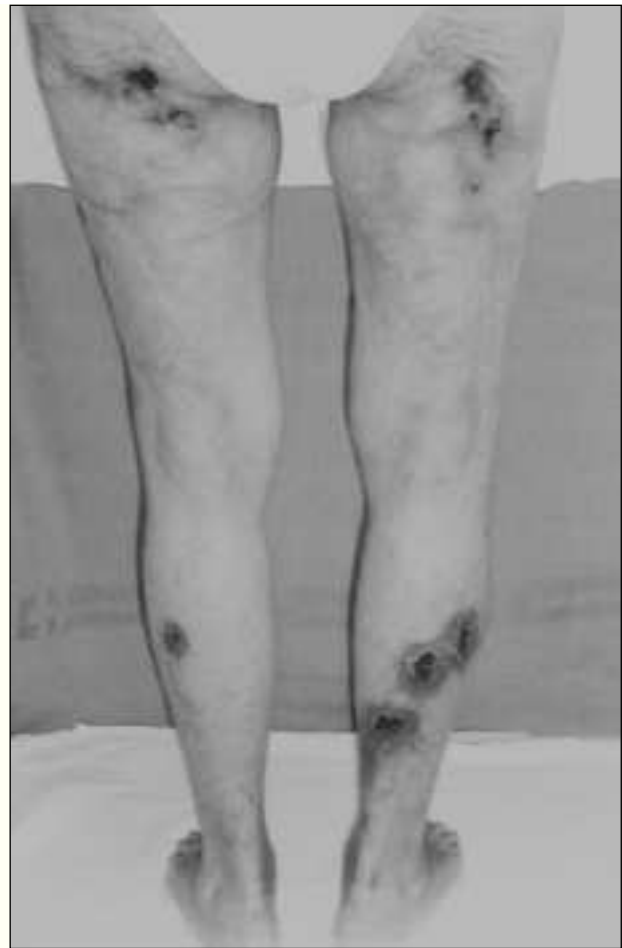

Fig. 3.—Aspecto macroscópico de las lesiones cutáneas de la calcifilaxis, afectando extremidades inferiores.

se relaciona la obesidad mórbida con la calcifilaxis es probablemente, por la mayor cantidad de tejido adiposo que está en contacto con la circulación sanguínea; es más frecuente en la mujer<sup>16</sup>, siendo las lesiones más abundantes a nivel de caderas, nalgas, infraumbilical y parte superior de muslos, por ser ahí donde se localizan la mayor cantidad de depósitos grasos. También se ha presentado en algunas series el desarrollo de calcifilaxis en las zonas de punción con insulina subcutánea o heparina<sup>10</sup>. Los niveles bajos de albúmina sérica, relacionados también con la calcifilaxis principalmente de localización proximal, no necesariamente implica la malnutrición como factor de riesgo<sup>6</sup>. La raza blanca, la administración de warfarina, el déficit de proteína C y S, la administración intravenosa de hierro, traumatismos, el uso de prednisona (en modelos experimentales), se relacionan también con un posible papel en la

patogénesis de la calcifilaxis<sup>4,11-14</sup>. En un reciente estudio<sup>15</sup>, se implica también como factor de riesgo la terapia con rayos ultravioleta en un paciente con IRCT secundaria a lupus eritematoso sistémico con prurito intratable.

El caso clínico que describimos, presentaba como factores de riesgo: niveles elevados de PTH, tratamiento con quelantes cálcicos y con calcitriol, además de tratamiento anticoagulante desde el año 86. No se sospechó de intoxicación por Vitamina D puesto que no presentaba ninguna sintomatología relacionada con hipercalcemia (fatiga, somnolencia, cefalea, anorexia, sequedad de boca, gusto metálico, náuseas, vómitos, diarrea, calambres, dolor muscular, dolor óseo, irritabilidad) y los niveles de Ca y P, estaban dentro del rango de la normalidad.

Al ser refractaria al tratamiento con calcitriol endovenoso, y corroborarse mediante las pruebas complementarias la sospecha de glándulas paratiroides a nivel cervical, se procedió a la paratiroidectomía, mejorando espectacularmente las lesiones isquémicas y necróticas de la piel. Sin embargo, los nódulos extraídos fueron tejido tiroideo, lo cual nos hace pensar que el cuadro se resolvió por el hecho de suspender el tratamiento con los quelantes cálcicos y la vitamina D, y no por la paratiroidectomía.

Sin duda la patogenia de la calcifilaxis es multifactorial y hay implicados factores todavía desconocidos, pues con lo que sabemos en la actualidad, la mayoría de los pacientes con IRC presentarían en algún momento de su larga enfermedad, la típica sintomatología de la calcifilaxis.

## BIBLIOGRAFÍA

1. Adroque, HJ, Frazier MR, Zeluff B, Suki WN: Systemic calciphilaxis revisited. *Am J Nephrol* 1: 177-183, 1981.
2. Marx L, Sarac E, Armile A: Calciphilaxis: a poorly understood yet potentially fatal disorder. *Dialysis & Transplantation* 28: 142-158, 1999.
3. Budisavljevic MN, Cheek D, Ploth DW: Calciphylaxis in chronic renal failure. *J Am Soc Nephrol* 7: 978-982, 1996.
4. Coates PTH, Kirkland GS, Bymock RB, Murphy BF, Kisney APS: Calciphylaxis in renal failure. *Kidney Int* 51: 1315, 1997.
5. Whittam LR, McGibbon DH, MacDonald DM: Proximal cutaneous necrosis in association with chronic renal failure. *Br J Dermatol* 135 (5): 778-781, 1996.
6. Bleyer AJ, Choi M, Igwemezie B, De la Torre E, White WL: A case control study of proximal calciphylaxis. *Am J Kidney Dis* 32: 376-383, 1998.
7. JM Zacharias, B. Fontaine A. Fine. Calcium use increases risk of calciphylaxis: a case-control study. *Peritoneal Dialysis International* 19: 248-252, 1999.
8. Campistol JM, Almirall J, Martín E, Torras A, Revert L: Calcium-carbonate induced calciphylaxis. *Nephron* 51: 549-550, 1989.
9. Nissenson AR, Nichols WK: Necrotizing panniculitis in a morbidly obese patient with end-stage renal disease. *Peritoneal Dialysis International* 18: 546-553, 1998.
10. Coates T, Kirkland GS, Dymock RB; Murphy BF, Brealey JK, Mathew TH, Disney PS: Cutaneous necrosis from calcific uremic arteriopathy. *Am J Kidney Dis* 32: 384-391, 1998.
11. Ruwaleit M, Schwarz A, Trautmann C, Offerman G, Distler A: Severe calciphylaxis in a renal patient on long-term anticoagulant therapy. *Am J Nephrol* 16: 344-348, 1996.
12. Mehta RL; Scott G, Sloand JA, Francis CW: Skin necrosis associated with acquired protein C deficiency in patients with renal failure and calciphylaxis. *Am J Med* 88: 252-257, 1990.
13. Rostaing L, el-Feki S, Delisle MB, Durand-Malgouyres C, Tonthat H, Bonafe JL y cols.: Calciphylaxis in a chronic hemodialysis patient with protein S deficiency. *Am J Nephrol* 15: 524-527, 1995.
14. Fletcher S, Gibson J, Brownjohn AM: Peritoneal calcification secondary to severe hyperparathyroidism. *Nephrol Dial Transplant* 10: 277-279, 1995.
15. James R, Lajoie G, Prajapati D, Bing Siang Gan, Bargman. Calciphylaxis precipitated by ultraviolet light in a patient with end-stage renal disease secondary to systemic lupus erythematosus. *Am J Kidney Dis* 34 (5): 932-936, 1999.
16. Janigan DT, Hirsch DJ, Klassen GA, MacDonald AS: Calcified subcutaneous arterioles with infarcts of the subcutis and skin («calciphylaxis») in chronic renal failure. *Am J Kidney Dis* 35 (4): 588-597, 2000.