



Hipertensión arterial renovascular secundaria a estenosis de arteria polar

M. C. García-Gómez, G. Fernández-Fresnedo, S. Sanz de Castro y M. Arias

Servicio de Nefrología. Hospital Marqués de Valdecilla. Santander.

Sr. Director:

Presentamos el caso de una mujer joven de 18 años de edad que acudió por primera vez en 1990 a la consulta de Nefrología para estudio de HTA. Sin antecedentes personales a destacar. Como único antecedente familiar de interés su madre era hipertensa. En la exploración física presentaba una TA en sedestación de 155/115 y en ortostatismo de 140/116, frecuencia cardíaca de 72 latidos por minuto. Resto de la exploración física sin hallazgos patológicos. Bioquímica, hemograma, elemental y sedimento de orina, radiografía de tórax, electrocardiograma y catecolaminas en orina de 24 horas normales. En la arteriografía digital se objetivó una arteria renal derecha con dos zonas estenóticas y una arteria renal izquierda normal. Se realizó una dilatación transluminal percutánea de las dos zonas estenóticas de la arteria renal derecha con un buen resultado morfológico inmediato presentando diez días después sin tratamiento farmacológico cifras de TA de 138/90 y 140/90.

Después de ocho años la paciente es remitido de nuevo a la consulta de nefrología por presentar cifras de TA de 150/100, sin cambios en la exploración física o analítica. Se realiza entonces una nueva arteriografía observándose una nueva reestenosis de la arteria renal derecha y una lesión suboclusiva en una arteria polar superior derecha. En un período de 19 meses la paciente es sometida a tres angioplastias con resultados iniciales satisfactorios pero con reestenosis posterior acompañado de cifras de TA elevadas. Inicialmente se desestimó actuar sobre la arteria polar derecha dado su difícil acceso (tamaño vaso de unos 1,5 mm)

ya que existía el riesgo de causar una lesión importante en esa rama. Finalmente se realizó angioplastia de la estenosis de la arteria polar derecha con buenos resultados morfológicos inmediatos y normalización de la tensión arterial hasta la actualidad.

La displasia fibromuscular se presenta en mujeres jóvenes afectando a 2/3 distales de la arteria renal y sus ramas. Representa un 10% aproximadamente a los casos de estenosis de la arteria renal. Su causa es desconocida aunque existen teorías varias que intentan explicarla (predisposición genética, tabaco, factores hormonales o alteraciones de los vasa-vasorum). El tratamiento de elección es la angioplastia dado que presenta un riesgo mínimo, una gran tasa de éxitos (82-100%) y un bajo porcentaje de reestenosis (10-11%)¹. Existen pocos casos documentados en la literatura médica de hipertensión arterial secundaria a estenosis de arterias polares. A diferencia del caso que hemos presentado en los casos referidos al tratamiento final fue una nefrectomía parcial de la zona irrigada por la arteria polar estenosada²⁻⁴. En nuestro caso la TA no se controló adecuadamente hasta que se realizó angioplastia de la zona estenótica de la arteria polar (fig. 1).

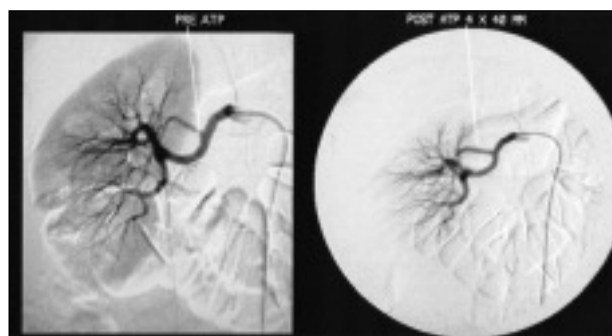


Fig. 1.—Arteriografía con el aspecto de la arteria polar antes y después de la angioplastia.

Correspondencia: Dra. Gema Fernández Fresnedo
Servicio de Nefrología
Hospital Universitario Marqués de Valdecilla
39008 Santander
E-mail: nefffg@humv.es

BIBLIOGRAFÍA

1. Safian RD, Textor SC: Renal-artery stenosis. *N Engl J Med* 344 (6): 431-442, 2001.
2. Latour H, Baissus C, Mery D, Grolleau-Raoux R, Puech P, Grasset D: Lesions of immature renal parenchyma in the region of an abnormal aortic polar artery during arterial hypertension in the young adult anatomic-clinical example. *Arch Mal Coeur Vaiss* 68 (6): 571-574, 1975.
3. Tostain J, Freycon MT, Allard D, Gilloz A: Renovascular hypertension in a child, originating in a lower pole aberrant renal vessel dysplastic stenosis (author's transl). *J Urol* 86 (8): 601-604, 1980.
4. Garel D, Allouch G, Boccon-Gibod L, Vasmant D, Fontaine JL: Arterial hypertension subsequent to stenosis of the inferior polar artery. A propos of 2 cases. *Ann Pediatric* 33 (3): 211-214, 1986.