



# *Amiloidosis primaria (AL) asociada a déficit severo de factor X*

J. Pérez Martínez, F. Llamas, A. López Montes, P. Massó\*, E. Poblet\*\*, E. López Rubio, E. Gallego, C. Gómez Roldán

Servicio de Nefrología. \*Servicio Hematología. \*\*Servicio de Anatomía Patológica. Complejo Hospitalario Universitario de Albacete.

## RESUMEN

*La amiloidosis es un trastorno sistémico, que se caracteriza por el depósito generalizado de material fibrilar proteico con estructura terciaria  $\beta$ -plegada, insoluble y resistente a acción proteolítica, en diferentes tejidos y órganos, principalmente en riñón, hígado y corazón, con importante repercusión clínica.*

*La amiloidosis primaria o AL es el subtipo más común de amiloidosis, y es debida al depósito de fragmentos de cadenas ligeras monoclonales, que se confirma con la demostración de depósito de amiloide en biopsias de grasa abdominal, recto, riñón o hígado, si es necesario.*

*Se ha descrito la asociación de esta enfermedad con el déficit de factor X (factor de Stuart) de la coagulación, atribuida a la adsorción de dicho factor a las fibrillas de amiloide.*

*El pronóstico en la mayoría de pacientes es malo, a pesar de tratamiento quimioterápico, siendo la supervivencia de varios meses desde el diagnóstico.*

*Presentamos un caso de amiloidosis primaria con síndrome nefrótico, déficit severo de factor X (sin complicaciones hemorrágicas relevantes), posible afectación cardíaca y buena respuesta a tratamiento quimioterápico a corto plazo.*

**Palabras clave:** *Amiloidosis. Factor X. Síndrome nefrótico. Quimioterapia. Trasplante autólogo de células progenitoras hematopoyéticas.*

## PRIMARY AMYLOIDOSIS ASSOCIATED TO SEVERE FACTOR X DEFICIENCY

## SUMMARY

*Amyloidosis is a systemic disease characterized by generalized deposition of  $\beta$ -organized proteic fibrillar material with green birefringence under polarized light, in different tissues and organs, the most frequent kidney, liver and heart, with important clinical repercussion.*

---

Recibido: 30-IX-2003.  
En versión definitiva: 16-I-2004.  
Aceptado: 19-I-2004.

**Correspondencia:** Dr. J. Pérez Martínez  
Servicio de Nefrología  
Complejo Hospitalario Universitario de Albacete  
E-mail: drjuanpm@yahoo.es

*Primary or AL amyloidosis is the most common subtype of amyloidosis (1), confirmed by biopsy-proved amyloid deposition in abdominal fat pad, rectum, kidney or liver, if necessary, in which fragments of monoclonal light chains are deposited. Cases with factor X (Stuart factor) of coagulation deficiency associated are described, due to adsorption of this factor to amyloid fibrils. Normally, evolution is fatal, with only few months of survival. We report a case of primary amyloidosis with nephrotic syndrome, severe factor X deficiency (without bleeding complications), possible heart affection and short-term good response to chemotherapeutic treatment.*

**Key words: Amyloidosis. Factor X. Nephrotic syndrome. Chemotherapy. Stem cell autolog transplant.**

## INTRODUCCION

La amiloidosis primaria, asociada a proliferación monoclonal de cadenas ligeras o AL, es una enfermedad con una incidencia estable durante años, de 8,9 pacientes por millón de habitantes y año<sup>1</sup>, que se caracteriza por el depósito generalizado de material fibrilar proteico, con estructura  $\beta$ -plegada, insoluble y resistente a la acción proteolítica, que sustituye al tejido normal en diferentes tejidos y órganos, principalmente riñón, hígado y corazón, con importante repercusión clínica y con un mal pronóstico pese a tratamiento quimioterápico.

El órgano más frecuentemente afectado es el riñón. La mayoría de pacientes evoluciona a insuficiencia renal terminal, precisando diálisis, aunque el factor pronóstico más decisivo es la afectación cardíaca, por muerte debida a fallo cardíaco, con patrón restrictivo en la mayoría de los casos, aunque también por miocardiopatía hipertrófica obstructiva, o bien muerte súbita por arritmias ventriculares.

El déficit de factor X de la coagulación se asocia de forma característica, aunque infrecuente a la amiloidosis primaria, con las consecuentes complicaciones hemorrágicas, que empeoran la evolución clínica del paciente y limitan ciertas opciones diagnósticas y terapéuticas, como biopsias o intervenciones quirúrgicas.

En lo referente al tratamiento, se han utilizado múltiples combinaciones farmacológicas y quimioterápicas, sin contar hoy día con una terapia específica, pero con nuevas perspectivas para el futuro, como el trasplante autólogo de progenitores hematopoyéticos.

## CASO CLÍNICO

Varón de 58 años, fumador, con hipercolesterolemia en tratamiento farmacológico desde hace 2

años, con antecedentes de brucelosis a los 8 años, poliartrosis, rinosinusitis estacional e insuficiencia mitral leve, que ingresa en nuestro servicio por anasarca en el seno de síndrome nefrótico clínico y bioquímico.

A la exploración al ingreso destacaba P.A. 140-80 mmHg, edemas palpebrales, auscultación cardíaca con soplo sistólico II/VI polifocal, hipoventilación en ambas bases pulmonares, edema de pared abdominal y edemas con fovea hasta raíz de muslos.

Pruebas analíticas y exploraciones complementarias:

– Hemograma, función renal (urea 39 mg/dL, creatinina 0,9 mg/dL, sodio 138 mEq/L, potasio 4,1 mEq/L, cloro 107 mEq/L, bicarbonato 30 mmol/L) y hepática normales (excepto GGT 75 U/L). Ferrocínica, hormonas tiroideas, marcadores tumorales normales. Serología de VHB, VHC y VIH negativas. Colesterol 595 mg/dL, TG 519 mg/dL. Coagulación: actividad de protrombina 20%, TTPA 65 sg, INR 3,28. Proteinuria 24 h: 18 g. Bence-Jones positiva en orina (cociente  $\kappa/\lambda < 0,25$ ).

Inmunología: Ig G 197, Ig A 242, Ig M 217, C3 83, C4 40. ANA, anti DNA, ANCA, Ac anti-MBG negativos. Proteínas totales 3,4 g/dL, albúmina 1,3 g/dL;  $\alpha$  1 0,23,  $\beta$  0,43,  $\gamma$  0,48. Inmunofijación en orina: eliminación de cadenas ligeras  $\kappa$ ,  $\lambda$  y  $\lambda$ -libre (estas dos últimas con aspecto de paraproteína). Inmunofijación en sangre: paraproteína monoclonal  $\lambda$ . Factores coagulación: déficit severo de factor X con valores de 4-5 UI (normal > 70 UI).

– Radiografía de tórax: derrame pleural bilateral y cardiomegalia moderada. Serie ósea: normal. Electrocardiograma: RS, eje  $-60^\circ$ , potenciales bajos generalizados. Ecocardiograma: miocardiopatía hipertrófica obstructiva (gradiente aórtico 100 mmHg), insuficiencia mitral moderada, derrame pericárdico leve. Ecografía abdominal: riñones de tamaño y ecoestructura normal. Hepatomegalia moderada. TAC abdominal: derrame pleural bilateral, ascitis mode-

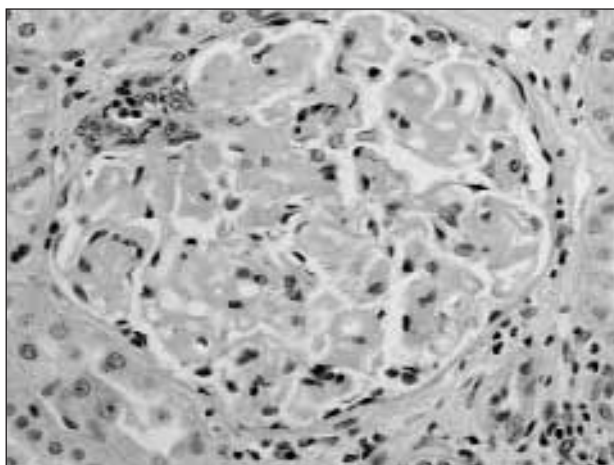


Fig. 1.—Glomérulo con expansión mesangial por depósito de un material homogéneo, eosinófilo y acelular con tinción positiva para Rojo Congo.

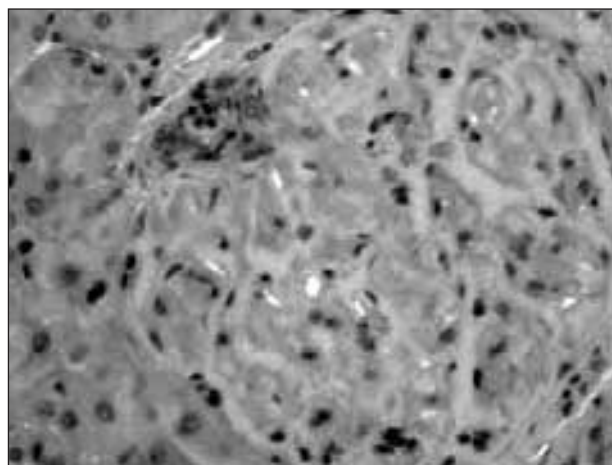


Fig. 2.—Glomérulo con depósito a nivel mesangial de un material que presenta una birrefringencia verde manzana con la luz polarizada.

rada, adenopatías retroperitoneales múltiples menores de 1 cm.

– Biopsia Rectal y PAAF grasa subcutánea: negativas para amiloide. Biopsia médula ósea: negativa para amiloide con leve aumento de células plasmáticas policlonales (2%). No nidos celulares.

– Se realizó biopsia renal mediante lumbotomía, previa administración de 4.200 UI de factores IX y X de Berhing el día de la cirugía y 600 U a las 24 h para evitar posibles complicaciones hemorrágicas.

– El resultado anatomopatológico fue el siguiente: Tejido renal que incluye corteza y médula, con 10 glomérulos. La mayoría de los glomérulos presentan una expansión mesangial a expensas de un depósito difuso de un material eosinófilo, homogéneo y acelular, PAS positivo, birrefringente con luz polarizada y positivo con la tinción de Rojo Congo. En el estudio de inmunofluorescencia directa se observa una positividad a nivel de los depósitos de amiloide con anticuerpo monoclonal para cadenas ligeras  $\lambda$  (ver figs. 1 y 2).

A las 24 horas del ingreso, y tras intensificar el tratamiento diurético, presentó hipotensión y ortostatismo, que empeoró durante el ingreso, siendo imposible la bipedestación al alta.

Durante todo el ingreso la función renal permaneció normal, con analítica al alta: Urea 38 mg/dL, creatinina 0,8 mg/dL, sodio 140 mEq/L, potasio 4 mEq/L, cloro 101 mEq/L. Proteinuria 24 horas: 25 g.

El paciente fue diagnosticado de amiloidosis primaria con monoclonalidad de cadenas ligeras lambda, presentando síndrome nefrótico, y datos sugestivos de afectación cardíaca y hepática, además de déficit de factor X.

Recibió tratamiento con melfalán (8 mg/m<sup>2</sup>) y prednisona (60 mg/m<sup>2</sup>). Tras 6 ciclos de tratamiento (5 días/ciclo) presentó buena respuesta a corto plazo, mejoró el síndrome nefrótico (proteinuria 5 g/24 h), y mantuvo función renal estable al cabo de estos 4 meses (urea 46 mg/dL, creatinina 0,7 mg/dL).

La hipotensión y el ortostatismo, que podrían estar relacionados con neuropatía autonómica, se trataron con dosis altas de eritropoyetina (10.000 UI/semana), mejorando dicha sintomatología a corto plazo.

El proteinograma en orina a los 4 meses presenta proteinuria 24 horas con 83% albúmina, sin pico monoclonal, la inmunofijación en orina muestra ausencia de cadenas ligeras  $\kappa$  y  $\lambda$ . Los parámetros de la coagulación y el factor X se han elevado a niveles coagulantes (33 U).

## DISCUSIÓN

La confirmación anatomopatológica, tras biopsia renal, del diagnóstico de amiloidosis primaria con depósito de cadenas ligeras lambda, justificaba el cuadro que presentaba nuestro paciente con afectación renal (síndrome nefrótico), hepatopatía (hepatomegalia, elevación de GGT), adenopatías (múltiples retroperitoneales), cardiopatía (miocardiopatía hipertrófica obstructiva con gradiente severo, ortostatismo importante) y el déficit severo (< 10%) de factor X de la coagulación.

La amiloidosis AL es una enfermedad que presenta una incidencia en torno a 8,9 casos por millón de habitantes y año, que se caracteriza por el depósito generalizado de cadenas ligeras, y más concreta-

mente fragmentos de la región variable de éstas, principalmente lambda, tasa  $\kappa/\lambda$  1:3 (en sujetos sanos 3:1), a diferentes niveles, produciendo deterioro clínico progresivo en el paciente, con un mal pronóstico pese a tratamiento.

El órgano más frecuentemente afectado es el riñón, con una frecuencia entre el 30-50% según las series<sup>2,3</sup>. Diversos estudios han encontrado depósito renal de amiloide en el 2,5-2,8% de series de biopsias renales, independientemente de su enfermedad<sup>4</sup>. En pacientes adultos no diabéticos con síndrome nefrótico, el porcentaje se eleva al 12% de las biopsias renales<sup>5</sup>. El factor pronóstico más relevante, a nivel renal, es la creatinina sérica en el momento del diagnóstico. Gertz MA y cols. publican que pacientes con creatinina en torno a 1,3 mg/dL tenían supervivencia media de 25,6 meses, mientras que los que presentaban unos niveles más altos tenían una media de 14,9 meses<sup>6</sup>. La proteinuria en orina de 24 horas no modifica el pronóstico, aunque niveles elevados significan mayor grado de evolución de la enfermedad a nivel renal. En ocasiones se encuentra poca correlación entre los hallazgos en la biopsia (grado de depósito de amiloide) con los niveles de proteinuria<sup>7</sup>, habiéndose encontrado casos de escaso depósito renal y síndrome nefrótico severo<sup>8</sup>. El tamaño renal por ecografía suele presentar dimensiones dentro de la normalidad, aunque en ocasiones es superior al normal<sup>9</sup>.

La evolución del paciente con afectación renal es hacia la insuficiencia renal en estadio final en más del 20% de los casos, con una media de 13-14 meses desde el diagnóstico hasta el inicio de ésta, y con una supervivencia en programa de diálisis en torno a los 8,2 meses desde su comienzo<sup>10</sup>, independientemente de la técnica utilizada (diálisis peritoneal continua ambulatoria o hemodiálisis)<sup>6</sup>.

Las indicaciones del trasplante renal como tratamiento de la amiloidosis son discutidas, aunque existen series de casos descritas con buena evolución, a pesar de alta tasa de mortalidad postrasplante debida a infecciones<sup>11-14</sup>, y a la propia evolución de la enfermedad por depósito extrarrenal, con mala respuesta a tratamiento.

La principal causa de muerte, y por lo tanto el principal factor pronóstico, en pacientes con amiloidosis primaria, es la afectación cardíaca, fundamentalmente por disfunción diastólica con restricción miocárdica, aunque también por miocardiopatía hipertrófica obstructiva y muerte súbita por arritmias ventriculares<sup>15</sup>, por lo que resulta obligada la realización de estudios ecocardiográficos en pacientes con amiloidosis AL<sup>16</sup>.

El déficit de factor X asociado a amiloidosis fue descrito por primera vez en 1962. En 1981, Greip

presentó una primera revisión de 95 casos<sup>20</sup>. Afecta aproximadamente al 8% de las pacientes con amiloidosis AL, siendo característico de este tipo de amiloidosis. Se han descrito casos de asociación de amiloidosis AL con déficit de factor X (factor de Stuart) de la coagulación, en ausencia de alteración de otros factores, sin deterioro de la función hepática y/o disminución de vitamina K, postulándose diversas teorías sobre la patogenia de este déficit. Varios estudios al respecto sugieren la posibilidad de que el mecanismo se deba a la adsorción del factor X a las fibrillas de amiloide<sup>17,18</sup>. Analíticamente se presenta con una disminución de la actividad de protrombina y con un TTPa alargado. La disminución de dicho factor predispone a complicaciones hemorrágicas, sobre todo en déficit severo (menor del 25%), por lo que debe determinarse en los pacientes con amiloidosis AL para evitar o tomar medidas antes de intervenciones quirúrgicas u otro tipo de manipulaciones con riesgo de sangrado, como por ejemplo la biopsia renal, en numerosas ocasiones necesaria para el diagnóstico. Para ello generalmente se administran factores IX y X de Berhing, si es necesaria alguna intervención. La administración de factor X tiene menor eficacia que en otras patologías, debido a la disminución de su vida media (normal entre 30 y 48 horas)<sup>18</sup>.

Choufani EB y cols. realizaron un estudio sobre 368 pacientes encontrando que un 8,7% tenían unos niveles de factor X inferiores al 50% del normal<sup>19</sup>. Otros autores encuentran en distintas series asociación entre el 6,3%-14%<sup>20,21</sup>. Hay casos descritos con normalización espontánea<sup>22</sup>, otros con corrección tras tratamiento quimioterápico<sup>18,19</sup> y otros tras splenectomía<sup>25,26</sup>.

El pronóstico es, en la mayoría de los casos, desfavorable<sup>27</sup>. En un estudio publicado sobre los pacientes de la Mayo Clinic, tratados con agentes alquilantes, obtienen una supervivencia del 51% en el primer año, 16% a los cinco años y 4,7% a los diez años del diagnóstico<sup>28</sup>. Con relación al tratamiento de la amiloidosis AL hay que decir que no existe terapia específica pese a las diversas posibilidades estudiadas. Ciclos de melfalán (0,15 mg/kg) y prednisona (0,8 mg/kg) han demostrado ser superiores a colchicina<sup>29</sup>. Otras asociaciones quimioterápicas (vincristina-doxorubicina-dexametasona o interferón  $\alpha$ -dexametasona, entre otras) se han utilizado con resultados similares o inferiores<sup>30-32</sup>, algunos con efectos secundarios por toxicidad cardíaca<sup>33</sup>. También se ha empleado la 4'-yodo-4'-deoxidoxorubicina con el fin de reducir los depósitos de amiloide, aunque sin recuperación funcional de los órganos afectados y con toxicidad renal y cardíaca importante<sup>34-36</sup>.

El trasplante de células progenitoras hematopoyéticas podría jugar un papel importante en el futuro. El estudio del Boston Medical Center presenta en 102 pacientes, un 68% de supervivencia a los dos años, y un 65% de recuperación funcional, con un peor pronóstico en los pacientes con afectación de dos órganos o cardíaca<sup>37</sup>. Otro estudio de la Mayo Clinic sobre 22 pacientes (3 no llegaron a recibir trasplante), 12 sobrevivían a los 18 meses, 9 con evidencia de recuperación clínica<sup>38</sup>.

Por lo tanto, hasta la fecha no está claro cual es la terapia más adecuada para el tratamiento de la amiloidosis primaria, presentando mejores resultados la asociación melfalán y prednisona, pero con datos esperanzadores en cuanto al trasplante de células progenitoras hematopoyéticas.

## BIBLIOGRAFÍA

- Pozzi C, Locatelli F: Kidney and Liver Involment in monoclonal light chain disorders. *Semin Nephrol* Jul; 22 (4): 319-330, 2002.
- Lofberg H, Thysell H, Westman K y cols.: Demonstration and classification of amyloidosis in needle biopsies of kidneys, with special reference to amyloidosis of the AA-type. *Acta Pathol Microbiol Immunol Scand [A]* 95: 357-363, 1987.
- Van der Hem GK, Van Rijswijk MH: Amyloidosis. En: *Oxford Textbook of Clinical Nephrology* 545-576, 1992.
- Schena FP, Pannarale G, Carbonara MC: Clinical and therapeutic aspects of renal amyloidosis. *Nephrol Dial Transplant* 11 (Supl. 9): 63-68, 1996.
- Cameron JS: Nephrotic syndrome in the elderly. *Semin Nephrol* 16: 319-329, 1996.
- Gertz MA, Lacy MQ, Dispenzieri A: Immunoglobulin light chain amyloidosis and the kidney. *Kidney Int* 61(1):1-9, 2002
- Watanabe T, Saniter T: Morphological and clinical features of renal amyloidosis. *Virchows Arch A Pathol Anat Histol* 366: 125-135, 1975.
- Hetzel GR, Uhlig K, Mondry A, y cols.: AL-amyloidosis of the kidney initially presenting as minimal change glomerulonephritis. *Am J Kidney Dis* 36: 630-635, 2000.
- Ekelund L: Radiologic findings in renal amyloidosis. *Am J Roentgenol* 129: 851-853, 1977.
- Gertz MA, Kyle RA, O'Fallon WM: Dialysis support of patients with primary systemic amyloidosis. A study of 211 patients. *Arch Intern Med* 152: 2245-2250, 1992.
- Hartmann A, Holdaas H, Fauchald P, y cols.: Fifteen years' experience with renal transplantation in systemic amyloidosis. *Transplant Int* 5: 15-18, 1992.
- Pasternack A, Ahonen J, Kuhlback B: Renal transplantation in 45 patients with amyloidosis. *Transplantation* 42: 598-601, 1986.
- Isoniemi H, Eklund B, Hockerstedt K, y cols.: Renal transplantation in amyloidosis. *Transplant Proc* 21: 2030-2040, 1989.
- Kilicturgay S, Tokyay R, Arslan G, y cols.: The results of transplantation of patients with amyloid nephropathy. *Transplant Proc* 24: 1788-1789, 1992.
- Mathew V, Olson LJ, Gertz MA, Hayes DL: Symtomatic conduction system disease in cardiac amyloidosis. *Am J Cardiol* 80:1491-1492, 1997.
- Dubrey SW, Cha K, Anderson J, y cols.: The clinical features of immunoglobulin light-chain (AL) amyloidosis with heart involvement. *Quart J Med* 91: 141-157, 1998.
- Girmann G, Wilker D, Stadie H, Scheurlen PG: Acquired isolated factor X deficiency associated with systemic amyloidosis. Case report and review of literature. *Klin Wochenschr* 58: 859-862, 1980.
- Furei B, Voo L, McAdam KP, Furie BC: Mechanism of factor X deficiency in systemic amyloidosis. *N Engl J Med* 304: 827-830, 1981.
- Choufani EB, Sanchorawala V, Ernst T, y cols.: Acquired factor X deficiency in patients with amyloid light-chain amyloidosis: incidence, bleeding manifestations, and response to high-dose chomotherapy. *Blood* 97: 1885-1887, 1987.
- Greipp PR, Kyle RA, Bowie EJ: Factor X deficiency in amyloidosis: a critical review. *Am J Hematol* 11: 443-450, 1981.
- Mumford AD, O'Donnell J, Gillmore JD, y cols.: Bleeding symptoms and coagulation abnormalities in 337 patients with AL-amyloidosis. *Brit J Haem* 110: 454-460, 2000.
- le Quellec A, Sotto A, Ciurana AJ: Spontaneous resolution of acquired factor X deficiency in amyloidosis. *J Intern Med* 234: 329-330, 1993.
- Camoriano JK, Greipp PR Bayer GK, Bowie EJ: Resolution of acquired factor X deficiency and amyloidosis with melphalan and prednisone therapy. *N Engl J Med* 316: 1133-1135, 1987.
- Schwarzinger I, Stain-Kos M, Bettelheim P, y cols.: Recurrent, isolated factor X deficiency in myeloma: repeated normalization of factor X levels after cytostatic chemotherapy followed by late treatment failure associated with the development of systemic amyloidosis. *Thromb Haemost* 68: 648-651, 1992.
- Greipp PR. Kyle RA, Bowie EJ: Factor X deficiency in primary amyloidosis: resolution after splenectomy. *N Engl J Med* 301: 1050-1051, 1979.
- Rosenstein ED, Itzkowitz SH, Penziner AS, Cohen JJ, Mor-naghi RA: Resolution of factor X deficiency in primary amyloidosis following splenectomy. *Arch Intern Med* 143: 597-599, 1983.
- Gertz MA, Kyle RA, Greipp PR: Response rates and survival in primary systemic amyloidosis. *Blood* 77: 257-262, 1991.
- Kyle RA, Gertz MA, Greipp PR, y cols.: Long-term survival (10 years or more) in 30 patients with primary amyloidosis. *Blood* 93: 1062-1066, 1999.
- Kyle RA, Gertz MA, Greipp PR, y cols.: A trial of three regimens for primary amyloidosis: colchicine alone, melphalan and prednisone, and melphalan, prednisone, and colchicine. *N Engl J Med* 336: 1202-1207, 1997.
- Levy Y, Belghiti-Deprez D, Sobel A: Treatment of AL amyloidosis without myeloma. *Ann Med Interne (Paris)* 139: 190-193, 1988.
- Van Eygen K, Zachee P, Maertens J, y cols.: Treatment of primary amyloidosis with VAD combination chemotherapy results in improved survival. *Blood* 88 (Supl. 1): 591, 1996.
- Wardley AH, Jayson GC, Goldsmith DJ, y cols.: The treatment of nephrotic syndrome caused by primary (light chain) amyloid with vincristine, doxorubicin and dexamethasone. *Br J Cancer* 78: 774-776, 1998.
- Sezer O, Eucker J, Jakob C, Possinger K: Diagnosis and treatment of AL amyloidosis. *Clinical Nephrology* 53: 417-423, 2000.
- Gianni IL, Bellotti V, Gianni AM, y cols.: New drug therapy of amyloidosis: resorption of AL-type deposits with 4'-iodo-4'-deoxidoxorubicin. *Blood* 86: 855-861, 1995.
- Merlini G, Ascarì E, Amboldi N, y cols.: Interaction of the anticycline 4'-iodo-4'-deoxidoxorubicin with amyloid fibrils: Inhibition of the amyloidogenesis. *Proc Natl Acad Sci USA* 92: 2959-2963, 1995.
- Merlini G, Lechuga AV, Anesi E, y cols.: Treatment of AL amyloidosis with 4'-iodo-4'-deoxidoxorubicin. 8<sup>th</sup> International Symposium on Amyloidosis, Mayo Clinic, Rochester, NY, August, 1998.

J. PÉREZ MARTÍNEZ y cols.

37. Comenzo RL, Vosburgh E, Falk RH, y cols.: Dose-intensive melphalan with blood stem-cell support for the treatment of AL (amyloid light-chain) amyloidosis: survival and responses in 25 patients. *Blood* 91: 3662-3670, 1998.
38. Gertz MA, Lacy MQ, Gastineau DA, y cols.: Blood stem cell transplantation as therapy for primary systemic amyloidosis (AL). *Bone Marrow Transplant* 26: 963-969, 2000.