



Estudio del acceso vascular (AV) mediante ecografía Doppler color (EDC). Comparación entre los métodos EDC y delta-H aplicados para la determinación del flujo sanguíneo del AV

R. Roca-Tey, A. Rivas*, R. Samon, O. Ibrík y J. Viladoms

Servicio de Nefrología del Hospital de Mollet. *CETIR Centre Mèdic. Barcelona.

RESUMEN

Introducción: La ecografía Doppler color (EDC) es una técnica no invasiva de monitorización del acceso vascular (AV) que proporciona información tanto anatómica como funcional del mismo. Por otra parte, la aplicación del método de monitorización delta-H (ΔH) permite determinar de forma indirecta el flujo sanguíneo del acceso vascular durante la hemodiálisis (HD). **Objetivos:** 1) Analizar algunos parámetros morfológicos y funcionales del AV mediante EDC. 2) Efectuar un estudio comparativo entre los métodos EDC y ΔH en la determinación del flujo sanguíneo del AV. **Material y métodos:** Hemos explorado durante 3 meses el AV (fístula arteriovenosa FAVI radial 60,6%, FAVI humeral 24,2%, prótesis femoral 15,2%; duración media $33,5 \pm 31,5$ meses desde su construcción) mediante EDC en 33 pacientes (pts) (edad media $61,7 \pm 13,3$ años; sexo H: 48,5%; M: 51,5%; tiempo en HD: $39,3 \pm 33,3$ meses; 9,1% diabetes) afectos de IRC. Todas las exploraciones se efectuaron fuera de la sesión de HD por el mismo radiólogo utilizando un transductor lineal de 5-10 MHz. El flujo sanguíneo arterial y venoso del AV se calculó por EDC utilizando la fórmula: flujo (ml/min) = curva tiempo-velocidad (media de 3 ciclos cardíacos) (m/s) \times área transversal (mm^2) \times 60. Antes de iniciar la evaluación ecográfica, ningún AV presentaba signos de disfunción. Todos los pts con estenosis significativa del AV por EDC (reducción $\geq 50\%$ del diámetro endoluminal) se remitieron para efectuar angiografía (AG). Todos los parámetros funcionales se determinaron por duplicado (los 2 valores obtenidos se promediaron). Además, el flujo sanguíneo del AV (Q_A) se determinó durante la misma semana mediante el método ΔH (monitor Crit-Line III). **Resultados:** 1) Arteria nutricia (AN). Diámetro medio (dAN): $0,7 \pm 0,2$ cm. Velocidad máxima sistólica: $161,8 \pm 44,5$ cm/s. Flujo sanguíneo medio (flujo AN) ($n = 27$): $2.030,8 \pm 987,1$ ml/min. Hemos objetivado una correlación (R^2) positiva entre flujoAN y dAN ($R^2 = 0,39$, $p < 0,001$). 2) Vena arterializada (VA). Diámetro medio (dVA): $0,7 \pm 0,2$ cm. Flujo sanguíneo medio (flujo VA): $1.783,8 \pm 1009,7$ ml/min (intervalo, 398-5.843 ml/min). Coeficiente de variación medio para medidas duplicadas de flujo VA: 9,2%. Hemos hallado una correlación positiva entre flujo VA y las siguientes variables: dAN ($R^2 = 0,22$, $p = 0,005$), flujo AN ($R^2 = 0,19$, $p = 0,022$) y dVA ($R^2 = 0,14$, $p = 0,034$). Se evidenció estenosis significativa del AV por EDC en 3 pts (9,1%) y en todos ellos la topografía y el grado de estenosis se confirmaron por AG. El flujo VA fue significativamente inferior en los AV con este-

nosis ($511,0 \pm 179,1$ ml/min) respecto a los AV sin estenosis ($1.911,1 \pm 968,7$ ml/min) ($p = 0,006$). Mediante el análisis de concordancia diagnóstica, hemos objetivado una alta correlación entre los valores de flujo sanguíneo del AV obtenidos por los métodos EDC (flujo VA) y ΔH (Q_A medio), considerando todas las determinaciones de flujo VA ($n = 33$, $CCI = 0,74$, $p < 0,0001$), para flujo VA < 2.000 ml/min ($n = 23$, $CCI = 0,82$, $p < 0,0001$) y para flujo VA < 1.500 ml/min ($n = 14$, $CCI = 0,73$, $p = 0,001$). No hemos hallado diferencias al comparar Q_A medio ($1593,8 \pm 645,7$ ml/min, intervalo 559-2.778 ml/min) y flujo VA ($p = 0,082$). **Conclusiones:** 1) La EDC es una técnica eficaz y reproducible para la determinación del flujo sanguíneo del AV y para el diagnóstico de la estenosis subclínica del mismo. 2) El flujo sanguíneo del AV está en relación con los parámetros obtenidos en la arteria nutricia. 3) Los métodos EDC y delta-H son superponibles cuando se aplican en la determinación del flujo sanguíneo del AV.

Palabras clave: **Ecografía Doppler color. Monitorización del acceso vascular. Método delta-H. Crit-Line III. Estenosis del acceso vascular.**

STUDY OF VASCULAR ACCESS (VA) BY COLOR DOPPLER ULTRASONOGRAPHY (CDU). COMPARISON BETWEEN DELTA-H AND CDU METHODS IN MEASURING VA BLOOD FLOW RATE

SUMMARY

Introduction: The color Doppler ultrasonography (CDU) is a noninvasive vascular access (VA) monitoring technique that provides both structural and hemodynamic information from VA. On the other hand, the delta-H (ΔH) method is another noninvasive technique that measures the VA blood flow rate during hemodialysis (HD). **Objective:** 1) To analyze some anatomic and functional parameters of VA by CDU. 2) To compare ΔH and CDU methods in measuring VA blood flow rate. **Patients and methods:** We explored the VA (radial arteriovenous fistula AVF 60.6%, brachial AVF 24.2%, femoral graft 15.2%; mean VA duration 33.5 ± 31.5 months) of 33 stable ESRD (mean age 61.7 ± 13.3 yr, sex M: 48.5%; F: 51.5%; mean time on hemodialysis HD 39.3 ± 33.3 months; 9.1% diabetes) patients (pts) by CDU over 3 months period. All CDU examinations were performed off HD by the same radiologist using a 5-10 MHz linear transducer. The arterial and venous blood flow rates were calculated by CDU using the equation: flow (ml/min) = time average velocity (mean of three cardiac cycles) (m/s) \times cross-sectional area (mm^2) \times 60. No VA explored had any sign of dysfunction prior to CDU evaluation. All pts with significant VA stenosis by CDU ($\geq 50\%$ reduction in the luminal diameter) were referred for angiography (AG). All functional parameters were measured in duplicate and the values were averaged. In addition, Q_A was also calculated in the same week by the ΔH method during HD using the Crit Line III Monitor. **Results:** Feeding artery (FA) results. Mean FA diameter (FAd): 0.7 ± 0.2 cm. Mean peak systolic velocity: 161.8 ± 44.5 m/s. Mean FA blood flow rate (FA flow) ($n = 27$): $2,030.8 \pm 987.1$ ml/min. We found a positive correlation between mean FA flow and mean FAd ($R^2 = 0.39$, $p < 0.001$). Arterialized vein (AV) results. Mean AV diameter (AVd): 0.7 ± 0.2 cm. Mean AV blood flow rate (AVflow): $1,783.8 \pm 1,009.7$ ml/min (range, 398-5,843 ml/min). Mean coefficient of variation for duplicate AV flow measurements: 9.2%. We found a positive correlation between mean AV flow and: mean FAd ($R^2 = 0.22$, $p = 0.005$), mean FAflow ($R^2 = 0.19$, $p = 0.022$) and mean AVd ($R^2 = 0.14$, $p = 0.034$). Three pts (9.1%) showed significant VA stenosis by CDU and in, all cases, the location and degree of stenoses were confirmed by AG. The mean AVflow was lower in VA with significant stenosis (511.0 ± 179.1 ml/min) compared to VA without stenosis ($1,911.1 \pm 968.7$ ml/min) ($p = 0.006$). The calcula-

ted values of VA blood flow rate obtained by the CDU technique (AV flow) were highly correlated with those determined by the ΔH method (Q_A) when considering all comparison values ($n = 33$, $ICC = 0.74$, $p < 0.0001$), for AV flow $< 2,000$ ml/min ($n = 23$, $ICC = 0.82$, $p < 0.0001$) and for AV flow $< 1,500$ ml/min ($n = 14$, $ICC = 0.73$, $p = 0.001$). No significant difference was found when Q_A ($1,593.8 \pm 645.7$ ml/min, range 559-2,778 ml/min) and AV flow were compared ($p = 0.082$). **Conclusions:** 1) The CDU technique is a valuable and reproducible method for AV flow measurement and for early diagnosis of significant VA stenosis. 2) The AV flow is related to FA parameters. 3) Both methods, CDU and ΔH , correlated highly with each other when were applied on VA blood flow rate measurement.

Key words: **Color Doppler ultrasonography. Vascular access surveillance. Delta-H method. Crit-Line III. Vascular access stenosis.**

INTRODUCCIÓN

La ecografía Doppler color (EDC) es una técnica de monitorización del acceso vascular (AV) de segunda generación que presenta algunas ventajas adicionales sobre otros métodos de seguimiento¹. Además de proporcionarnos información hemodinámica del AV (determinación directa del flujo sanguíneo), es una técnica de imagen no invasiva que nos permite visualizar cambios morfológicos en el mismo (detección y cuantificación de la estenosis)^{2,3}. La EDC también se ha utilizado con éxito como soporte de imagen para el tratamiento electivo mediante angioplastia de la estenosis del AV⁴.

Por otra parte, en los últimos años, se han introducido diversos métodos de *screening* que permiten la monitorización funcional el AV mediante la determinación indirecta del flujo sanguíneo (Q_A) del mismo⁵. Uno de ellos, es el método delta-H o ΔH (también denominado técnica por dilución del hematocrito o de ultrafiltración), que hemos implantado en nuestro Servicio desde el año 2000 y que posibilita determinar durante la hemodiálisis (HD) el Q_A del AV de forma periódica⁶.

En el presente trabajo, se ha efectuado un estudio observacional, transversal y comparativo mediante EDC con los siguientes objetivos:

1) Analizar mediante EDC diversos parámetros morfológicos y funcionales del AV.

2) Efectuar una comparación funcional entre las técnicas CDU y ΔH en la determinación del flujo sanguíneo del AV.

MATERIAL Y MÉTODOS

Pacientes

El AV se evaluó durante 3 meses (agosto-octubre del 2003) en 33 pacientes afectos de insuficiencia

renal en programa de HD crónica. Todos los enfermos efectuaban HD tres veces por semana en el Servicio de Nefrología del Hospital de Mollet a través de un AV permanente y canalizado por bipunción. Ningún paciente presentaba su AV con signos de disfunción antes de iniciar el estudio. La tabla I resume las características clínicas más importantes de los enfermos explorados.

Métodos

Exploración del AV mediante EDC. El AV se evaluó en los planos longitudinal y transversal mediante un transductor lineal de 5-10 MHz utilizando el monitor de ECD Aspen (Siemens-Acuson, Mountain View, CA). Ángulo de exploración: $\leq 60^\circ$. Todas las exploraciones ecográficas se efectuaron fuera de la sesión de HD por el mismo radiólogo. El flujo sanguíneo arterial y venoso del AV se calculó por EDC utilizando la fórmula: flujo (ml/min) = curva tiempo-velocidad (media de 3 ciclos cardíacos) (m/s) \times área transversal (mm^2) \times 60. Los pacientes con estenosis significativa del AV (reducción $\geq 50\%$ del diámetro endoluminal) por EDC se remitieron para efectuar angiografía (AG); no se efectuó AG al resto de casos. Todos los parámetros funcionales se determinaron por duplicado y los 2 valores obtenidos se promediaron.

Determinación del flujo sanguíneo del AV mediante el método delta-H. El flujo sanguíneo del AV (Q_A) se determinó durante la misma semana mediante el método ΔH (monitor Crit-Line III). Este método, descrito y validado por Yazar y cols.⁷, es una técnica fotométrica que se fundamenta en la relación inversa existente entre la volemia y el hematocrito arterial (Hto). El Q_A se determina durante la primera hora de la sesión de HD a partir de los cambios del Hto en relación a cambios bruscos de la UF

Tabla I. Características de los pacientes explorados mediante EDC

Sexo (%)	Hombre 48,5 / Mujer 51,5
Edad media (años)	61,7 ± 13,3 (intervalo, 31-87)
Tiempo medio en HD (meses)	39,3 ± 33,3 (intervalo, 2-136)
Diabetes mellitus (%)	9,1
Tipo de AV (%)	FAVI radial 60,6 o humeral 24,2; prótesis femoral 15,2
Duración media del AV (meses)	33,5 ± 31,5 (intervalo, 5-113)
AV previos	39,4% (13/33) pacientes
Ratio número AV/paciente	1,8 ± 1,4 (intervalo, 1-7)

(desde 0,1 hasta 1,8 L/h) con las líneas de HD en configuración normal e invertida. Los cambios de Hto son registrados continuamente por un sensor óptico que se acopla a una cámara sanguínea insertada entre el dializador y la línea arterial. El Q_A se calculó mediante la siguiente fórmula:

$$Q_A = (UF \text{ máx} - UF \text{ mín}) \cdot Hto \text{ máx inv} / \Delta Hto \text{ inv} - \Delta Hto \text{ nor}$$

donde *UF máx* es la ultrafiltración máxima, *UF mín* es la ultrafiltración mínima, *Hto máx inv* es el Hto máximo obtenido con las líneas de HD en posición invertida, $\Delta Hto \text{ inv}$ es el cambio en el Hto arterial con las líneas invertidas, y $\Delta Hto \text{ nor}$ es el cambio en el Hto arterial con las líneas de HD en situación normal.

Estudio estadístico

El análisis estadístico de los datos se efectuó con el programa SPSS versión 9.0 para Windows. Los valores se expresaron como porcentajes o media ± desviación estándar. Las diferencias entre medias independientes se analizaron utilizando el test de Student para datos no pareados y el análisis de varianza (ANOVA). Para evaluar las diferencias entre medias relacionadas se utilizó el test de Student para datos pareados. Para el análisis de correlación entre el flujo sanguíneo medio del AV y las distintas variables cuantitativas estudiadas se calculó el coeficiente de correlación de Pearson. Para evaluar las diferencias entre variables cualitativas se utilizó el test de chi-cuadrado. Se ha efectuado el análisis de concordancia diagnóstica mediante el cálculo del coeficiente de correlación intraclase (CCI) entre los valores de flujo sanguíneo del AV aplicando los métodos EDC y ΔH (factor fijo) sobre la misma muestra de individuos (factor aleatorio). Se ha considerado estadísticamente significativo una $p < 0,05$.

RESULTADOS

1) *Exploración de la arteria nutricia (AN)*. El diámetro medio (dAN), la velocidad máxima sistólica y el flujo sanguíneo medio (flujo AN, n = 27) de la AN fueron 0,7 ± 0,2 cm, 161,8 ± 44,5 cm/s y 2.030,8 ± 987,1 ml/min, respectivamente. Hemos objetivado una correlación positiva entre flujo AN y dAN ($R^2 = 0,39$, $p < 0,001$).

2) *Exploración de la vena arterializada (VA)*. El diámetro medio (dVA) y el flujo sanguíneo medio (flujo VA) de la VA fueron 0,7 ± 0,2 cm y 1.783,8 ± 1.009,7 ml/min (intervalo, 398-5.843 ml/min), respectivamente. Se ha registrado una buena correlación entre las medidas duplicadas de flujo VA con una coeficiente de variación medio para las mismas de 9,2% (0,092 ± 0,10). Hemos hallado una correlación positiva entre flujo VA y las siguientes variables: dAN ($R^2 = 0,22$, $p = 0,005$), flujo AN ($R^2 = 0,19$, $p = 0,022$) y dVA ($R^2 = 0,14$, $p = 0,034$). A pesar que el flujo VA fue inferior en los pacientes ancianos (≥ 65 años, 1.446,9 ± 729,2 ml/min) respecto a los jóvenes (edad < 65 años, 2.064,5 ± 1.139,1 ml/min) así como en los enfermos diabéticos (1.000,5 ± 573,8 ml/min) respecto a los no-diabéticos (1.862,1 ± 1.016,1 ml/min), las diferencias no han sido estadísticamente significativas ($p = 0,06$ y $p = 0,09$, respectivamente); ninguna diferencia en relación a flujo VA al comparar hombres con mujeres ($p = 0,75$) o FAVI con prótesis ($p = 0,84$).

Tres enfermos (9,1%) presentaron una estenosis significativa del AV por ECD localizadas en: 1) anastomosis venosa de una prótesis; 2) en la VA de una FAVI radial a 2,5 cm de la anastomosis, y 3) en ambas ramas arterial y venosa alrededor de la anastomosis de otra FAVI radial; el grado medio de estenosis fue del 62,5%. En los 3 casos, la topografía y el grado de estenosis se confirmaron mediante AG. El flujo VA fue significativamente inferior en los AV con estenosis diagnosticada por ECD (511,0 ± 179,1 ml/min) respecto a los AV sin estenosis (1.911,1 ± 968,7 ml/min) ($p = 0,006$).

Mediante la aplicación del análisis de concordancia diagnóstica, hemos objetivado una alta correlación entre los valores de flujo sanguíneo del AV obtenidos por los métodos EDC (flujo VA) y ΔH (Q_A medio), considerando todas las determinaciones de flujo VA (n = 33, CCI = 0,74, $p < 0,0001$, fig. 1), para flujo VA < 2.000 ml/min (n = 23, CCI = 0,82, $p < 0,0001$) y para flujo VA < 1.500 ml/min (n = 14, CCI = 0,73, $p = 0,001$). No hemos hallado diferencias al comparar Q_A medio (1.593,8 ± 645,7 ml/min, intervalo 559-2.778 ml/min) y flujo VA ($p = 0,082$).

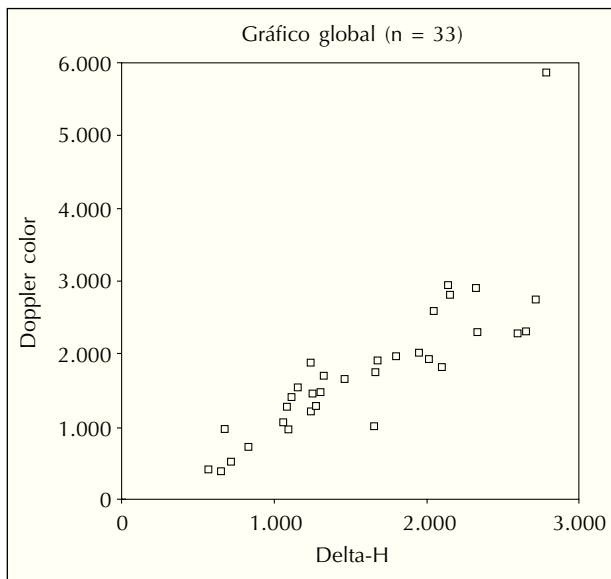


Fig. 1.—Análisis de concordancia diagnóstica. Se ha calculado el coeficiente de correlación intraclassa entre los valores de flujo sanguíneo del AV obtenidos mediante los métodos Doppler-color y Delta-H (n = 33, CCI = 0,74, p < 0,0001).

DISCUSIÓN

En el presente estudio, la exploración del AV mediante EDC nos ha permitido diagnosticar 3 casos de estenosis significativa del AV no sospechados previamente y que se confirmaron todos ellos mediante AG. Otros autores también han objetivado la eficacia de la EDC como método de *screening* en el diagnóstico precoz de la estenosis anatómica tanto de FAVI o como de prótesis de PTFE^{8,9}. Además, se ha demostrado una correlación lineal entre la EDC como técnica de imagen no invasiva y la AG como método invasivo de diagnóstico respecto al grado de estenosis subclínica del AV⁸. En el estudio de May y cols., efectuado en pacientes dializados a través de prótesis de PTFE, los AV con un grado de estenosis visualizada por EDC superior al 70% presentaron la máxima prevalencia de trombosis durante el periodo de estudio¹⁰.

En nuestro trabajo, la EDC se ha mostrado como una técnica válida y reproducible en la determinación del flujo sanguíneo del AV (flujo VA). El coeficiente de variación para medidas duplicadas de flujo VA obtenido por EDC ha sido inferior al 10% y es comparable al obtenido tras aplicar otros métodos de estimación del flujo sanguíneo del AV^{7,11-13}.

En nuestro estudio, los AV con estenosis significativa objetivada mediante EDC y, por tanto, con

mayor riesgo de trombosis, presentaban un flujo VA significativamente inferior respecto a los AV sin estenosis. En este sentido, algunos trabajos han constatado que los AV explorados por EDC que se trombosaron o fueron sometidos a intervención correctiva durante el periodo de seguimiento presentaban inicialmente un flujo VA significativamente inferior respecto al resto de AV^{10,14,15}. En la serie de Miranda y Sands, sólo el 26% de las FAVI exploradas con EDC con flujo VA \leq 400 ml/min estaban permeables y sin intervención al finalizar los 6 meses de seguimiento¹⁶. Por su parte, en el estudio de Bay y cols., el riesgo relativo de trombosis o intervención de prótesis de PTFE monitorizadas por EDC fue del 40% en caso de flujo VA inicial inferior a 500 ml/min y este riesgo se duplicó cuando flujo VA fue inferior a 300 ml/min¹⁷.

En el presente trabajo, el flujo VA se ha correlacionado con los parámetros obtenidos al explorar la arteria nutricia (diámetro y flujo sanguíneo arteriales). En la serie de Wiese y cols., referido a 15 pts dializados a través de prótesis de PTFE braquial, el flujo sanguíneo de la arteria nutricia obtenido por EDC en el periodo postoperatorio inmediato fue significativamente inferior en los AV que se trombosaron durante los siguientes 15 meses respecto al resto de AV¹⁸.

En nuestro estudio, se ha puesto de manifiesto la concordancia funcional entre los métodos EDC y Delta-H. No hemos hallado diferencias significativas al comparar los valores de flujo sanguíneo del AV obtenidos por ambos métodos. Otros autores han presentado resultados similares tras comparar los valores de flujo sanguíneo del AV obtenidos mediante la EDC y el método indirecto de dilución ultrasónica^{9,19,20}.

En resumen, los resultados del presente estudio confirman las prestaciones de la EDC, tanto desde el punto de vista anatómico como funcional, y justifican su inclusión en las estrategias actuales de monitorización del AV.

BIBLIOGRAFÍA

- Hakim R & Himmelfarb J: Hemodialysis access failure: a call to action. *Kidney Int* 54: 1029-1040, 1998.
- Lockhart ME & Robbin ML: Hemodialysis access ultrasound. *Ultrasound Quarterly* 17: 157-167, 2001.
- Sands JJ, Ferrell LM, Perry MA: The role of Color Flow Doppler Ultrasound in Dialysis Access. *Seminars in Nephrology* 22: 195-201, 2002.
- Bacchini G, Cappello A, La Milia V y cols.: Color Doppler ultrasonography imaging to guide transluminal angioplasty of venous stenosis. *Kidney Int* 58: 1810-1813, 2000.
- Lindsay RM & Leypoldt JK: Monitoring vascular access flow. *Advances in Renal Replacement Therapy* 6: 273-277, 1999.
- Roca-Tey R, Samon R, Ibrik O y cols.: Monitorización del acceso vascular mediante la determinación del flujo sanguíneo

MONITORIZACIÓN DEL ACCESO VASCULAR MEDIANTE ECOGRAFÍA DOPPLER COLOR

- durante la hemodiálisis por el método de ultrafiltración. Estudio prospectivo de 65 pacientes. *Nefrología* XXIV: 246-252, 2004.
7. Yarar D, Cheung AK, Sakiewicz P y cols.: Ultrafiltration method for measuring vascular access flow rates during hemodialysis. *Kidney Int* 56: 1129-1135, 1999.
 8. Gadallah MF, Paulson WD, Vickers B, Work J: Accuracy of Doppler Ultrasound in diagnosing anatomic stenosis of hemodialysis arteriovenous access as compared with fistulography. *Am J Kidney Dis* 32: 273-277, 1998.
 9. Older RA, Gizienski TA, Wilkowski MJ, Angle JF, Cote DA: Hemodialysis access stenosis: early detection with color Doppler US. *Radiology* 207: 161-164, 1998.
 10. May RE, Himmelfarb J, Yenicesu M y cols.: Predictive measures of vascular access thrombosis: a prospective study. *Kidney Int* 52: 1656-1662, 1997.
 11. Pandeya S & Lindsay RM: The relationship between cardiac output and access flow during hemodialysis. *ASAIO Journal* 45: 135-138, 1999.
 12. Roca-Tey R, Samon R, Ibrik O, Viladoms J: Estudio del flujo sanguíneo (Q_A) del acceso vascular (AV) durante la hemodiálisis (HD) en 64 pacientes mediante el método de ultrafiltración. *Nefrología* XXI (Supl. 2): 44. Abstract, 2001.
 13. Lindsay RM, Blake PG, Malek P y cols.: Hemodialysis access blood flow rates can be measured by a Differential Conductivity technique and are predictive of access clotting. *Am J Kidney Dis* 30: 475-482, 1997.
 14. Shackleton CR, Taylor DC, Buckley AR y cols.: Predicting failure in polytetrafluoroethylene vascular access grafts for hemodialysis: a pilot study. *Can J Surg* 30: 442-444, 1987.
 15. Ok Kim Y, Woo Yang C, Ae Yoon S y cols.: Access blood flow as a predictor of early failures of native arteriovenous fistulas in hemodialysis patients. *Am J Nephrol* 21: 221-225, 2001.
 16. Miranda CL & Sands JJ: Flow volumes as a predictor of hemodialysis access failure. *J Vasc Technol* 21: 155-159, 1997.
 17. Bay WH, Henry ML, Lazarus JM y cols.: Predicting hemodialysis access failure with color flow Doppler ultrasound. *Am J Nephrol* 18: 296-304, 1998.
 18. Wiese P, Blume J, Mueller H, Renner H, Nonnast-Daniel B: Clinical and Doppler ultrasonography data of a polyurethane vascular access graft for hemodialysis: a prospective study. *Nephrol Dial Transplant* 18: 1397-1400, 2003.
 19. Sands J, Glidden D & Miranda C: Hemodialysis access flow measurement. Comparison of ultrasound dilution and Duplex ultrasonography. *ASAIO Journal* 42: M899-M901, 1996.
 20. Schwarz C, Mitterbauer C, Boczula M y cols.: Flow monitoring: performance characteristics of ultrasound dilution versus color Doppler ultrasound compared with with fistulography. *Am J Kidney Dis* 42: 539-545, 2003.