



## CASOS CLÍNICOS

# *Encefalitis por virus herpes simple en paciente portadora de trasplante renal. Estudio de un caso y revisión de la literatura*

**J. J. Amenábar, M. I. Durán, M. Montejo\* e I. Lampreabe**

Servicio de Nefrología. \*Sección de Enfermedades Infecciosas. Hospital de Cruces. Baracaldo.

### RESUMEN

*La incidencia estimada de encefalitis por virus herpes simple (VHS) es de 2-4 casos anuales por millón de población general. La encefalitis por VHS en pacientes trasplantados es una complicación muy poco frecuente, de la que sólo hemos encontrado dos citas en la revisión bibliográfica realizada.*

*Presentamos el caso de una paciente de 47 años que a los 3 meses del trasplante renal presentó un cuadro de fiebre, estupor y afasia debido a una encefalitis por VHS. El diagnóstico se realizó mediante PCR en líquido cefalorraquídeo y resonancia magnética cerebral. La paciente fue tratada con aciclovir, recuperándose sin secuelas clínicas.*

Palabras clave: **Virus herpes simple. Encefalitis. Trasplante renal.**

### HERPES SIMPLEX VIRUS ENCEPHALITIS IN A RENAL TRANSPLANT PATIENT

### SUMMARY

*The incidence of herpes simplex virus (HSV) encephalitis is estimated to occur annually in 2-4 cases per million population. HSV encephalitis is exceptional in renal transplant patients, we have found two previous reports after an extensive bibliography search.*

*We report a case of a 47 years old women renal transplant recipient who presented 3 months after transplantation fever, stupor and aphasia. The diagnosis HSV encephalitis was achieved by PCR in cerebrospinal fluid and magnetic resonance imaging. She was treated with aciclovir for 4 weeks and recovered completely without neurologic sequelae.*

Key words: **Herpes simplex virus. Encephalitis. Renal transplantation.**

**Correspondencia:** Juan José Amenábar  
Servicio de Nefrología  
Hospital de Cruces  
Plaza de Cruces, s/n.  
48903 Baracaldo  
E-mail: jamenabari@senefro.org

## INTRODUCCIÓN

La infección es una de las causas más frecuentes de morbi-mortalidad en pacientes con trasplante renal. El tratamiento inmunosupresor condiciona en gran medida la epidemiología de dichas infecciones, modulando tanto el tipo de germen como el tiempo de aparición y su presentación clínica<sup>1</sup>.

La familia de los virus herpes es la responsable de la mayor parte de las infecciones virales en pacientes trasplantados. Los virus herpes simple (VHS) pertenecen a esta familia y habitualmente producen lesiones mucocutáneas, y sólo en ocasiones causan patología visceral o infección del sistema nervioso central<sup>2</sup>.

Se describe el caso de una paciente que presenta una encefalitis por VHS a los 3 meses del trasplante renal.

## CASO CLÍNICO

Mujer de 47 años de edad con insuficiencia renal crónica secundaria a enfermedad poliquística autosómica dominante. En abril de 2003 comenzó tratamiento sustitutivo renal con diálisis peritoneal continua ambulatoria. Presentaba antecedentes de infecciones recurrentes del tracto urinario asociadas a reflujo vesicoureteral bilateral.

En mayo de 2004 se le implantó su primer injerto renal procedente de donante de cadáver de 62 años. La paciente recibió como tratamiento inmunosupresor 5 dosis de daclizumab, sirolimus, micofenolato mofetilo y corticoides.

En los controles serológicos pretrasplante, tanto el donante como el receptor presentaban anticuerpos IgG Cytomegalovirus (CMV), virus Epstein-Barr (VEB), VHS y virus Varicella-Zoster (VVZ). Los marcadores de los virus hepatitis A, hepatitis B y hepatitis C eran negativos en el donante y el receptor.

La paciente evolucionó con función eficaz inmediata del injerto y durante el postoperatorio inmediato presentó como complicaciones una hematuria que cedió espontáneamente, un ligero ascenso transitorio de transaminasas y una infección urinaria por *E. coli* que fue tratada con ciprofloxacino. Fue dada de alta a los 18 días del trasplante con creatinina de 1,4 mg/dl y aclaramiento de creatinina de 40 ml/min. Los niveles valle de sirolimus en sangre oscilaron entre 2,5 y 6,7 ng/ml.

En un control rutinario realizado al tercer mes del trasplante se le objetivó una bacteriuria asintomática por *E. coli* que se trató con ciprofloxacino. Cuatro días después la paciente ingresa por fiebre y escalofríos, siendo la exploración normal salvo la presencia de fiebre. A las 48 horas del ingreso comienza con bra-

dipsiquia y alteraciones del habla, articulando frases incoherentes con palabras sin sentido. No existía meningismo ni cambios en la exploración. En la analítica presentaba: creatinina 1,1 mg/dl, urea 32 mg/dl, glucosa 103 mg/dl, sodio 132 mEq/l, potasio 4,2 mEq/l, Hb 11,5 g/dl, Hto 34,2%, leucocitos 6.100/ $\mu$ l (86% polimorfonucleares, 5% linfocitos, 8,8% monocitos, 0,2% basófilos). Las pruebas hepáticas y de lípidos eran normales. El nivel valle de rapamicina era de 4,4 ng/ml. La Rx de tórax fue normal.

Practicada una punción lumbar, se obtuvo un líquido cefalorraquídeo (LCR) claro y transparente con glucosa de 63 mg/dl, una tasa de proteínas normal, leucocitos 49 / $\mu$ l (71% linfocitos, 8% segmentados y 21% monocitos) y 11 hematíes/ $\mu$ l, tras lo cual se inició tratamiento con aciclovir intravenoso (10 mg/kg/día) y ampicilina (2 g/4 horas).

El electroencefalograma objetivó un foco de sufrimiento cerebral intenso, con ondas delta de 2-3 Hz, localizado en región temporal izquierda. La tomografía axial computarizada cerebral mostró 2 áreas hipodensas izquierdas, una en región frontobasal y otra temporal (fig. 1). La resonancia magnética cerebral (RM) puso de manifiesto la presencia de alteraciones con señales de alta intensidad en zonas correspon-

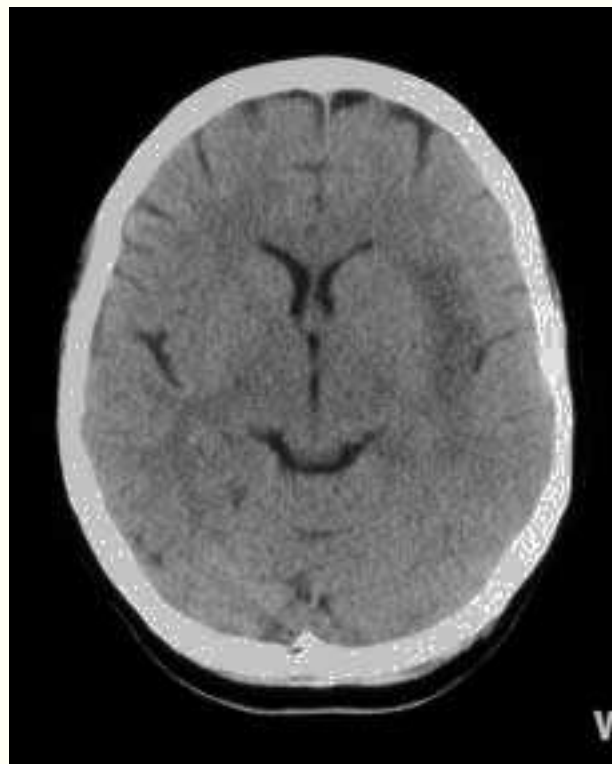


Fig. 1.—TAC cerebral sin contraste que muestra un área hipodensa en región temporal izquierda.

dientes a la circunvolución recta, área frontobasal posterior, corteza insular, cápsula externa y región anteromedial del lóbulo temporal del hemisferio izquierdo, presentando en el lado contralateral una afectación más leve de las regiones frontobasal posterior y uncal (fig. 2). No se apreciaron realces patológicos tras la administración de gadolinio.

Durante los 4 días siguientes el trastorno neurológico progresó, la afasia se acentuó y disminuyó su nivel de conciencia, encontrándose al 5º día estupefosa y sin focalidad neurológica. Realizada nueva punción lumbar, el LCR fue de aspecto hemático, con glucosa 43 mg/dl, proteínas 195 mg/dl, ADA 13 U/l y leucocitos 170/µl (80% linfocitos, 16% segmentados y 4% monocitos). En este momento, ante la mala evolución clínica de la paciente, se decidió añadir al tratamiento cobertura tuberculostática con isoniazida, rifampicina, pirazinamida y etambutol.

Las tinciones de Gram y Auramina, el antígeno criptocócico, cultivo de LCR para bacterias, micobacterias y hongos, hemocultivos, urocultivo y antígeno CMV fueron negativos. A los 14 días del ingreso se nos informó la positividad en LCR de la PCR-ADN frente al VHS y el resultado negativo frente a CMV, VEB, VVZ, Herpesvirus 6 y *M. Tuberculo-*

*sis*. La ampicilina y las drogas antituberculosas fueron retiradas, continuándose con aciclovir intravenoso hasta completar un total de 4 semanas. El nivel de conciencia de la paciente mejoró progresivamente, así como la memoria y sus trastornos de lenguaje. En la 3ª semana del tratamiento se repitió nueva punción lumbar con resultado negativo de la PCR-ADN frente al VHS. Asimismo, nuevos controles RM cerebrales realizados a los 20 y 50 días del comienzo de la enfermedad mostraron una disminución de las lesiones previamente descritas. La paciente fue enviada a su domicilio a la 5ª semana del ingreso, encontrándose asintomática a los dos meses del alta.

## DISCUSIÓN

Los VHS pertenecen a la familia de los herpesvirus y se han definido 2 variantes: tipo 1 (VHS-1) y tipo 2 (VHS-2). La infección por VHS-1 es muy frecuente en la población general, más del 70% de los adultos tiene anticuerpos frente a dicho virus<sup>3</sup>. La infección por VHS-2 se transmite habitualmente por contacto sexual y se detectan anticuerpos en un 20-25% de la población general adulta, pero con importantes variaciones demográficas<sup>4</sup>. Tras la infección primaria, que con frecuencia es asintomática, el virus se mantiene latente en los ganglios nerviosos. Posteriormente, por diferentes motivos, el virus se activa y causa enfermedad, generalmente en labio o en región anogenital, y sólo ocasionalmente afectación visceral severa. La incidencia estimada de encefalitis por VHS es de 2-4 casos anuales por millón de población, siendo el VHS-1 responsable de la mayor parte de dichas encefalitis<sup>5</sup>.

En los pacientes con trasplante renal la mayoría de las infecciones corresponden a reactivaciones del VHS-1. La manifestación clínica más común es el herpes labial que aparece con frecuencia dentro del primer mes del trasplante, coincidiendo en muchas ocasiones con el tratamiento de un rechazo agudo o un síndrome febril. En general, las lesiones son más severas y duraderas que en el paciente inmunocompetente, y sólo ocasionalmente existe afectación visceral severa en forma de hepatitis o neumonía<sup>2</sup>. También se han descrito casos aislados de transmisión de infección por VHS a través del injerto<sup>6,7</sup>.

La encefalitis por VHS se localiza preferentemente, con frecuencia de forma asimétrica, en región orbitofrontal y lóbulo temporal. Los pacientes presentan fiebre, deterioro agudo del estado de conciencia y con frecuencia alteraciones del habla, pérdida de memoria, convulsiones y trastornos motores<sup>8</sup>. La detección del genoma del virus en el líquido cefalorraquídeo mediante PCR es el método de diagnóstico de referencia de la encefalitis por VHS<sup>9</sup>. La RM es la técnica de imagen más útil para detectar de forma precoz las lesiones ce-

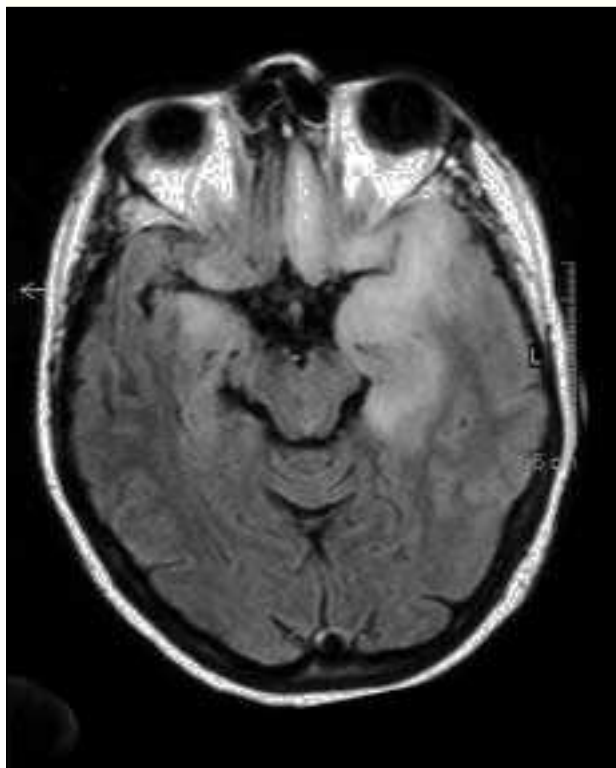


Fig. 2.—RM cerebral con señales de alta intensidad en ambos lóbulos temporales y en el frontal izquierdo.

rebrales de dicha la encefalitis<sup>10</sup>. Los datos clínicos, la detección del VHS en LCR y las alteraciones cerebrales presentes en la RM, fundamentan el diagnóstico de encefalitis por VHS de nuestra paciente. Los estudios microbiológicos realizados descartaron la existencia de otro de tipo de gérmenes habituales en las infecciones del sistema nervioso central en pacientes trasplantados, fundamentalmente: *listeria monocytogenes*, *toxoplasma gondii*, *mucormycosis*, *nocardia asteroides*, *cryptococcus neoformans*, *aspergillus*, *cándida*, *mycobacterium tuberculosis* y otros virus del grupo herpes<sup>11</sup>.

La encefalitis por VHS en pacientes trasplantados es una complicación rara. Se trata del primer caso que hemos diagnosticado en nuestro centro, con más de 2.000 trasplantes renales realizados en 25 años. En la búsqueda bibliográfica realizada, incluyendo la base de datos MEDLINE, hemos encontrado 2 referencias de encefalitis por VHS en paciente con trasplante renal. En la primera cita se refieren 2 pacientes que cursaron con infección genital herpética en el primer mes del trasplante renal y que se complicaron con encefalitis, con cultivo positivo de VHS-2 en LCR en uno de ellos<sup>12</sup>. La segunda referencia presenta un paciente con serología VHS negativa pretrasplante que en el primer mes del trasplante desarrolla una infección primaria diseminada por VHS-1 que evolucionó con encefalitis<sup>13</sup>.

En nuestra paciente, la detección del ADN del VHS en LCR se realizó mediante el Nested PCR-Kit Real. La técnica utilizada no permitió diferenciar el subtipo VHS 1-2 responsable de la encefalitis. El resto de los receptores de órganos del donante, tanto renal como hepático, no presentaron infección por VHS. Nuestra paciente, igual que en el caso descrito Gómez y cols.<sup>13</sup>, tampoco presentó lesiones mucocutáneas de infección por VHS.

La presentación de la encefalitis en el tercer mes del trasplante sugiere que el tratamiento inmunosupresor ha favorecido el desarrollo de dicha infección. La paciente recibió tratamiento con sirolimus, micofenolato mofetilo, corticoides y daclizumab. Una pauta inmunosupresora de la que se tiene una experiencia clínica reducida, pero sin que por el momento se haya descrito una mayor incidencia de infecciones virales<sup>14</sup>. La paciente mantuvo en todo momento niveles terapéutico de sirolimus. El daclizumab es un antagonista de los receptores de la interleucina-2 y su administración tampoco se ha asociado con una mayor incidencia de infecciones<sup>15</sup>.

La mortalidad de los pacientes con encefalitis por VHS sin tratamiento antiviral es de aproximadamente un 70%. El tratamiento con aciclovir ha mejorado dicha evolución, refiriéndose una mortalidad del 15% y secuelas neurológicas severas en el 20% de los pacientes<sup>16</sup>. En nuestra paciente el tratamiento con aciclovir

fue eficaz, consiguiéndose una curación sin secuelas.

En resumen, un caso muy poco frecuente de encefalitis por VHS en el tercer mes del trasplante renal que ha evolucionado favorablemente con aciclovir.

## BIBLIOGRAFÍA

1. Fishman JA, Rubin RH: Infection in the organ transplant patient. *N Engl J Med* 338: 1741-1751, 1998.
2. Smith SR, Butterly DW, Alexander BD, Greenberg A: Viral infections after renal transplantation. *Am J Kidney Dis* 37: 659-676, 2001.
3. Looker KJ, Garnett GP: A systematic review of the epidemiology and interaction of herpes simplex virus types 1 and 2. *Sex Transm Infect* 81: 103-107, 2005.
4. Fleming DT, McQuillan GM, Johnson RE, Nahmias AJ, Aral SO, Lee FK, St. Louis ME: Herpes simplex virus type 2 in the United States, 1976 to 1994. *N Engl J Med* 337: 1105-1111, 1997.
5. Whitley RJ, Lakeman F: Herpes simplex virus infection of the central nervous system: therapeutic and diagnostic considerations. *Clin Infect Dis* 20: 414-420, 1995.
6. Koneru B, Tzakis AG, DePuydt LE, Demetris AJ, Armstrong JA, Dumer JS, Starzl TE: Transmission of fatal herpes simplex infection through renal transplantation. *Transplantation* 45: 653-656, 1988.
7. Dummer JS, Armstrong J, Somers J, Kusne S, Carpenter BJ, Rosenthal JT, Ho M: Transmission of infection with herpes simplex virus by renal transplantation. *J Infect Dis* 155: 202-206, 1987.
8. Kenedy PGE, Chaudhuri A: Herpes simplex encephalitis. *J Neurol Neurosurg Psychiatry* 73: 237-238, 2002.
9. Lakeman FD, Whitley RJ, and the National Institute of Allergy and Infections Diseases Collaborative Antiviral Study Group: Diagnosis of herpes simplex encephalitis: application of polymerase chain reaction to cerebrospinal fluid from brain-biopsed patients and correlation with disease. *J Infect Dis* 171: 857-863, 1995.
10. Domingues RB, Fink MCD, Tsanaclis AMC, De Castro CC, Gerri GG, Mayo MS, Lakeman FD: Diagnosis of herpes simplex encephalitis by magnetic resonance imaging and polymerase chain reaction assay of cerebrospinal fluid. *J Neurol Sci* 157: 148-153, 1998.
11. Singh N, Husain S: Infections of the central nervous system in transplant recipients. *Transplant Infect Dis* 2: 101-111, 2000.
12. Linnemann CC, First MR, Alvira MM, Alexander JW, Schiff GM: Herpesvirus Homínis type 2 meningoencephalitis following renal transplantation. *Am J Med* 61: 703-708, 1976.
13. Gómez E, Melón S, Aguado S, Sánchez JE, Portal C, Fernández A, Martínez A, Sánchez ML, Álvarez J: Herpes simplex virus encephalitis in a renal transplant patient: diagnosis by polymerase chain reaction detection of HSV DNA. *Am J Kidney Dis* 30: 423-427, 1997.
14. Flechner SM, Goldfarb D, Modlin C, Feng J, Krishnamurthi V, Mastroianni B, Savas K, Cook DJ, Novick AC: Kidney transplantation without calcineurin inhibitor drugs: a prospective, randomised trial of sirolimus versus cyclosporine. *Transplantation* 74: 1070-1076, 2002.
15. Vincenti F, Kirkman R, Light S, Bumgardner G, Pescovitz M, Haalloran P, Neylan J, Wilkinson A, Ekberg H, Gaston R, Backman L, Burdick J: Interleukin-2-receptor blockade with daclizumab to prevent acute rejection in renal transplantation. *N Engl J Med* 338: 161-165, 1998.
16. Raschilas F, Wolff M, Delatour F, Chaffaut C, De Broucker T, Cheveret S, Lebon P, Canton P, Rozenberg F, for the French Herpes Simplex Encephalitis Study Group: outcome of and prognostic factors for Herpes Simplex encephalitis in adult patients: results of a multicenter study. *Clin Infect Dis* 35: 254-260, 2002.