



CARTAS

Trombosis carotída como primera manifestación de un síndrome nefrótico a cambios mínimos

R. Álvarez Navascués, B. Díez Ojea, F. Fernández-Vega, R. Marín

Servicio de Nefrología. Hospital Central de Asturias. Oviedo.

Sr. Director:

Son bien conocidas las complicaciones trombóticas venosas que acompañan al síndrome nefrótico independientemente de su etiología, así como los distintos factores que las favorecen, destacando el estado de hipercoagulabilidad con descenso de la presión oncótica por hipoalbuminemia, depleción de volumen por edemas y uso de diuréticos, otros cambios en la concentración de ciertas proteínas plasmáticas (elevación de los factores V, VII, VIII, IX y fibrinógeno), y en alguna ocasión déficit de antitrombina III y proteína S, entre otras¹⁻³.

Existen muchas menos referencias a los problemas trombóticos arteriales asociados al síndrome nefrótico⁴⁻⁶.

Nosotros presentamos el caso de un paciente en el que una trombosis carotídea manifestada clínicamente como un infarto cerebral parietal, fue el primer hallazgo antes de llegar a un diagnóstico de síndrome nefrótico por cambios mínimos.

CASO CLÍNICO

Se trata de un paciente, varón de 34 años, sin antecedentes personales reseñables, que consulta por pérdida brusca de visión en ojo derecho. Con el diagnóstico inicial de trombosis de la arteria central de la retina, se realiza angiorresonancia magnética de troncos supraaórticos (fig. 1) donde se objetiva trombosis completa de la arteria carótida interna derecha que desencadena infarto parietal derecho, por lo que ingresa en el Servicio de Neurología.

Correspondencia: D. Rafael Álvarez Navascués
Servicio de Nefrología
Hospital Universitario Central de Asturias
Julián Clavería s/n
33006 Oviedo

Se inicia tratamiento con heparina de bajo peso molecular a dosis terapéutica y clopidogrel y se solicita batería completa de estudios, que incluyen sistemático y sedimento de orina, en el que se encuentra proteinuria de ++++ sin otros datos patológicos.

El paciente no tenía edemas, la presión arterial era de 100/ 60 mmHg, la albúmina plasmática era de 4,1 g/dL, y únicamente destacaba un colesterol total de 500 mg/dL con un LDL-colesterol de 350 mg/dL (en analítica previa era normal).

El estudio inmunológico completo resultó negativo, los anticuerpos anticardiolipina fueron igualmente negativos, y el estudio de coagulación fue normal.

La proteinuria cuantificada fue de 12 g/24 horas, con función renal normal.

Se practicó biopsia renal con el hallazgo de 16 glomérulos ópticamente normales, con inmunofluorescencia negativa, llegando así al diagnóstico de síndrome nefrótico por cambios mínimos.

Se inició tratamiento con 1 mg/kg/día de prednisona y pauta de anticoagulación con acenocumarol. Tres meses después, la proteinuria era negativa, las cifras de colesterol se habían normalizado y se ini-

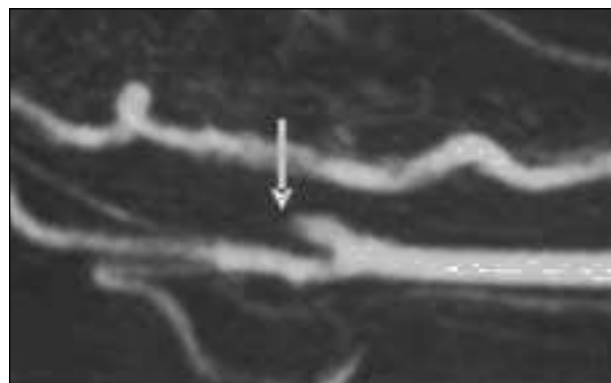


Figura 1. Angiorresonancia magnética de troncos supraaórticos. Trombosis de la carótida interna.

ció pauta esteroidea descendente sin recurrencias. Por otro lado se retiró la anticoagulación que recibía por antiagregación con aspirina y se realizaron estudios de trombofilias (déficit de antitrombina III y proteína S) que resultaron negativos.

DISCUSIÓN

Todos conocemos bien las complicaciones trombóticas, fundamentalmente venosas que pueden aparecer en el 10-30% de los pacientes afectos de síndrome nefrótico, así como los distintos factores favorecedores de ellas¹⁻³.

Los eventos trombóticos arteriales, raros, se han descrito fundamentalmente en niños varones. Las principales glomerulopatías asociadas han sido las glomerulonefritis membranosas y mesangiocapilares^{5,7}.

También hemos encontrado casos en la literatura de problemas trombóticos arteriales asociados a glomerulonefritis a cambios mínimos, cuyo diagnóstico siempre precedía en el tiempo al evento vascular^{8,9}.

Parece existir consenso en la realización de profilaxis antitrombótica en pacientes con síndrome nefrótico florido, así como en extremar precauciones dirigidas a minimizar posible iatrogenia (evitar punciones vasculares innecesarias, uso excesivo de diuréticos,...).

Igualmente parece razonable, el análisis urinario rutinario en todo paciente con fenómeno trombótico, arterial o venoso de origen incierto.

Es evidente que nuestro paciente tenía un estado de hipercoagulabilidad propio del síndrome nefrótico, que ya padecía, aunque no se había diagnosticado, antes del evento vascular, pero guarda la particularidad que en el evento vascular precedió al

diagnóstico de la proteinuria, no recibía corticoides ni diuréticos, no había antecedente de injuria vascular, no tenía hipoalbuminemia, y que en los estudios realizados se descartaron déficits de antitrombina III y proteína S.

Como aprendizaje, debemos tener presente, que las complicaciones trombóticas arteriales, aunque raras, pueden aparecer en el síndrome nefrótico. Igualmente, en todo evento trombótico, arterial o venoso, aunque existan otros datos favorecedores y especialmente en los de origen no claro, no estaría de mas incluir un análisis rutinario de orina en la batería de estudios a realizar.

BIBLIOGRAFÍA

1. Cameron JS: The nephrotic syndrome and its complications. *Am J Kidney Dis* 10: 157-71, 1987.
2. Khatri VP, Fisher JB, Granson MA: Spontaneous arterial thrombosis associated with nephrotic syndrome : case report and review of the literature. *Nephron* 71: 95-7, 1995.
3. Nakamura M, Ohnishi T, Okamoto S, Yamakado T, Isaka N, Nakano T: Abdominal aortic thrombosis in a patient with nephrotic syndrome. *Am J Nephrol* 18: 64-6, 1998.
4. Fishberg AM: Hypertension and Nephritis (Ed 5). Lea & Febiger, p. 478. Philadelphia, 1954.
5. Wallace C, Tarry MD, Moser AJ, Makhoul RG: Peripheral arterial thrombosis in the nephrotic syndrome. *Surgery* 114: 618-23, 1993.
6. Lye WC, Tan CC: Múltiple arterial trombosis in nephrotic syndrome. *Nephrol Dial Transplant* 61: 55-6, 1991.
7. Ameer A, Zarzur J, El Khorassani M, Ouzzeddoun N, Benyahia B: Arterial thrombosis in the course of nephrotic syndrome. Report of three cases. *J Mal Vasc* 23: 13-6, 1998.
8. Lye W-C, Tan C-C: Multiple arterial thrombosis in nephrotic syndrome. *Nephrol Dial Transplant* 6: 55-6, 1991.
9. Parag KB, Somers SR, Seedat YK, Byrne S, Da Cruz CM, Kenoyer G: Arterial thrombosis in nephrotic syndrome. *Am J Kidney Dis* 15: 176-7, 1990.