



Quistes aracnoideos en la poliquistosis renal autosómica dominante

R. Peces*, C. Peces**, E. J. Fernández** y R. Selgas*

*Servicio de Nefrología. Hospital Universitario La Paz. Madrid. **Área de Tecnología del SESCAM, Toledo.

Sr. Director:

La poliquistosis renal autosómica dominante (PQRAD) es una enfermedad hereditaria con manifestaciones extrarrenales quísticas y no quísticas. Además de la afectación renal, pueden existir quistes en el hígado, páncreas, útero, testículos, vejiga, próstata, epidídimo y vesículas seminales¹. Las manifestaciones intracraneales incluyen hemorragias subaracnoideas aneurismáticas² y hemorragias intraparenquimatosas relacionadas con la HTA y la vasculopatía asociadas³. Se han comunicado también algunos casos de quistes aracnoideos intracraneales y espinales⁴⁻⁸. Se presentan dos casos de PQRAD en los que se asoció la presencia de quistes aracnoideos intracraneales. El primero fue un varón de 43 años de edad con HTA, tratado con candesartán 16 mg/día y control irregular de la tensión arterial, que a raíz de presentar un acceso de risa, desarrolló un cuadro brusco de mareo, cefalea y hemiparesia izquierda. Una TAC cerebral reveló un hematoma lenticulocapsular derecho. Una ecografía abdominal mostró múltiples quistes renales. El paciente recibió tratamiento con losartán 100 mg/día, hidroclorotiazida 12,5 mg/día y amlodipino 10 mg/día con un buen control de la tensión arterial. Una angio-RNM del cerebro confirmó la existencia del hematoma y un pequeño quiste aracnoideo frontal derecho, no observándose aneurismas. La analítica mostró una Crs de 1,1 mg/dl y un Ccr de 116 ml/min/1,73 m². Entre sus antecedentes familiares destacaba que su madre había fallecido de complicaciones de la PQRAD y tenía un hermano de 37 años también con PQRAD. A sus tres hijos de 18, 13 y 11 años se les realizó una ecografía renal que fue normal. El segundo caso fue una mujer de 26 años de edad con antecedentes familiares de PQRAD e infecciones urinarias de repetición, diagnosticada de PQRAD. Su

madre con PQRAD estuvo 3 años en diálisis peritoneal y actualmente tiene un trasplante renal funcional. Un hermano menor, de 24 años, tiene también PQRAD. En la ecografía y en la TAC la paciente presentaba múltiples quistes renales de 1 a 3 cm de diámetro. Aunque se encontraba asintomática, una angio-RNM del cerebro descartó la existencia de aneurismas, pero reveló la presencia de un gran quiste aracnoideo retrocerebeloso (figs. 1, A y B). La analítica mostró una Crs de 0,8 mg/dl y un Ccr de 112 ml/min/1,73 m².

Los quistes aracnoideos son acúmulos extraparenquimatosos de líquido cefalorraquídeo (LCR), cubiertos por una delgada membrana que se continua con la aracnoides normal. Se desconocen sus mecanismos causales, pero se considera que son anomalías del desarrollo caracterizadas por el desdoblamiento y duplicación de la membrana aracnoides, con la acumulación en el quiste de LCR. Los quistes aracnoideos se han asociado con algunas enfermedades hereditarias como el síndrome de Marfan y la neurofibromatosis tipo 1^{9,10}. El desarrollo de quistes aracnoideos en la PQRAD es posible que se deba al mismo defecto celular y de la matriz intercelular que origina la formación de quistes en múltiples tejidos. Los quistes aracnoideos están llenos de LCR de composición parecida al líquido normal, pudiendo formarse por predominio de la secreción sobre la reabsorción del LCR. La mayoría de los quistes aracnoideos son un hallazgo incidental que cursa de forma asintomática, aunque en algunos pacientes pueden producir cefaleas y en otros casos asociarse con convulsiones o déficit neurológicos focales. Los quistes aracnoideos pueden complicarse con el desarrollo de higromas subdurales, hematomas intracráneos, y hematomas subdurales y epidurales^{11,12}.

Mientras que los aneurismas cerebrales se presentan en el 10% de los pacientes con PQRAD², los quistes aracnoideos representan una asociación relativamente poco frecuente. En 1995 Schievink y cols. comunicaron que un 8,1% de los pacientes con PQRAD presentaban quistes aracnoideos, frente al 0,8% de la población general⁵. En este estudio no se observaron complicaciones de los quistes, por lo que al ser asintomáticos no precisaron tratamiento.

Correspondencia: Dr. R. Peces
Servicio de Nefrología
Hospital Universitario La Paz
Paseo de la Castellana, 261
28046 Madrid
e-mail: cpeces@varnet.com

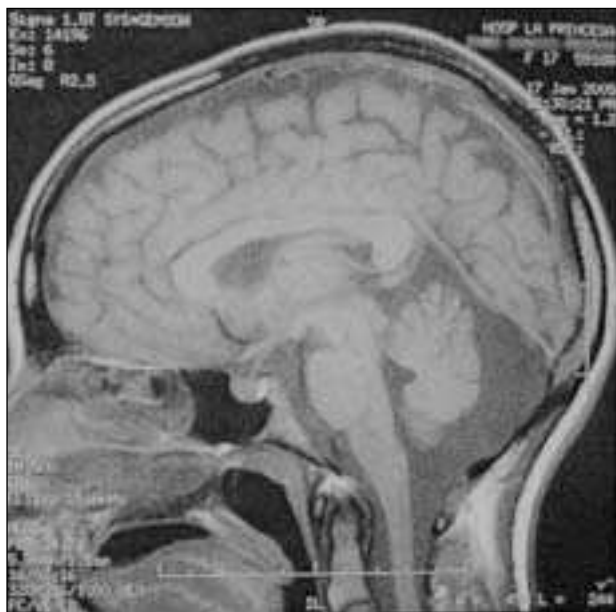


Fig. 1A.—Corte sagital de RNM de la paciente 2 mostrando un gran quiste aracnoideo retrocerebeloso.

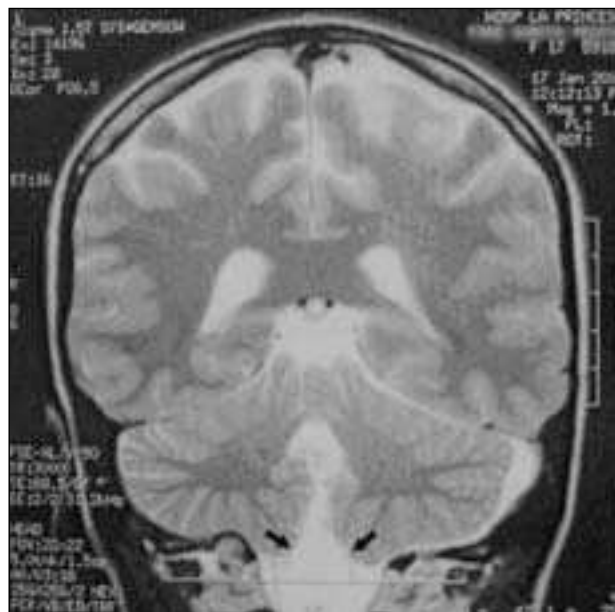


Fig. 1B.—Corte coronal de RNM de la paciente 2 mostrando un gran quiste aracnoideo retrocerebeloso hiperintenso en T2 (flechas).

Recientemente se han relacionado los quistes aracnoideos con la presentación de hematomas subdurales crónicos en algunos casos de PQRAD^{13,14}. Aunque los hematomas cerebrales subdurales pueden asociarse o no^{15,16} con la presencia de quistes aracnoideos, se desconoce la frecuencia real de esta complicación en la PQRAD. El mecanismo por el cual los quistes aracnoideos pueden originar hemorragias cerebrales en la PQRAD se desconoce. En el caso de los quistes menígeos espinales, los hematomas subdurales se han relacionado con una brusca hipotensión ortostática del LCR, causando tracción de las venas puente. Otro mecanismo podría ser que los quistes aracnoideos al producir adelgazamiento de la calota y desprendimiento dural, facilitarían las hemorragias¹³. Las venas puente en el interior de los quistes podrían ser una fuente adicional de hemorragia.

En nuestros pacientes los quistes aracnoideos fueron un hallazgo incidental que cursó de forma asintomática. En el primer caso fue un hallazgo casual en un paciente con HTA que sufrió una hemorragia cerebral intraparenquimatosa. En el segundo caso el hallazgo se produjo al investigar la posible presencia de aneurismas cerebrales. En el primer caso la HTA mal controlada debió jugar un papel decisivo en el desarrollo de la hemorragia intraparenquimatosa. En este caso resulta bastante improbable que la localización frontal del quiste aracnoideo pudiera contribuir a la hemorragia. Por otra parte, se des-

conoce hasta qué punto la HTA incontrolada puede favorecer las hemorragias en los pacientes con PQRAD y quistes aracnoideos.

En resumen, los quistes aracnoideos intracraneales son una entidad relativamente infrecuente, que puede predisponer al desarrollo de hemorragias cerebrales en la PQRAD. En estos pacientes debe investigarse la presencia de quistes aracnoideos como causa de hematomas subdurales crónicos. La TAC y la RNM son técnicas no invasivas útiles para el diagnóstico de estas lesiones. Los quistes asintomáticos no requieren ningún tratamiento, mientras que los sintomáticos pueden requerir fenestración. En cualquier caso, el descubrimiento de HTA asociada y su adecuado tratamiento debe ser una premisa fundamental. El tratamiento de los hematomas subdurales debe ser conservador o en todo caso en las colecciones ocupantes de espacio se recomienda la descompresión quirúrgica, pero sin extirpación del quiste aracnoideo¹¹. Son necesarios más estudios para conocer la frecuencia real de quistes aracnoideos y su relación con las hemorragias subaracnoideas y hematomas subdurales en la PQRAD.

BIBLIOGRAFÍA

1. Peces R, Venegas JL: Quistes de las vesículas seminales e infertilidad en la poliquistosis renal autosómica dominante. *Neurología* 25: 78-80, 2005.

R. PECES y cols.

- Schievink WI, Torres VE, Piepgras DG, Wiebers DO: Saccular intracranial aneurysms in autosomal dominant polycystic kidney disease. *J Am Soc Nephrol* 3: 88-95, 1992.
- Griffin MD, Torres VE, Grande JP, Kumar R: Vascular expression of polycystin. *J Am Soc Nephrol* 8: 616-26, 1997.
- Allen A, Wiegmann TB, MacDougall ML: Arachnoid cyst in a patient with autosomal-dominant polycystic kidney disease. *Am J Kidney Dis* 8: 128-30, 1986.
- Schievink WI, Huston J 3rd, Torres VE, Marsh WR: Intracranial cysts in autosomal dominant polycystic kidney disease. *J Neurosurg* 83: 1004-7, 1995.
- Alehan FK, Gurakan B, Agildere M: Familial arachnoid cysts in association with autosomal dominant polycystic kidney disease. *Pediatrics* 110: E13, 2002.
- Schievink WI, Torres VE: Spinal meningeal diverticula in autosomal dominant polycystic kidney disease. *Lancet* 349: 1223-4, 1997.
- Coche E, Persu A, Cosnard G, Quoidbach A, Pirson Y: Multiple thoracic paraspinal meningeal cysts in autosomal dominant polycystic kidney disease. *Am J Kidney Dis* 41: E1-E4, 2003.
- Robinson L, Domínguez R, Cabrera J, Yeakley JW, Fenstermacher MJ: Multiple meningeal cysts in Marfan syndrome. *AJNR* 10: 1275-1276, 1989.
- Martínez-Lage JF, Poza M, Rodríguez-Costa T: Bilateral temporal arachnoid cysts in neurofibromatosis. *J Child Neurol* 8: 383-5, 1993.
- Parsch CS, Kraub J, Hofmann E, Meixensberger J, Roosen K: Arachnoid cysts associated with subdural hematomas and hygromas: analysis of 16 cases, long-term follow-up, and review of the literature. *Neurosurgery* 40: 483-490, 1997.
- Molloy CJ, Jones NR, North JB: Arachnoid cyst presenting as an extradural haematoma. *Br J Neurosurg* 56: 635-7, 1991.
- Wijdicks EFM, Torres VE, Schievink WI: Chronic subdural haematoma in autosomal dominant polycystic kidney disease. *Am J Kidney Dis* 35: 40-43, 2000.
- Leung GKK, Fan YW: Chronic subdural haematoma and arachnoid cyst in autosomal dominant polycystic kidney disease (ADPKD). *J Clin Neurosci* 12: 817-9, 2005.
- Holthouse D, Wong G: Chronic subdural hematoma in a 50-year-old man with polycystic kidney disease. *Am J Kidney Dis* 38: E6, 2001.
- Abderrahim E, Hedri H, Laabidi J, Raies L, Kheder A, Abdallah TB, Moussa FB, Maiz HB: Chronic subdural haematoma and autosomal dominant polycystic kidney disease: report of two new cases. *Nephrology* 9: 331-3, 2004.