



## Estenosis idiopática de vena subclavia en enfermo tratado con hemodiálisis

S. Caldés, J. L. Merino, J. Sánchez\* y J. Ortuño

Servicio de Nefrología. \*Servicio de Radiología. Hospital Ramón y Cajal. Madrid.

Sr. Director:

La estenosis de las venas centrales no es infrecuente en enfermos tratados con hemodiálisis<sup>1</sup>. La causa habitual es la punción previa de la vena para implantación de catéter central o de cable de marcapasos<sup>2,3</sup>. De forma excepcional se han descrito casos de estenosis sin antecedentes de uso previo de la vena<sup>1</sup>. Describimos un caso de estenosis «idiopática» de la vena subclavia izquierda en enfermo portador de una fístula radio-cefálica en el mismo brazo.

Varón de 44 años con insuficiencia renal crónica secundaria a glomerulonefritis membranosa. Comenzó tratamiento con hemodiálisis periódica en marzo de 2004, a través de una fístula radio-cefálica izquierda, realizada en febrero 2004. Nunca había portado catéteres yugulares o subclavios izquierdos. Tras 28 meses de dializarse sin problemas, en junio de 2006 comenzó a presentar edema progresivo y dolor en el brazo izquierdo (fig. 1. A1). El edema no dificultaba la punción del acceso vascular, que proporcionaba un flujo arterial adecuado a expensas de un incremento progresivo de la presión venosa de retorno. Se hizo una flebografía que puso de manifiesto la existencia de una estenosis grave (95%) en la vena subclavia izquierda, con importante circulación colateral (fig. 1. A2). Se realizó angioplastia transluminal y colocación de stent sobre la zona de estenosis (fig. 1. A3). El resultado fue óptimo, con descenso de la presión venosa en las diálisis posteriores y desaparición del edema y las molestias del brazo en pocos días. Doce meses después no han reaparecido los síntomas y el paciente realiza sus hemodiálisis sin problemas (fig. 1. A4).

La aparición de estenosis en las venas centrales (subclavia o braquiocéfálica) sin punción previa, ni implantación de catéter o marcapasos, es un acontecimiento excepcional, aunque se ha descrito en enfermos tratados con hemodiálisis<sup>1</sup>. El hiperflujo

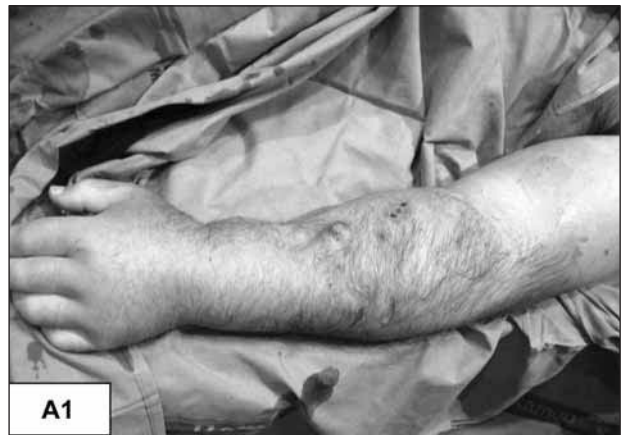

Fig. A1.—Edema masivo de miembro superior izquierdo.

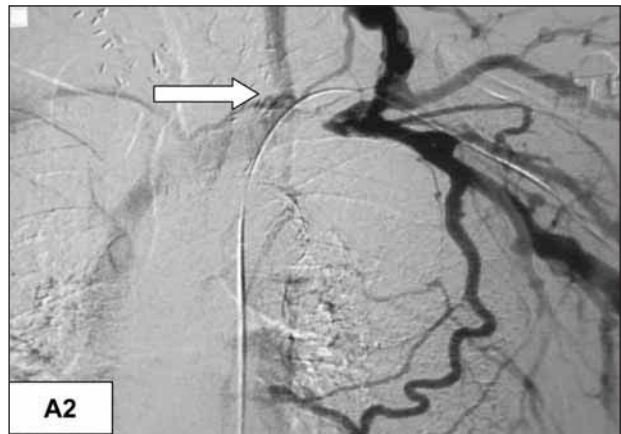

Fig. A2.—Estenosis corta de vena subclavia izquierda.

de sangre y las turbulencias ocasionadas por la existencia de la fístula arteriovenosa pueden provocar alteraciones en la pared venosa que evolucionen hacia una retracción de la misma con estenosis de la luz<sup>4</sup>.

El diagnóstico se realiza mediante flebografía<sup>5-7</sup> y el tratamiento habitual es la angioplastia con o sin colocación de stent intraluminal<sup>8-9</sup>. No hay estudios

**Correspondencia:** José Luis Merino Rivas  
Hospital Ramón y Cajal  
E-mail: jmerino.hrc@salud.madrid.org

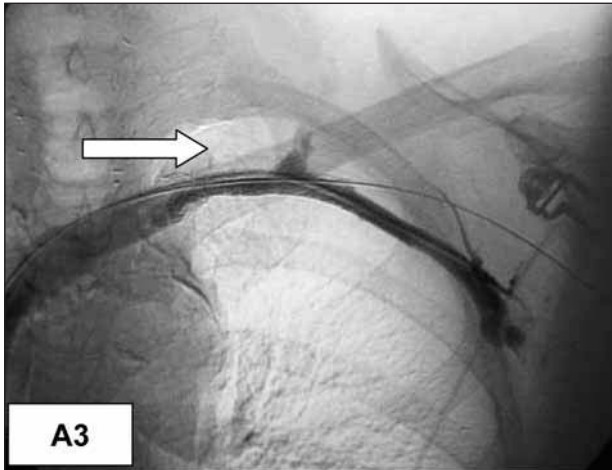


Fig. A3.—Control de estenosis tras ATP y colocación de stent.

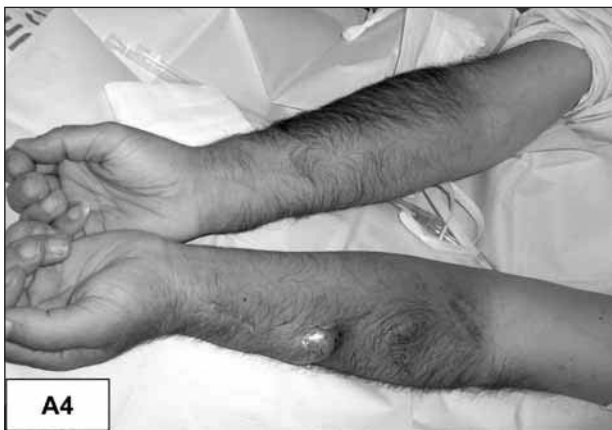

Fig. A4.—Disminución del edema masivo tras tratamiento.

concluyentes ni amplios que comparen ambas alternativas. Pese a que Quin y cols.<sup>10</sup> no encontraron diferencias entre la implantación de stent con angioplastia o angioplastia aislada, en la mayoría de los trabajos se refiere un mejor resultado con la asociación de stent intraluminal<sup>1,2,7,11</sup>. La evolución a medio plazo muestra datos dispares. La tasa de reestenosis al año oscila entre un 10 y un 43% según

las diversas publicaciones, con necesidad de una segunda intervención en muchos de estos casos<sup>2,7,10,11</sup>.

Se trata de un caso atípico, con un edema masivo, secundario a una estenosis de la vena subclavia sin antecedentes de manipulación previa, con excelente respuesta inicial a la angioplastia e implantación de stent endovascular. Doce meses después presenta una correcta funcionalidad, sin evidencia clínica de reestenosis.

## BIBLIOGRAFÍA

1. Oguzkurt L, Tercan F, Yildirim S, Torun D: Central venous stenosis in haemodialysis patients without a previous history of catheter placement. *Eur J Radiol* 55(2): 237-242, 2005.
2. Maskova J, Komarkova J, Kivanek J, Danes J, Slavikova M: Endovascular treatment of central vein stenosis and/or occlusions in hemodialysis patients. *Cardiovasc Intervent Radiol* 26 (1): 27-30, 2003.
3. Da Costa SS, Scalabrini NA, Costa R y cols.: Incidence and risk factors of upper extremity deep vein lesions after permanent transvenous pacemaker implant: a six month follow-up prospective study. *Pacing Clin Electrophysiol* 25: 1301, 2002.
4. Hernández D, Díaz F, Rufino M y cols.: Subclavian vascular acces stenosis in dialysis patients: natural history and risk factors. *J Am Soc Nephrol* 9: 1507, 1998.
5. Taal MW, Chesterton LJ, McIntyre CW: Venography at insertion of tunnelled internal jugular vein dialysis catheters reveals significant occult stenosis. *Nephrol Dial Transplant* 19: 1542, 2004.
6. Schwab SJ, Quarles LD, Middleton JP y cols.: Hemodialysis-associated subclavian vein stenosis. *Kidney Int* 33: 1156, 1998.
7. Aytakin C, Boyvat F, Yagmurdu MC, Moray G, Haberal M: Endovascular stent placement in the treatment of upper extremity central venous obstruction in hemodialysis patients. *Eur J Radiol* 49(1): 81-85, 2004.
8. Kovalik EC, Newman GE, Suhocki P y cols.: Correction of central venous stenoses: use of angioplasty and vascular Wallstents. *Kidney Int* 45: 1177, 1994.
9. Vesely TM, Hovsepian DM, Pilgram TK y cols.: Upper extremity central venous obstruction in hemodialysis patients: treatment with Wallstents. *Radiology* 204: 343, 1997.
10. Quin SF, Schuman ES, Demlow TA y cols.: Percutaneous transluminal angioplasty versus endovascular stent placement in the treatment of the venous stenosis in patients undergoing hemodialysis: intermediate results. *J Vasc Interv Radiol* 6(6): 851-855, 1995.
11. Lumsden AB, MacDonald MJ, Isikalr H y cols.: Central venous stenosis in the hemodialysis patient: incidence and efficacy of endovascular treatment. *Cardiovasc Surg* 5(5): 504-509, 1997.