

2. Asif A, Cheria G, Merrill D, Cipleu CD, Takwokol JB, Epstein DL, Lenz O. Venous mapping using venography and the risk of radiocontrast-induced nephropathy. *Semin Dial* 2005; 18: 239-242.
3. Mehran R, Nikolky E. Contrast induced nephropathy: definition, epidemiology, and patients and risk. *Kidney Int Suppl* 2006; 100: S11-5.
4. Toprak O, Cirit M, Yesil M, Bayata S, Tanrisev M, Varol U, Ersoy R, Esi E. Impact of diabetec and prediabetic state on development of contrast induced nephropaty in patients with cronic kidney disease. *Nephrol Dial Transplant* 2007; 22: 819-26.
5. Asif A, Preston RA, Roth D. Radiocontrast induced nephropathy. *Am J Ther* 2003; 10: 137-147.
6. Parfrey PS, Griffiths SM, Barret BJ, Paul MD, Genge M, Withers J, Farid N, McManamon PJ. Contrast material induced renal failure in patients with diabetes mellitus, renal insufficiency, or both. A prospective controlled study. *N Engl J Med* 1989; 320: 143-9.
7. Toprak O, Cirit M, Esi E, Postaci N, Yesil M, Bayata S. Hiperuricemia as a risk factor for contras induced nephropathy in patients with chronic kidney disease. *Catheter cardiovasc Interv* 2006; 67: 227-235.
8. Erley CM. Does hydratation prevent radiocontrast induced renal failure? *Nephrol Dial Transplant* 1999; 14: 1064-6.
9. Recio-Mayoral A, Chaparro M, Prado B, Cozar R, Méndez I, Banarjee D, Kaski Jc, Cubero J, Cruz JM. The reno-protective effect of hydratation with sodium bicarbonate plus N-acetylcysteine in patients undergoing emergency percutaneous coronary intervention: the RENNO Study. *J Am Coll Cardiol* 2007; 49: 1283-8.
10. Chong E, Zed PJ. N-acetylcysteine for radiocontrast induced nephropathy: Potential role in the emergency department? *CJEM* 2004; 6: 253-8.

J. J. Castellanos Monedero<sup>1</sup>,  
A. Carreño Parrilla<sup>2</sup>, M. Arambarri  
Segura<sup>2</sup> y G. Caparrós Tortosa<sup>2</sup>

<sup>1</sup>Servicio de Medicina Interna. Hospital La Mancha Centro. Alcázar de San Juan. <sup>2</sup>Servicio de Nefrología. Hospital General de Ciudad Real.

**Correspondencia:** Jesus Javier Castellanos Monedero. castellanosvela@hotmail.com. Hospital General de Ciudad Real.

## Asepsia y diálisis peritoneal automatizada

*Nefrología* 2008; 28 (3) 358

**Sr. Director:** La asepsia es fundamental en diálisis peritoneal para evitar complicaciones infecciosas.

Habitualmente en los pacientes que realizan diálisis peritoneal automatizada (DPA), el riesgo de peritonitis es menor que en DPCA<sup>1-4</sup>. Pero el líquido de drenaje se almacena en una garrafa abierta y a temperatura ambiente. Esta garrafa se limpia a diario con hipoclorito sódico (lejía) diluido.

### OBJETIVOS

Determinar el estado de contaminación del líquido de drenaje recogido en la garrafa.

Ver si este método de almacenamiento del líquido supone riesgo de infección para el paciente.

Ver si el método habitual de desinfección de las garrafas es efectivo.

### MATERIAL Y MÉTODOS

Se tomaron muestras para realización de gram y cultivo microbiológico en medios habituales y en medios de hemocultivos de los pacientes en DPA de nuestra unidad. En todos los casos se recogió una muestra drenada manualmente y que nos serviría de control.

Además en un subgrupo de pacientes se tomaron muestras seriadas para ver el tipo de flora y si ésta era sensible a la desinfección habitual.

La desinfección de la garrafa de drenaje se realizó con lejía diluida.

### RESULTADOS

Estudiamos 9 casos de pacientes en DPA. Cuyas garrafas se limpiaron diariamente.

El líquido de la garrafa estuvo contaminado por un germen en 5 casos (55,5%), por 2 en 2 casos (22,2%) y por más de 2 gérmenes en otros 2 casos (22,2%).

Se identificaron 10 tipos de gérmenes diferentes, de un total de 15 gérmenes. El 60% fueron gérmenes gram negativos y el 40% gram positivos.

En el líquido de la garrafa encontramos gérmenes gram negativos en 5 casos, en 3 gram positivos y en un caso ambos.

Los gérmenes más frecuentes fueron *Serratia marcescens*, *Pseudomona putida*, *Streptococcus agalactie*, *Enterobacter cloacae* y *Staphylococcus epidermidis* identificados en 2 ocasiones, mientras que el resto de gérmenes sólo apareció en una ocasión.

Las enterobacterias supusieron más del 40%, siendo el resto, principalmen-

te, gérmenes del medio que proliferan a temperatura ambiente.

En 4 casos se seriaron las muestras, recogidas transcurridas 24 horas, vimos que en el 50% de los casos se repetía algún germen.

En todos los casos el cultivo control fue negativo.

### CONCLUSIONES

Todos los líquidos de la garrafa estuvieron contaminados.

El 40% de los contaminantes fueron enterobacterias.

Es cuestionable que la lejía elimine los gérmenes contaminantes.

Ni la garrafa ni el líquido de drenaje contaminado produjeron infección en los pacientes.

La garrafa es un modelo seguro aunque no totalmente aséptico.

1. Oo TN, Roberts TL, Collins AJ. A comparison of peritonitis rates from the United States Renal Data System Database: CAPD versus continuous cycling peritoneal dialysis patients. *Am J Kidney Dis* 2005; 45 (2): 372-80.
2. Huang JW, Hung KY, Yen CJ, Yen CJ, Wu KD, Tsai TJ. Comparison of infectious complications in peritoneal dialysis patients using either a twin-bag system or automated peritoneal dialysis. *Nephrol Dial Transplant* 2001; 16 (3): 604-7.
3. Rodríguez-Carmona A, Pérez Fontán M, García Falcón T, Fernández Rivera C, Valdés F. A comparative analysis on the incidence of peritonitis and exit-site infection in CAPD and automated peritoneal dialysis. *Perit Dial Int* 1999; 19 (3): 253-8.
4. Korbet SM, Vonesh EF, Firanek CA. Peritonitis in an urban peritoneal dialysis program: An analysis of infecting pathogens. *Am J Kidney Dis* 1995; 26 (1): 47-53.

A. Sastre López, M.<sup>a</sup> R. Bernabéu Lafuente y J. M. Gascó Company  
Servicio de Nefrología. Hospital Son Llàtzer.  
Palma de Mallorca

**Correspondencia:** Aránzazu Sastre López. aranchasastre@hotmail.com. Hospital Huca. Avda. Fernández Ladreda, 30. 24005 León.

## Enfermedad de Bechet en un paciente en hemodiálisis

*Nefrología* 2008; 28 (3) 358-359

**Sr. Director:** La enfermedad de Bechet es un raro desorden inflamatorio de causa desconocida definido por la pre-

sencia de úlceras orales recidivantes junto con al menos dos de los siguientes: úlceras genitales, lesiones oculares, cutáneas, prueba de patergia positiva<sup>1</sup>. La afectación vascular en forma de trombosis venosas, arteriales y aneurismas (vasculo-Bechet) puede ser predominante y determinante de morbi-mortalidad<sup>2</sup>. En cuanto a la afectación renal está descrita en un tercio de los casos. En una serie de 159 pacientes, 69 era secundaria amiloidosis, 51 glomerulonefritis, 35 causa vascular y 4 nefritis intersticial<sup>3</sup>.

Los glucocorticoides son los fármacos empleados con mayor frecuencia en pacientes con afectación moderada-severa<sup>4,5</sup>, si bien hay evidencias sobre la utilidad de ciclosporina<sup>6,7</sup>, azatioprina<sup>8</sup>, ciclofosfamida<sup>5</sup> y en los últimos años infliximab<sup>9</sup>.

Presentamos el caso de un paciente visto por primera vez en consulta de Nefrología en el año 2000, contaba con 47 años y estaba diagnosticado de enfermedad de Bechet en base a criterios clínicos con la presencia de úlceras orales y genitales y uveítis de repetición. Había presentado un episodio de trombosis venosa profunda. Era portador del VHC sin datos de replicación viral y con normalidad de pruebas de función hepática. Presentaba en ese momento una insuficiencia renal crónica con una creatinina plasmática de 2,3 mg/dl y un aclaramiento de creatinina

de 37 ml/min con sedimento de orina normal y proteinuria negativa. Se puso en relación con un síndrome de nefritis-uveítis asociado a la enfermedad de Bechet. Recibió tratamiento con esteroides primero y posteriormente con ciclosporina ajustando la dosis para mantener niveles valle de 50-100 ng/ml. La función renal fue deteriorándose progresivamente y en mayo del 2007 fue preciso iniciar programa de hemodiálisis.

En ausencia de manifestaciones secundarias a la enfermedad de Bechet en los últimos años se optó por suspender la ciclosporina. En los meses siguientes presento lesiones cutáneas compatibles con eccema seborreico en cuero cabelludo y cara, disminución de agudeza visual en probable relación con nuevo brote de uveítis. Se había solicitado angioTAC de miembros inferiores previo a inclusión en lista de espera de trasplante renal en el que se apreciaba en la porción distal de la arteria femoral superficial una dilatación aneurismática hasta la arteria poplitea (fig. 1).

Tras inicio de hemodiálisis y suspensión del tratamiento inmunosupresor, el paciente desarrolló manifestaciones oculares, cutáneas y vasculares que condujeron a una cirugía y a plantearnos la reintroducción de tratamiento inmunosupresor optándose por la ciclosporina por no ser preocupante en estos momen-

tos la nefrotoxicidad y permitimos obviar los esteroides que podrían favorecer la replicación del VHC.

Es por tanto la enfermedad de Bechet un proceso multisistémico que requiere un equipo multidisciplinar en su manejo. Si bien no está claramente definido la duración del tratamiento dada la posibilidad de recurrencias que conllevan una alta morbilidad deberíamos de plantearnos una terapéutica indefinida con un período de inducción con fármacos más agresivos y un período de mantenimiento con cambio a fármacos con menos efectos secundarios.

Otro aspecto por definir es la evaluación pretrasplante, puesto que las manifestaciones vasculares tal y como ocurrió con el caso que presentamos pueden ser un hallazgo casual y afectar prácticamente a cualquier territorio vascular debería de hacerse una evaluación sistémica vascular incluso en pacientes asintomáticos.

1. International Study group for bechet's disease. Criteria for diagnosis of Bechet's disease. *Lancet* 1990; 335: 1078.
2. Alpagut U, Ugurlucan M, Davioglu E. Major arterial involvement and review of Bechet's disease. *Ann Vasc Surg* 2007; 21 (2): 232-9.
3. Akpolat T, Akkoyunlu M, Akpolatli, Dilek M, Odabas AR, OzenS. Renal Bechet's disease: a cumulative analysis. *Semin Arthritis Rheum* 2002; 31 (5): 317-37.
4. Pipitone N, Olivieri I, Cantini F y cols. New approaches in the treatment of Adamantides-bechet's disease. *Curr Opin Rheumatol* 2006; 18: 3.
5. Barnes CG. Treatment of Bechet's syndrome. *Rheumatology (Oxford)* 2006; 45: 245.
6. Atmaca LS, Batioglu F. The efficacy of cyclosporin A in the treatment of Bechet's disease. *Ophthalmic Surg* 1994; 25: 321.
7. Sajjadi H, Soheilian M, Ahmadi H y cols. Low dose of cyclosporin A therapy in Bechet's disease. *J Ocul Pharmacol* 1994; 10: 553.
8. YaziciH, Pazarli H, Barnes CG y cols. A controlled trial of azathioprine in bechet's syndrome. *N Engl J Med* 1990; 322: 281.
9. Sfikakis PP, Kaklamanis PH, Elezoglou A y cols. Infliximab for recurrent sight-threatening ocular inflammation in Adamantides-Bechet disease. *Ann Intern Med* 2004; 140: 404.

A. S. Laurés, L. Quiñones, A. Pobes y R. Forascepi

Sección de Nefrología. Hospital de Cabueñes. Gijón. Asturias.

**Correspondencia:** Ana María Suárez Lares. [anamaria.suarez@sespa.princast.es](mailto:anamaria.suarez@sespa.princast.es). Hospital Cabueñes, Cabueñes, s/n. 33394. Gijón. Asturias.

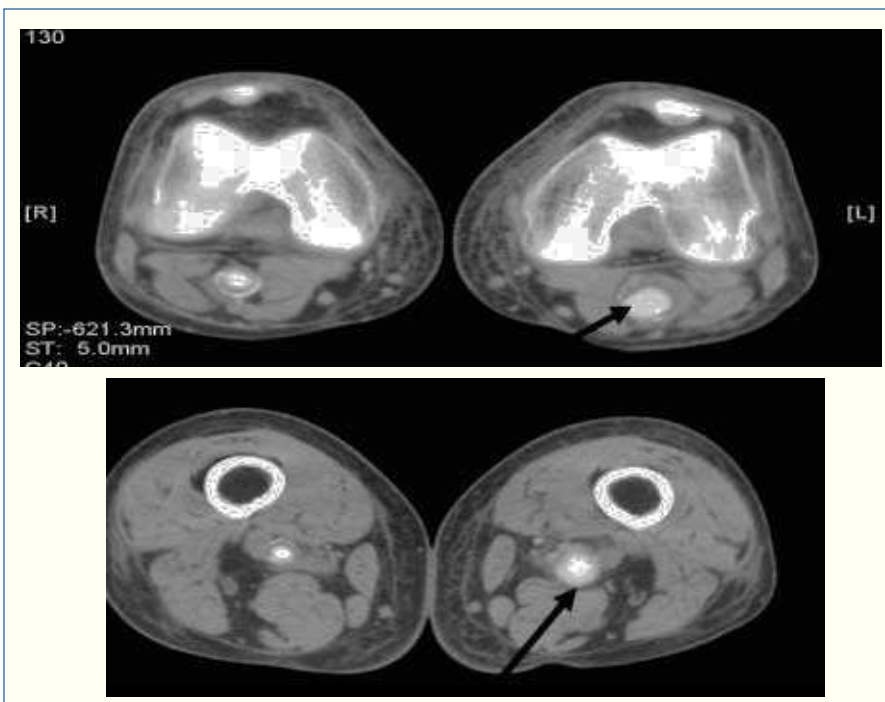


Figura 1.