

1. Poynard T, Ratziv V, Benhamou Y, Opolon P, Cacoub P, Bedossa P. Natural history of HCV infection. *Baillieres Best Pract Res Clin Gastroenterol* 2000; 14: 211-28.
2. Dezzutti CS, Astemborski J, Thomas DL, Marshall JH, Cabrera T, Purdy M, Vlahov D, Garfein RS. Prevalence of cryoglobulinemia in hepatitis C virus (HCV) positive patients with and without human immunodeficiency virus (HIV) coinfection. *J Clin Virol* 2004; 31: 210-214.
3. Bonnet F, Pineau JJ, Taupin JL, Feyley A, Bonarek M, De Witte S, Bernard N, Lacoste D, Morlat P, Beylot J. Prevalence of cryoglobulinemia and serological markers of autoimmunity in human immunodeficiency virus infected individuals: a cross-sectional study of 97 patients. *J Rheumatol* 2003; 30: 2005-10.
4. Bonacini M, Lin HJ, Hollinger FB. Effect of coexisting HIV-1 infection on the diagnosis and evaluation of hepatitis C virus. *J Acquir Immune Defic Syndr* 2001; 26: 340-4.
5. Germtholtz TE, Goetsch SJW and Katz I. HIV-related nephropathy: A south african perspective. *Kidney Int* 2006; 69: 1885-1891.
6. Sabry AA, Sobh MA, Irving WL y cols. A comprehensive study of the association between hepatitis C virus and glomerulopathy. *NDT* 2002; 17: 239-245.
7. Johnson RF, Gretch DR, Yamabe H y cols. Membranoproliferative glomerulonephritis associated with hepatitis C virus infection. *N Engl J Med* 1993; 328: 465-470.
8. Chidambaram M, Stigant CE, Sugar LM, Rames Prasad GV. Type I membrano proliferative glomerulonephritis in an HIV-infected individual without hepatitis C co-infection. *Clin Nephrol* 2002; 57: 154-7.
9. Hoch B, Juknevičius I, Liapis H. Glomerular injury associated with hepatitis C infection: a correlation with blood and tissue HCV-PCR. *Semin Diagn Pathol* 2002; 19: 175-87.

S. Alexandru, C. Caramelo,
A. Montoya y R. García

Servicio de Nefrología-1. Servicio de Inmunología-2. Fundación Jiménez Díaz-Capio. Universidad Autónoma. Madrid. España

Correspondencia: Simona Alexandru. simona_amely@yahoo.com. Fundación Jiménez Díaz-Capio. Av. Reyes Católicos N° 2. 28040 Madrid.

Oncocitoma Renal y Microcarcinoma Papilar coexistentes sobre Enfermedad Quística Adquirida pre diálisis

Nefrología 2008; 28 (3) 356-357

Sr. Director: Presentamos una paciente de 76 años sometida a nefrectomía

por la aparición de imágenes sugestivas de malignidad sobre una Enfermedad Quística Adquirida (EQA), con el diagnóstico de Oncocitoma y Microcarcinoma Papilar asociados.

Se había diagnosticado en 1982 de HTA sin afectación renal, con un episodio cerebrovascular sin secuelas. En 1999, tras clínica nefrótica, se biopsió con resultado de Glomerulonefritis Membranosa (GM), resistente a esteroides y Azatioprina, manteniéndose en filtrados en torno a 50 ml/min y proteinurias nefróticas. En 2002 comenzó tratamiento con Micofenolato Mofetilo con excelente respuesta, bajando de 12,9 a 1,03 g en 6 meses y negativizando finalmente la proteinuria en 3 años con Cr 1,6 mg/dl.

En diciembre de 2005 ingresó por anuria, edemas y dolor infraabdominal, mostrando deterioro agudo de Creatinina (3,5 mg/dl), proteinuria de 4,2 g/24 h y hematuria de 100 h/c, precisando de hemodiálisis temprana. Se obtuvo una nueva biopsia informada como escleriosis sobre el 50% de los glomérulos presentando la mayoría de los restantes una GN extracapilar con semilunas epiteliales, asociada a GM, con moderada fibrosis intersticial. En los estudios de imagen se encontraron imágenes sugestivas de EQA, destacando un nódulo

sólido de 2,5 cm en polo superior del riñón derecho, con sospecha de malignidad, por el que sufrió nefrectomía.

La pieza mostraba múltiples quistes y el nódulo, de 3 cm, era de coloración verde grisácea. Microscópicamente, el parénquima renal estaba muy desestructurado, con esclerosis, semilunas y afectación tubulointersticial intensa, mostrando adenomas papilares y tubulopapilares, constituyendo ocasionalmente un Microcarcinoma Papilar y abundantes cambios oncocíticos, formando agregados nodulares intersticiales. El nódulo mayor correspondía a un Oncocitoma convencional.

La coexistencia de GM y GN extracapilar se da en el 3-5% de biopsias con diagnóstico principal de GM, en el momento del diagnóstico o como transformación de una GM primitiva en casos de enfermedad linfoproliferativa, vasculitis, collagenosis...^{1,2}. En este caso, la degeneración tumoral de una EQA aporta el mecanismo adicional de una GN extracapilar ligada a neoplasia.

La EQA se ha considerado prácticamente exclusiva de pacientes en diálisis, aunque la edad, el grado de ERC y sobre todo el tiempo de evolución cobran importancia, en nuestra paciente incluso con una función renal solo levemente deteriorada³⁻⁵.

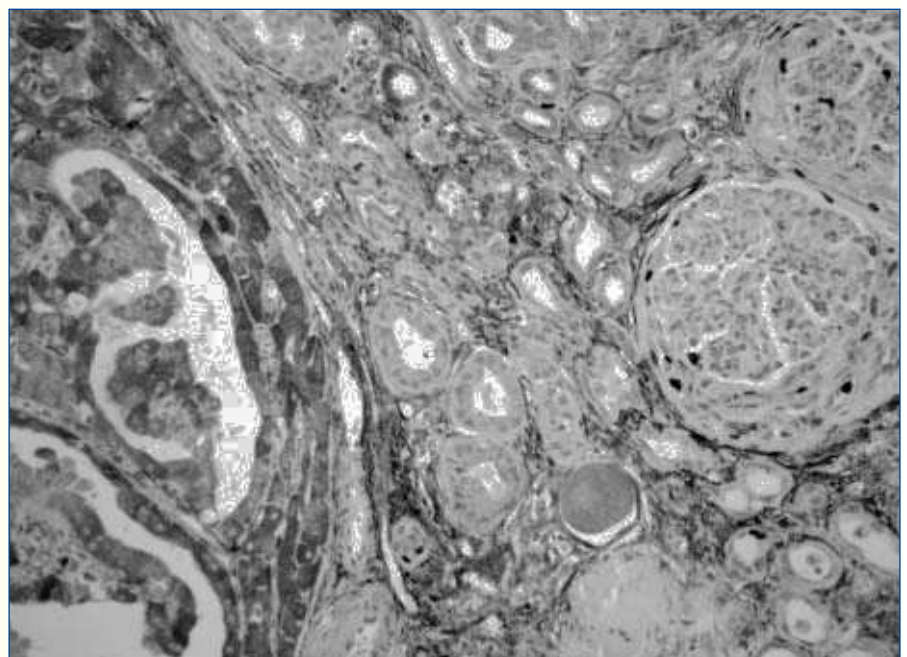


Figura 1. Semilunas epiteliales con importante actividad proliferativa, próximas a nódulo oncocítico (MIB 1).

Es a su vez determinante de la aparición de cáncer renal, siendo el Microcarcinoma Papilar el más frecuente, a diferencia de lo que ocurre en población general, donde predomina el Carcinoma de Células Claras^{5,6}. En asociación con EQA hemos encontrado 5 casos descritos de Oncocitomas, 4 de ellos sobre pacientes en diálisis y uno en el riñón nativo de un paciente trasplantado, siendo el nuestro el primero descrito sin que medie la terapia sustitutiva⁷⁻⁹.

La asociación de GN extracapilar con neoplasias renales^{6,10} es muy conocida, siendo dudosa su relación con Oncocitoma¹¹, tumor raro que suele asociarse a otras extirpes tumorales. Aquí guardaría más probable relación con el Microcarcinoma Papilar.

Como enseñanza práctica, recomendamos que en pacientes con enfermedad glomerular crónica bajo fármacos inmunosupresores, el despistaje de tumores renales debiera ser el mismo que el realizado sobre pacientes trasplantados.

ted with acquired cystic disease of the kidney (ACKD): a case report. *Hinyokika kyo* 2005; 11: 747-749.

9. Riehl J, Schmitt H, Fritz A, Fuzesi L, Sieberth HC, Renal Oncocytoma on the native kidney after renal transplantation. *Am J Nephrol* 1998; 2: 160-163.
10. Kai H, Yamagata K, Usui J, Shimizu Y, Hirayama A, Yoh K, Mase K, Hirayama K, Nagase S, Nagata M, Kawai K, Akaza H, Koyama A. Crescentic glomerulonephritis associated with renal cell carcinoma after cancer immunotherapy. *J Nephrol* 2005; 18 (4): 436-41.
11. Feriozzi S, Giannakakis K, Ranalli TV, Pofi E, Gomes V, Ancarani E. Renal Oncocytoma associated with Necrotizing Glomerulonephritis. *Renal Failure* 2006; 28: 181-83.

A. Pobes Martínez De Salinas, A. M. Suárez Laurés, L. Quiñones Ortiz, C. L. Menéndez Fernández*

Sección de Nefrología y Servicio de Anatomía Patológica* Hospital de Cabueñes (Gijón)

Correspondencia: Alfonso Pobes Martínez de Salinas. 985277891@infonegocio.com. H. Cabueñes. Camino de los Prados, 395. 33203 Gijón. Asturias.

Insuficiencia renal aguda tras venografía

Nefrología 2008; 28 (3) 357-358

Sr. Director: La venografía es una técnica realizada para conocer la localización de las venas del brazo, con el fin de elegir cual es la mejor opción de ellas para la realización de la fístula arteriovenosa, necesaria para la hemodiálisis. Presentamos el caso clínico de una paciente de 73 años, entre cuyos antecedentes personales destacaba diabetes mellitus e hipertensión arterial ambas de 20 años de evolución, fibrilación auricular, estenosis mitroartótica, anemia crónica e insuficiencia renal crónica diagnosticada hace cinco años y en seguimiento en nuestro servicio de nefrología con una creatinina de 3 mg/dl y acalamamiento de 15 ml/min. Su tratamiento habitual era insulina, acenocumarol, seguril, hierro oral, doxazosina, atenolol, parches de dinitrato de isosorbide, ácido fólico y omeprazol. La paciente acude al hospital porque desde hace 24 horas presentaba oligoanuria (150 ml/24 h), tras la realización de una venografía, la paciente no presentaba otro desencadenante de su oligoanuria.

En la exploración física la paciente estaba afebril, con tensión arterial 130/60, AC: Rítmica. AP: murmullo vesicular conservado. EEII: No edemas, ni signos de TVP. En la analítica presentaba fórmula leucocitaria normal, Hemoglobina de 8.9, Plaquetas de 159.000. Urea 104, creatinina 7.2, Sodio 128, Potasio 4.6, LDH 564, Orina elemental: ph 5, densidad 1005, proteínas de tres cruces, sodio en orina 13 mEq/l y Potasio en orina de 53 mEq/l. En el ECG presentaba una fibrilación auricular con re-puesta ventricular controlada a unos 80 lpm, en las radiografías de tórax y abdomen no se observaba ninguna alteración radiológica. Durante su ingreso la paciente recibió tratamiento con sueroterapia intravenosa, diuréticos y n-acetilcisteína, presentando a los tres días del ingreso creatininas basales de 4 mg/dl.

La insuficiencia renal desencadenada por contraste intravenoso, tras la realización de una venografía es muy poco frecuente pero esta descrito como una de sus complicaciones^{1,2}. La insuficiencia renal aguda causada por contraste se define de forma absoluta como un aumento de 0,5 mg/dl y de forma relativa como un incremento del 25% de los niveles de creatinina tras 48-72 h de su administración³.

La insuficiencia renal por contraste es mas frecuente en pacientes que previamente presentan algún grado de insuficiencia renal, pacientes con estado prediabético, en aquellos que tienen diabetes mellitus de años de evolución⁴ o en aquellos pacientes que presentan hiperuricemia⁷ (cifras mayores de 7 mg/dl para varones y de 5,9 mg/dl para mujeres). Su manifestación clínica más frecuente es la oligoanuria, por deterioro de la función renal, como consecuencia de la vasoconstricción renal y de la hipoperfusión medular⁸. La toxicidad por el contraste no presenta un tratamiento definido y hay distintas teorías de cual es el tratamiento más adecuado, en la literatura se describen tratamientos eficaces con sueroterapia y n-acetilcisteína⁹, pero también se describen artículos que no demuestran beneficio en el uso de estos tratamientos¹⁰.

1. Allon M, Robin ML. Increasing arteriovenous fistulas in hemodialysis patients: Problems and solutions. *Kidney international* 2002; 62: 1109-1124.

1. Vozmediano C, Sánchez de la Nieta, González L, Álvarez T, De la Torre M, Blanco J, Nieto J, Rivera F. Membranous nephropathy and crescentic glomerulonephritis. *Nefrología* 2005; 25 (3): 328-31.
2. Tse WY; Howie AJ; Adu D; Savage CO; Richards NT; Wheeler DC; Michael J. Association of vasculitic glomerulonephritis with membranous nephropathy: a report of 10 cases. *Nephrol Dial Transplant* 1997 May; 12 (5): 1017-27.
3. Nahm AM, Ritz E. Acquired renal cysts. *Nephrol Dial Transplant* 2001; 16: 1506-1508.
4. García MJ, Sánchez MC, Borrego FJ, Liébana A, Pérez-Bañasco V. Malignización precoz de la enfermedad renal quística adquirida. *Nefrología* 1994; 6: 711-714.
5. Peces R, Martínez-Ara J, Miguel JL, Arrieta J, Costero O, Górriz JL, Picazo ML, Fresno M. Renal cell carcinoma co-existent with other renal disease: clinico-pathological features in pre-dialysis patients and those receiving dialysis or renal transplantation. *Nephrol Dial Transplant* 2004 Nov; 19 (11): 2789-96.
6. Tickoo KS, De Peralta-Venturina MN, Harik LR, Worcester HD, Salama ME, Young AN, Moch H, Amin M. Spectrum of epithelial neoplasm in end-stage renal disease. *Am J Surg Pathol* 2006 Feb; 30 (2): 141-153.
7. Fachal C, Carretero L, Coma del Corral MJ, Fernández G, Gutiérrez E. Renal oncocytoma in acquired cystic diseases. *Actas Urol Esp* 1993; 5: 333-336.
8. Hashimoto T, Togo Y, Yasuda K, Fukui K, Nagkai J, Nakao A. Oncocytoma associ-