

A) CARTAS DE INVESTIGACIÓN ORIGINAL

La aldosterona aumenta la calcificación vascular *in vitro*

Nefrología 2008; 28 (2) 224-225

Sr. Director: Queremos comunicar los resultados de un trabajo reciente del Laboratorio, que investiga la posibilidad de que la aldosterona tenga un papel relevante en la calcificación vascular. En breve, como método, se ha empleado un modelo *in vitro* sobre células normales de músculo liso vascular (CMLV) en cultivo primario, inducidas a calcificar en presencia de beta-glicerofosfato. El resultado obtenido demuestra que la aldosterona incrementa la calcificación de estas CMLV. Este efecto se inhibe por espironolactona.

Hasta hace poco tiempo, la calcificación vascular se consideraba un proceso pasivo, provocado por una respuesta no específica de los tejidos vasculares frente a diversos tipos de daño, con deposición de fosfato cálcico, principalmente en forma de hidroxapatita. En la actualidad, se sabe que la calcificación es un proceso regulado, en el que intervienen diferentes tipos celulares y gran número de mediadores, tanto pro- como anti-calcificantes, vg, fosfatasa alcalina (FALC), Cbfa-1, osteocalcina, y anti-calcificantes, como la proteína de gliadina de matriz (MGP), osteoprotegerina (OPG) y fetuina-A¹⁻³. La respuesta normal de las CMLV es anticalcificante. En la uremia, sin embargo, debido a diversas causas, como el aumento de las concentraciones de Ca y/o P en el medio, a los mencionados procesos inflamatorios y oxidativos, o simplemente al estrés por uso prolongado que acompaña al envejecimiento, este balance se altera a favor de los factores pro-calcificantes.

Las calcificaciones vasculares urémicas en la capa media de CMLV, afectan principalmente a zonas de matriz extracelular y a la lámina elástica. Este tipo de calcificación es la principal y más precoz de las calcificaciones urémicas².

En la actualidad, se considera a la aldosterona como un factor pro-fibrótico

vascular. Este concepto ha encontrado amplia aceptación en la práctica clínica, especialmente desde la publicación del estudio RALES⁴. Existen numerosas evidencias de la existencia de receptores de aldosterona en las CMLV, con diferentes implicaciones funcionales^{5,6}. Sin embargo, y a pesar de la evidente relación en el tiempo entre el desarrollo de fibrosis y rigidez vascular y calcificación de los vasos, no se han llevado a cabo estudios que investiguen una posible relación entre ambos fenómenos. Datos antiguos de la literatura sugerían que la aldosterona podría participar en el transporte de calcio en las CMLV⁷. Nuestros propios datos indican que la población en diálisis y enfermedad renal avanzada presenta cifras significativamente altas de aldosterona respecto a los individuos normales (Caramelo y cols., resultados no publicados).

El motivo del presente trabajo ha sido examinar el papel de la aldosterona en la inducción de calcificaciones vasculares, en un modelo experimental reconocido, la exposición de células de CMLV a beta-glicerofosfato. Nuestra hipótesis aborda la posibilidad de que

la aldosterona participe en este proceso. Como métodos, se han empleado:

Cultivo primario de CMLV de aorta bovina según el método descrito por Campbell⁸. Las CMLV fueron empleadas entre los pases 2 y 8.

Inducción del proceso de calcificación: Hemos utilizado un método de calcificación estandarizado e implantado en el Laboratorio⁹. El medio de calcificación, cambiado cada 48 h durante 12 días, se basa en el beta-glicerofosfato (10 mM) (Sigma-Aldrich, Madrid). El beta-glicerofosfato actúa como un dador de PO₄³⁻ al ser hidrolizado por la fosfatasa alcalina.

Cuantificación de la calcificación mediante acumulación de ⁴⁵Ca: Las células sometidas a proceso de calcificación se incuban en presencia de 0,5 mCi/ml de ⁴⁵Ca (GE Healthcare, Barcelona). La detección de esta acumulación se realiza con líquido de centelleo UltimaGold (Perkin Elmer, Waltham, MA) y se detectaron en un contador Beckman LS6000TA.

Tinción de von Kossa: Para visualizar el proceso de calcificación, las CMLV se fijaron con Merckofix (Merck KGaA, Darmstadt, Alemania), se incubaron con 5% nitrato de plata durante 30 minutos

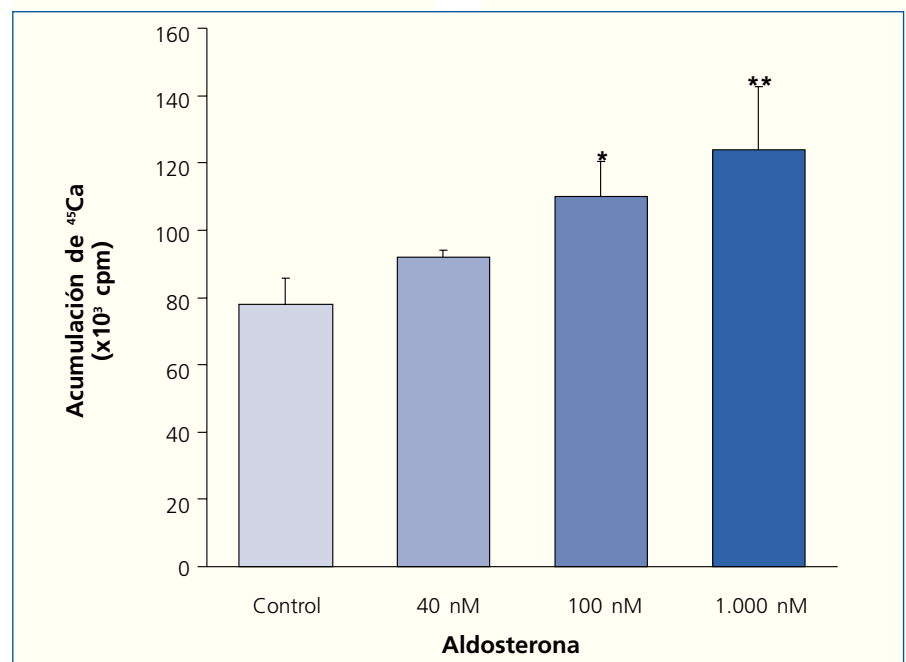


Figura 1. Incremento significativo de la captación de ⁴⁵Ca por las CMLV en presencia de concentraciones crecientes de aldosterona, determinado tras 12 días de incubación (*p < 0,05; **p < 0,01).

en oscuridad y se dejaron expuestas a la luz solar hasta que la tinción fuera observable. Las fotos se realizaron con una cámara digital Nikon Coolpix 995 sobre un fondo iluminado.

Incubación con aldosterona: Durante todo el proceso calcificante, las CMLV se incubaron con aldosterona o vehículo agregados al medio. En cada cambio de medio se agregó aldosterona a la concentración correspondiente.

Datos estadísticos: Los datos se expresaron como media \pm error estándar de la media. Excepto indicación en contrario, todos los valores corresponden a un mínimo de 5 experimentos con muestras en triplicado. Las comparaciones se hicieron mediante la prueba t de Student, emparejada o no emparejada y la prueba de ANOVA con test de Scheffé. Un valor de $P < 0,05$ se consideró significativo. Todos los cálculos se realizaron con el paquete estadístico SPSS 10.0, para Windows.

Los hallazgos realizados demuestran la validez del modelo en cuanto a acumulación de calcio en forma de cristales von Kossa positivos y ^{45}Ca . El incremento alcanzó en general cifras superiores a 250%. El resultado experimental con aldosterona demuestra un incremento de captación de ^{45}Ca significativo, aunque a concentraciones altas de la hormona (fig. 1). Este incremento resultó inhibido en forma masiva ($85 \pm 4\%$ de inhibición, $p < 0,01$) en presencia de espironolactona (10^{-7} y 10^{-6} M).

Jaffe y cols., acaban de referir un resultado similar pero en un modelo extremadamente selectivo, células calcificantes, no extrapolable a la generalidad de las CMLV¹⁰. Nuestros resultados indican que la aldosterona potencia la calcificación en CMLV de tipo normal, lo que extiende ampliamente el marco posible de acción calcificante de la hormona. De importancia, la marcada inhibición por espironolactona indica que

se trata de un efecto a nivel del receptor mineralocorticoide.

Si bien es conocido que la aldosterona induce cambios pro-fibróticos en la composición proteica de la pared arterial⁴, en nuestro conocimiento, excepto en el trabajo de Jaffe y cols.¹⁰, se desconocía que influyera también en el proceso de calcificación. Si bien las concentraciones a las que hemos detectado el efecto calcificante son elevadas, las interacciones que ocurren *in vivo* con otros factores pro-calcificantes pueden ser cruciales para que concentraciones más bajas de aldosterona actúen como coadyuvante de otros mediadores.

La existencia de calcificaciones extraóseas en pacientes con hiperaldosteronismo de comienzo temprano en la infancia, como los síndromes de Bartter y Gitelman, son otro posible ejemplo donde la relación hiperaldosteronismo-calcificación puede tener un papel hasta ahora no sospechado^{11,12}.

En conjunto, el presente trabajo aporta nuevos datos en cuanto a los factores que intervienen en la calcificación vascular. No se puede minimizar el interés terapéutico potencial de estos resultados al emplear antagonistas aldosterónicos. De comprobarse que estos actúan sobre el proceso de calcificación vascular, podrán agregarse una nueva herramienta terapéutica a las ya disponibles para el control de las calcificaciones.

1. Mori K, Shioi A, Jono S, Nishizawa Y, Morii H. Expression of matrix Gla protein (MGP) in an *in vitro* model of vascular calcification. *FEBS Lett* 1998; 433 (1-2): 19-22.
2. Proudfoot D, Skepper JN, Shanahan CM, Weissberg PL. Calcification of human vascular cells *in vitro* is correlated with high levels of matrix Gla protein and low levels of osteopontin expression. *Arterioscler Thromb Vasc Biol* 1998; 18 (3): 379-388.
3. Wallin R, Wajih N, Greenwood GT, Sane DC. Arterial calcification: a review of mechanisms, animal models, and the prospects for therapy. *Med Res Rev* 2001; 21 (4): 274-301.

4. Pitt B, Zannad F, Remme WJ, Cody R, Castaigne A, Pérez A y cols. The effect of spironolactone on morbidity and mortality in patients with severe heart failure. Randomized Aldactone Evaluation Study Investigators. *N Engl J Med* 1999; 341 (10): 709-717.
5. Jiang G, Cobbs S, Klein JD, O'Neill WC. Aldosterone regulates the Na-K-2Cl cotransporter in vascular smooth muscle. *Hypertension* 2003; 41 (5): 1131-1135.
6. Mazak I, Fiebeler A, Muller DN, Park JK, Shagdarsuren E, Lindschau C y cols. Aldosterone potentiates angiotensin II-induced signaling in vascular smooth muscle cells. *Circulation* 2004; 109 (22): 2792-2800.
7. Mironneau J. Calcium channel antagonist effects of spironolactone, an aldosterone antagonist. *Am J Cardiol* 1990; 65 (23): 7K-8K.
8. Campbell JH, Campbell GR. Culture techniques and their applications to studies of vascular smooth muscle. *Clin Sci (Lond)* 1993; 85 (5): 501-513.
9. De Solís AJ, González-Pacheco FR, Deudero JJ, Castilla MA, Neria F, Peñate S y cols. Uremic and bicarbonate concentration effects on vascular smooth muscle cells calcification: role of transporters. *Nefrología* 2005; XXV [3]: 7.
10. Jaffe IZ, Tintut Y, Newfell BG, Demer LL, Mendelsohn ME. Mineralocorticoid receptor activation promotes vascular cell calcification. *Arterioscler Thromb Vasc Biol* 2007; 27 (4): 799-805.
11. Bourcier T, Blain P, Massin P, Grunfeld JP, Gaudric A. Sclerоchoroidal calcification associated with Gitelman syndrome. *Am J Ophthalmol* 1999; 128 (6): 767-768.
12. García N, V, Cantabrana A, Muller D, Claverie-Martin F. [Chondrocalcinosis and hypomagnesaemia in a patient with a new mutation in the gene of the thiazide-sensitive Na-Cl cotransporter]. *Nefrología* 2003; 23 (6): 504-509.

A. J. de Solís, F. R. González-Pacheco, J. J. P. Deudero, F. Neria, O. Calabia, R. Fernández-Sánchez y C. Caramelo Laboratorio de Nefrología-Hipertensión. Fundación Jiménez Díaz-Capio. Universidad Autónoma de Madrid. Instituto Reina Sofía de Investigación Nefrológica.

Correspondencia: J. J. P. Deudero. jjpdeudero@fjd.es. Fundación Jiménez Díaz-Capio. Av. Reyes Católicos, 2. 28040 Madrid.

B) CASOS Y EXPERIENCIAS CLÍNICAS

Riñón pequeño en vasculitis renal ANCA positiva: un posible marcador de evolución subaguda

Nefrología 2008; 28 (2) 225-226

Sr. Director: El objetivo de esta carta es resaltar un hecho clínico real, pero insuficientemente reconocido, la existencia de vasculitis ANCA-positivas de evolución subaguda. Como ejemplo, presentamos una serie de cinco pacientes con vasculitis sistémica ANCA-positiva y riñones de pequeño tamaño al tiempo del diagnóstico.

Todas eran mujeres (edad media 67 años) y como antecedentes, solo existía historia de artralgias, epistaxis, anemia importante y abortos de repetición en dos pacientes y asma bronquial en otra. Todas presentaban síndrome general al inicio, acompañado de nicturia en dos casos y hemoptisis en uno. La Crp