

A pesar de tener función renal conservada, no hubo complicaciones debidas a la técnica de HDFVVC (tabla 1).

Como se puede comprobar en la tabla, se alcanzaron niveles terapéuticos de Valproato después de 48 horas de HDFVVC. Hubo una eliminación superior al 99% de los niveles séricos del fármaco a los 5 días, gracias al tratamiento instituido, que incluyó la técnica de depuración renal continua (figura 1).

El tercer día de ingreso presentaba alteraciones clínicas, analíticas y radiológicas indicativas de la existencia de una neumonía nosocomial; en las secreciones bronquiales se aislaron *Staphylococcus simulans* y *Staphylococcus aureus*, por lo que inició antibioterapia dirigida con levofloxacino. Después de 4 días de tratamiento y estable desde el punto de vista hemodinámico y metabólico, fue transferida al servicio de medicina interna, con apoyo de psiquiatría. Fue dada de alta del servicio de medicina interna el 15 de diciembre de 2008.

1. Valproic acid poisoning, Up-to-date, 1/1/2009.
2. Daugirdas J, et al. Handbook of Dialysis (4.ª ed.). Nueva York: Lippincott Williams & Wilkins, 2007.
3. Wilcox, et al. Therapy in Nephrology & Hypertension: a companion to Brenner & Rector's. The Kidney, 2008.
4. Bowdle TA, et al. Valproic acid dosage and plasma protein binding and clearance. Clin Pharmacol Ther 1980;28:486.

J. Albuquerque Gonçalves, C. Santos, J.M. Montalbán, R. Alves Filipe, R. Chorão, J. Freixo, A. Ramalheiro, A. Bernardo, A.B. Iglesias, E. Rocha
Hospital Amato Lusitano. Castelo Branco. Portugal.

Correspondencia:

João Alburquerque Gonçalves
Hospital Amato Lusitano. Castelo Branco. Portugal.
jpmag.med@gmail.com

Peritonitis esclerosante fulminante. Espectacular respuesta al tratamiento con esteroides

Nefrología 2010;30(1):135-6

Sr. Director:

La escleritis peritoneal encapsulante es una complicación infrecuente de la diálisis peritoneal (DP). Una de sus variantes, la peritonitis esclerosante «fulminante» (PEF), evoluciona en forma hiperaguda después de un episodio de peritonitis bacteriana. Es un cuadro que requiere un alto índice de sospecha y el inicio precoz de tratamiento esteroideo, al cual suele presentar una respuesta favorable rápida y notoria. Presentamos 5 casos de PEF con importante mejoría clínica ante la instauración del tratamiento con esteroides.

Revisamos de forma retrospectiva las historias clínicas de 164 pacientes en DP en Neuquén, Argentina, entre 1996 y 2008. Nueve de ellos presentaron cuadros compatibles con escleritis peritoneal encapsulante (5,38%), cinco de los cuales correspondían a la variante PEF. Cuatro eran mujeres, con una edad promedio de 40 años, PET promedio bajo, promedio alto o alto; tiempo en DP 3-7 años, 2 pacientes con historia de peritonitis previas. Todos presentaron episodios de peritonitis a gérmenes comunes inmediatamente antes del cuadro de referencia, el cual se caracterizó por grave afectación general, distensión, dolor abdominal intenso, fiebre, diarrea, hipomotilidad intestinal y vómitos. Estudios complementarios (TAC): engrosamiento peritoneal variable, adherencias de asas, depósitos de calcio, loculaciones, tractos fibrosos, desdibujamiento de la grasa. Algunas fueron normales.

Tratamiento inicial: ATB según sensibilidad, extracción de catéter, laparotomía y lavado amplio.

Evolución: gravemente afectados, síndrome de respuesta inflamatoria sisté-

mica (SIRS), sin respuesta a los tratamientos. Un paciente presentó shock distributivo y requirió asistencia respiratoria mecánica.

Biopsias peritoneales (3 casos): engrosamiento peritoneal variable, hialinosis, calcificaciones, necrosis, abscesificación, fibrosis, infiltrados inflamatorios, compatibles con peritonitis esclerosante.

En todos los pacientes se instauró metilprednisona p.o. 1 mg/kg/día o pulsos de metilprednisolona i.v., con mejoría notable inmediata del cuadro clínico. Un paciente presentó hemorragia digestiva, se cambió a sirolimus y falleció por neumonía hospitalaria una vez resuelto el cuadro abdominal.

La escleritis peritoneal encapsulante es una complicación grave de la DP. Las primeras comunicaciones la consideraban letal¹. La prevalencia es variable según los diversos autores, desde un 0,7% que se incrementa con la duración del tratamiento hasta llegar a un 19,4% en los que llevan más de 8 años². Entre los factores de riesgo se han descrito: el tiempo en DP², las peritonitis graves y, especialmente, la infección por *Staphylococcus aureus*, hongos y *Pseudomonas*, el número y gravedad de cada episodio³⁻⁵, así como las soluciones con alto contenido en glucosa. Un gran porcentaje de casos se desarrolla en forma lenta tras la suspensión de la DP y la transferencia a HD⁴. En otros casos se presenta como fenómeno de segunda fase a continuación de una peritonitis bacteriana grave, y adquiere las características de peritonitis esclerosante fulminante⁶.

Utilizamos la expresión peritonitis esclerosante para evidenciar el componente infeccioso/inflamatorio agudo en su presentación, y la expresión escleritis peritoneal encapsulante para calificar la forma de presentación lenta y progresiva de la entidad.

Hemos empleado tratamiento inmunosupresor en los 5 pacientes con PEF,

con una espectacular remisión de los síntomas y la normalización del tránsito intestinal en menos de 72 h. Sólo hubo una muerte, posterior a la resolución del cuadro abdominal, por intercurrencia pulmonar.

El tratamiento se mantuvo durante 6 meses, en dosis decrecientes hasta llegar a 20 mg/día de meprednisona. Posteriormente fue suspendido, sin recurrencia del cuadro. Los pacientes continúan vivos, con seguimiento entre 2 y 6 años, en tratamiento hemodialítico y un enfermo ha sido sometido a trasplante.

Podemos concluir que ante pacientes con un aparente diagnóstico de sepsis asociada a peritonitis primaria en DP, signos abdominales que no remiten y con cultivos ya negativizados, debemos considerar el diagnóstico de PEF y evaluar el inicio temprano del tratamiento con corticoides, que puede salvar la vida de enfermo.

1. Junor B, Mc Millan M. Immunosuppression in sclerosing peritonitis. *Adv Perit Dial* 1993;9:187-9.
2. Rigby R, Hawley C. Sclerosing peritonitis: the experience in Australia. *Nephrol Dial Transplant* 1998;13:154-9.
3. Kawaguchi Y, Kawanishi H, Mujais S, Topley N, Oreopoulos NG. Encapsulating peritoneal sclerosis: definition, etiology, diagnosis, and treatment. *International Society for Peritoneal Dialysis Ad Hoc Committee on Ultrafiltration Management in Peritoneal Dialysis. Perit Dial Int* 2000;20(Suppl 4):43-55.
4. Nakayama M, Yamamoto H, Ikeda M, Hasegawa T, Kato N, Takahashi N, et al. Risk factors and preventive measures for encapsulating peritoneal sclerosis. *Jikei Experience 2002. Adv Perit Dial* 2002;18:144-8.
5. Selgas R, Bajo M, Cirugeda A, Del Peso G, Aguilera A, Gil F, et al. Diagnóstico precoz, prevención y tratamiento de los síndromes esclerosantes peritoneales. *Nefrología* 2003;23(Suppl 3):38-43.
6. Courtney A, Doherty C. Fulminant sclerosing peritonitis immediately following acute bacterial peritonitis. *Nephrol Dial Transplant* 2006;21:532-4.

I. Hendel, S. Mastrapasqua, C. Martínez, F. Martínez, O. Escobar

Servicio de Nefrología. Hospital Provincial Neuquén. Argentina.

Correspondencia: Sonia Mastrapasqua

Servicio de Nefrología. Hospital Provincial Neuquén. Argentina.

smastrapasqua@gmail.com

Coartación aórtica como causa poco frecuente de hipertensión arterial en el anciano

Nefrología 2010;30(1):136-7

Sr. Director:

La hipertensión arterial en el anciano es de causa fundamentalmente esencial, y la coartación de aorta es una causa excepcional¹. La supervivencia media de los pacientes con coartación de aorta es baja, sólo un 25% supera los 50 años de edad^{2,3}; en la mayoría de estos casos se trata de mujeres, debido a una menor tendencia al desarrollo de arteriosclerosis y de hipertensión⁴.

Se describe un caso de un paciente varón de 83 años de edad, que ingresa para realizar una intervención quirúrgica de un carcinoma epidermoide paranasal izquierdo, que presentó como complicación un hematoma cervical compresivo que precisó traqueotomía urgente. Entre sus antecedentes personales destacaba una hipertensión arterial refractaria de larga evolución. A la exploración física presentó una auscultación cardiopulmonar normal, con pulsos distales presentes en extremidades superiores y abolidos en las inferiores. La presión arterial en la extremidad superior derecha fue de 182/81 mmHg, claramente superior a la del lado izquierdo, con cifras de 130/75 mmHg, estas últimas similares a las de las extremidades inferiores. Análíticamente no se evidenciaron datos de hipertensión secundaria suprarrenal, tiroidea o renal. En el ecocardiograma se describió una hipertrofia importan-

te del ventrículo izquierdo en localización septal. En la radiografía se observaron una leve cardiomegalia y el signo de la «E invertida» (figura 1), lo cual, junto con la diferencia de presión arterial en ambas extremidades superiores, nos orientó hacia el diagnóstico de una probable coartación aórtica. Por todo ello, se realizó una TAC torácica con contraste, en la que se evidenció, en el cayado aórtico, distal a la salida de los troncos supraaórticos, una dilatación postestenótica de 3,7 cm de diámetro máximo, compatible con una coartación aórtica (figura 2).

Tras valorar la situación clínica, el estadio tumoral (T2, N2b, M0) y la importante comorbilidad de la intervención quirúrgica, se decidió realizar tratamiento conservador.

En conclusión, el diagnóstico de coartación de aorta debería descartarse

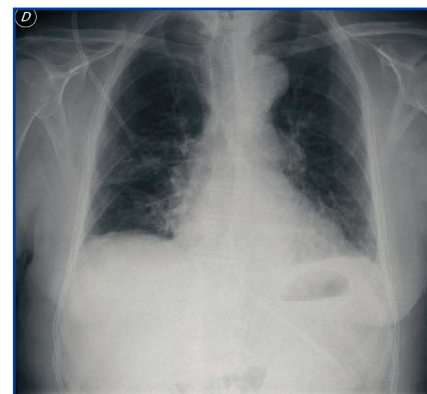


Figura 1. Radiografía de tórax.

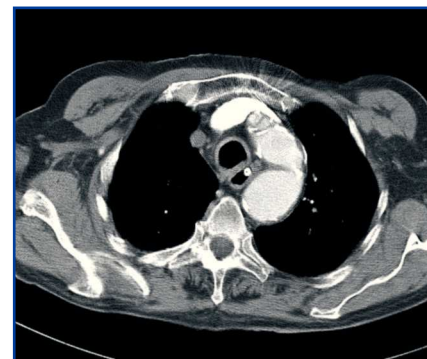

Figura 2. TAC torácica.