

- 2004;2:1758-64.
- Hernando Avendaño L, Aljama García P, Arias Rodríguez M. Nefrología Clínica (3.ª ed.). Madrid: Editorial Médica Panamericana, 2009;450-9.
 - Lin TL, Shih LY, Dunn P, et al. Inmunoglobulin D multiple myeloma. Chang Gung Med J 2000;23(8):451-7.
 - Jancelewicz Z, Takatsuki K, Sugai S, Pruzanski W. IgD multiple myeloma. Review of 133 cases. Arch Intern Med 1975;135(1):87-93.
 - Qiao SK, Zhang XL, Wang FX, Pan L. Inmunoglobulin D lambda multiple myeloma: a case report. Zhongguo Shi Yan Xue Ye Xue Za Zhi 2007;15(3):643-6.

T. Monzón Vázquez, A. Rodríguez Moreno, P. Delgado Conde, J. Delgado Domínguez, A. Gomis Couto, A. Barrientos Guzmán

Servicio de Nefrología.
Hospital Clínico San Carlos. Madrid.

Correspondencia: Tania Monzón Vázquez
Servicio de Nefrología.
Hospital Clínico San Carlos. Madrid.
taniarmv@msn.com

Riñón supernumerario

Nefrología 2010;30(1):142

Sr. Director:

Referimos el caso de un paciente de 40 años, sin antecedentes urológicos de interés, que es valorado en nues-

tro servicio por dolor en fosa renal izquierda, microhematuria y piuria. En la exploración presenta dolor a la palpación en fosa renal izquierda. En la radiografía simple se visualiza imagen radiopaca en trayecto ureteral izquierdo compatible con litiasis. Con los datos clínicos, analíticos y de imagen es diagnosticado de crisis renoureteral izquierda. En la pielografía anterógrada, que confirma el diagnóstico, observamos en la región craneal del riñón izquierdo un riñón de menor tamaño, con su propio sistema colector e independiente del ipsilateral (figura 1).

El riñón supernumerario es la más rara de las malformaciones renales. Es siem-

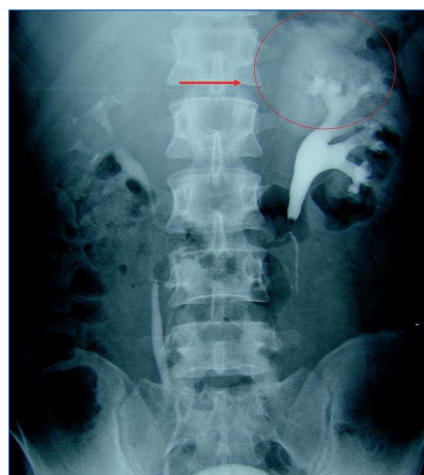


Figura 1. Urografía i.v.

pre de menor tamaño y se encuentra situado generalmente caudal al ipsilateral, independiente de éste por su cápsula y con un sistema de irrigación y colector propio^{1,2}. No suele causar síntomas hasta la edad adulta cuando puede generar dolor, hipertensión, etc. Puede presentarse asociado a otros procesos patológicos como el síndrome VATER³ o anomalías cardiológicas⁴. El tratamiento será el de los procesos acompañantes.

M.A. Arrabal Polo, A. Jiménez Pacheco, M. Arrabal Martín

Servicio de Urología. Hospital Universitario San Cecilio. Granada.

Correspondencia:

Miguel Ángel Arrabal Polo
Camino de Ronda, 143, 4.º F. 18003
Granada.
arrabalp@ono.com

- Sy WM, Seo IS, Sze PC, et al. A patient with three kidneys: a correlative imaging case report. Clin Nucl Med 1999;24:264.
- Kawamura T. Supernumerary kidney. Ryoikibetsu Shokogun Shirizu 1997;16:354.
- Moses KA, Kirsch AJ, Heiss EA, et al. Supernumerary kidney in a term infant with VATER association. Am Surg 2008;74:874.
- Unal M, Erem C, Serçe K, et al. The presence of both horseshoe and a supernumerary kidney associated with coarctation of aorta. Acta Cardiol 1995;50:155.

FE DE ERRATAS

En el **suplemento extraordinario, volumen 29 número 5 «Actualizaciones en Nefrología 2009»**, figuran autores incorrectos, que procedemos a rectificar:

- En el Sumario, en el epígrafe: **Manejo del paciente hipertenso anciano y muy anciano a la luz de las evidencias actuales**, figuran como autores: G. Fernández Fresnedo, M. Gago Fraile, cuando debería figurar: G. Fernández Fresnedo, J.M. Galcerán, M. Gorostidi, M. Gago Fraile.
- En el Capítulo: **«Manejo del paciente hipertenso anciano y muy anciano a la luz de las evidencias actuales»** figuran como autores: G. Fernández Fresnedo, M. Gago Fraile, cuando debería figurar: G. Fernández Fresnedo, J.M. Galcerán, M. Gorostidi, M. Gago Fraile.
- En el Sumario, en el epígrafe: **¿Hasta dónde con el bloqueo del sistema renina-angiotensina-aldosterona? ¿Qué aportan los nuevos fármacos y las nuevas combinaciones entre ellos en el tratamiento de la hipertensión arterial?**, figuran como autores: J.M. Galcerán, cuando debería figurar: J.M. Galcerán, M. Gorostidi, G. Fernández Fresnedo.
- En el Capítulo: **«¿Hasta dónde con el bloqueo del sistema renina-angiotensina-aldosterona? ¿Qué aportan los nuevos fármacos y las nuevas combinaciones entre ellos en el tratamiento de la hipertensión arterial?»** figuran como autores: J.M. Galcerán, cuando debería figurar: J.M. Galcerán, M. Gorostidi, G. Fernández Fresnedo.

Pedimos disculpas a los autores afectados y a los lectores de la revista.