

portante hiperintensidad de toda la protuberancia y de la unión ponto-mesoencefálica sin restricción de difusión y, por tanto, no relacionable con isquemia, por lo que se indicó el diagnóstico de mielínolisis centroprotuberancial. Supratentorialmente, presentaba una importante hiperintensidad de sustancia blanca periventricular y algún infarto lacunar antiguo (figura 1).

La evolución clínica fue satisfactoria tras considerarse la realización de una hemodiálisis repetida, diaria, de corta duración, con un tiempo de resolución de 6 días. Obviamente, a la edad de la paciente y con su patología de base, se hace difícil aventurar con seguridad un diagnóstico, aunque no podemos dejar de relacionar este proceso agudo neurológico como inusual (después de un año en diálisis, sin cambios aparentes importantes de osmolaridad, etc.), pero sí que parece que pueda relacionarse con la agresividad de las sesiones de diálisis en una paciente senil, quizá sometida a una excesiva ultrafiltración. El tiempo de recuperación del proceso, así como la imagen de RM, obliga a considerar más un proceso de mielínolisis.

1. Lohr JW. Osmotic demyelination syndrome following correction of hyponatremia: association with hypokalemia. *Am J Med* 1994;96(5):408-13.
2. Huang WY, Weng WC, Peng TI, Ro LS, Yang CW, Chen KH. Central pontine and extrapontine myelinolysis after rapid

correction of hyponatremia by hemodialysis in a uremic patient. *Ren Fail* 2007;29(5):635-8.

3. Aydın OF, Uner C, Senbil N, Bek K, Erdoğan O, Güner YK. Central pontine and extrapontine myelinolysis owing to disequilibrium syndrome. *J Child Neurol* 2003;18(4):292-6.
4. Kim J, Song T, Park S, Cho IS. Cerebellar peduncular myelinolysis in patient receiving hemodialysis. *AJR Am J Roentgenol* 2004;182(3):809-16.
5. Kumar S, Fowler M, González-Toledo E, Jaffe SL. Central pontine myelinolysis, an update. *Neurol Res* 2006;28(3):360-6.
6. Ađildere AM, Benli S, Erten Y, Co?kun M, Boyvat F, Ozdemir N. Osmotic demyelination syndrome with a dysequilibrium syndrome: reversible MRI findings. *Neuroradiology* 1998;40(4):228-32.

**L. Quiñones Ortiz, A. Suárez Laurés, A.J. Pérez Carvajal, A. Pobes**

Servicios de Nefrología y Radiología.  
Hospital Cabueñes. Gijón.

**Correspondencia:**

Luis Quiñones Ortiz  
Servicio de Nefrología.  
Hospital Cabueñes. Gijón.  
luisquio@hotmail.com

## Primoinfección por citomegalovirus como causa de desarrollo de crioaglutininas y crioglobulinas en una paciente sometida a trasplante renal

*Nefrología* 2010;30(2):267-8

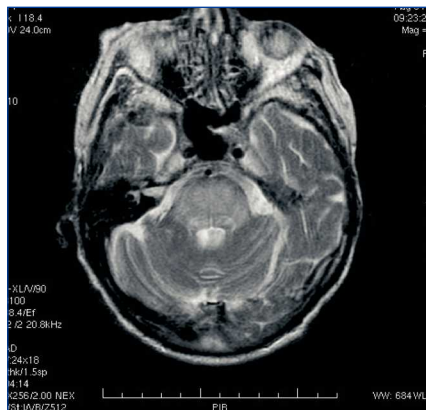
**Sr. Director:**

El desarrollo de crioaglutininas y crioglobulinas tras la primoinfección por el citomegalovirus (CMV) se ha descrito en pacientes inmunocompetentes, y se presenta en la fase aguda de la infección. Son escasas las citas bibliográficas sobre la influencia que esta primoinfección puede tener en el paciente sometido a un trasplante renal de riesgo (donante positivo/recep-

tor negativo) tras la profilaxis de 6 meses con valganciclovir, universalmente aceptada para este tipo de pacientes.

Presentamos el caso de una paciente sometida a trasplante renal de 42 años que desarrolló crioaglutininas y crioglobulinas mixtas (IgM/IgG) en el contexto de una primoinfección por CMV 2 meses después de acabada la profilaxis con valganciclovir.

Recibió trasplante renal de donante cadáver en julio de 2007, cuya inmunosupresión consistió en basiliximab, esteroides, tacrólimus y micofenolato mofetil (MMF). Durante los primeros 6 meses posteriores al trasplante se realizó profilaxis con valganciclovir oral a dosis de 900 mg/día. Dos meses después de terminarla, acudió a consulta afectada de un síndrome mononucleósico y epigastralgia, detectándose leucopenia (3.100 leucocitos/mm<sup>3</sup>), hiperbilirrubinemia (1,34 mg/dl) y elevación de LDH (277 U/l), con transaminasas y función renal normales. Se realizó antigenemia de CMV, siendo positiva a título de más de 100 células infectadas por cada 200.000 leucocitos, y fue ingresada para recibir tratamiento intravenoso con ganciclovir a dosis de 5 mg/kg/12 horas. Durante el ingreso desarrolló una leucopenia importante que precisó el uso de factores estimulantes de granulocitos/macrófagos, crioaglutininas a título 1/64 y crioglobulinas tipo IgM/IgG, indicativas de crioglobulinemia tipo II, así como precipitado monoclonal IgM kappa objetivado en el proteinograma. Valorando los datos conjuntamente con el servicio de hematología, se consideraron secundarios a la infección viral. Se suspendió el tratamiento con MMF y se decidió el cambio de tacrólimus a inhibidores de la m-TOR dada su influencia beneficiosa en la erradicación de la infección por CMV<sup>1</sup>. El tratamiento con ganciclovir se prolongó durante 28 días, observándose un descenso paulatino de los títulos de la antigenemia hasta negativizarse por completo. La función renal continuó siendo estable en todo momento (Cr 0,9 mg/dl). Las crioaglutininas y las crioglobulinas se negativizaron 2 meses después del ingreso,



**Figura 1.** Resonancia magnética craneal.

persistiendo el pico monoclonal hasta 7 meses después.

En los pacientes inmunocompetentes está documentado el papel que la primoinfección por CMV y otros virus (VHB, VHC, VIH)<sup>2</sup> pueden tener en la aparición de alteraciones hematológicas e inmunológicas, siendo el desarrollo de crioglobulinemia tipo II una de las más frecuentes en la literatura<sup>3,4</sup>. Estas alteraciones suelen ser transitorias y correlacionarse con el curso de la infección. En pacientes sometidos a trasplante renal pueden desarrollarse también este tipo de anomalías<sup>5</sup>, que suelen revertir tras la eliminación completa del virus mediante tratamiento antiviral, y que pueden complicar el tratamiento de estos pacientes en la fase aguda de la infección.

1. Demopoulos L, Polinsky M, Steele G, Mines D, Blum M, Caulfield M, et al. Reduced risk of cytomegalovirus infection in solid organ transplant recipients treated with sirolimus: a pooled analysis of clinical trials. *Transplant Proc* 2008;40:1407-10.
2. Hurtado L, Pinilla J, Daroca R, De la O M, Salcedo J. Crioglobulinemia asociada a primoinfección por citomegalovirus. *An Med Intern (Madrid)* 2008;2:99-100.
3. Kramer J, Henning H, Lensing C, Kruger S, Helmchen U, Steinhoff J, et al. Multi-organ affecting CMV-associated cryoglobulinemic vasculitis. *Clin Nephrol* 2006;66(4):284-90.
4. Takeuchi T, Yoshioka K, Hori A, Mukoyama K, Ohsawa A, Yokoh S. Cytomegalovirus mononucleosis with mixed cryoglobulinemia present transient pseudothrombocytopenia. *Intern Med* 1993;32:598-601.
5. Zilow G, Haffner D, Roelcke D. CMV-induced anti Sia-b1 cold agglutinin in an immunocompromised patient. *Beitr Infusionsther Transfusions Med* 1997;34:180-4.

**E.J. Fernández, I. Auyanet, R. Guerra, M.A. Pérez, E. Bosch, A. Ramírez, S. Suria, M.D. Checa**

Servicio de Nefrología.  
Hospital Universitario Insular de Gran Canaria.  
Las Palmas de Gran Canaria.

**Correspondencia:**

Ingrid Auyanet Saavedra

Servicio de Nefrología.  
Hospital Universitario Insular de Gran Canaria.  
ingrid\_auyanet@hotmail.com

## Un caso de vasculitis p-ANCA positivo con derrame pericárdico asociado

*Nefrología* 2010;30(2):268-9

**Sr. Director:**

La poliangeítis microscópica es una vasculitis necrosante que cursa con afectación glomerular (puede ser la única manifestación: vasculitis limitada al riñón), siendo la afectación pulmonar la segunda en frecuencia, pero se trata de un proceso sistémico en el que podrían verse afectados los vasos pequeños de cualquier parte del cuerpo. La HTA es la manifestación cardiovascular más frecuente.

Presentamos el caso de una paciente con deterioro subagudo de la función renal y afectación pericárdica con excelente respuesta al tratamiento esteroideo.

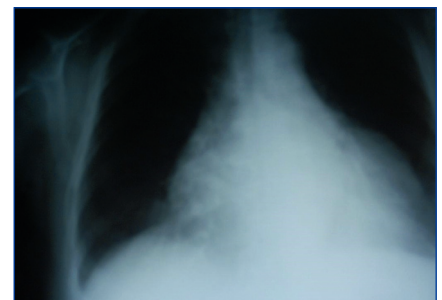
Se trata de una mujer de 60 años con antecedentes de diabetes mellitus diagnosticada 3 años antes sin microangiopatía ni macroangiopatía, HTA de 10 años de evolución que era tratada con carvedilol, hidroclorotiazida y valsartán. Un año antes tenía una creatinina de 0,8 mg/dl; FGE (MDRD) >60 ml/min/1,73 m; sistemático y sedimento de orina sin alteraciones. Refiere en las 6 semanas antes del ingreso astenia progresiva, con posterior aparición de fiebre y tos seca. No presentaba disnea, dolor torácico ni alteración en la diuresis. En la exploración tenía una presión arterial (PA) de 190/80 mmHg, estaba eupneica, con presión venosa yugular elevada, auscultación cardíaca rítmica con roce pericárdico, normoventilación en ambos hemotórax y ausencia de edemas. En la analítica, presentaba una hemoglobina de 7,7 mg/dl, urea de 217 mg/dl, creatinina 4,5 mg/dl, potasio 3,6 mEq/l, saturación basal de O<sub>2</sub> del 98%; en orina, tenía proteinuria de +++ y 60 hematíes/campo. En el ECG no había alteraciones. En la radiografía de tórax se observó una gran cardiomegalia (figura 1). Se solicitó una ecocardiografía de urgencia, en la que se evidenció un derrame pericárdico mo-

derado-grave. En la ecografía no se observaron alteraciones en el riñón.

Se inició tratamiento con esteroides a dosis de 1 mg/kg/día, con notable mejoría del estado general en pocos días. Respecto a los resultados de laboratorio, el test de Coombs directo fue negativo, haptoglobina de 4 g/l, LDH 370 U/l, C3 y C4 en rango de normalidad, ANA negativo, ANCA positivo, patrón p-ANCA. La reactividad analizada por ELISA correspondía a antimieloperoxidasa de 146 U/ml. Proteinuria de 2 g/24 h. La biopsia renal percutánea con un total de 17 glomérulos era compatible con una glomerulonefritis proliferativa focal, con un 50% de semilunas e importante afectación tubulointerstitial. Se pautó una dosis i.v. de ciclofosfamida y se repitió la ecocardiografía (un día antes del bolo de ciclofosfamida), en la que ya no se observaba el derrame pericárdico. Tras 18 días de ingreso fue dada de alta en tratamiento con creatinina a dosis de 1,8 mg/dl.

En las vasculitis de pequeño vaso es posible la afectación cardíaca primaria o bien secundaria en relación con la HTA, el tratamiento inmunosupresor, el estado inflamatorio y la enfermedad renal que pueden contribuir al desarrollo de hipertrofia cardíaca, endocarditis bacteriana y enfermedad coronaria<sup>1,2</sup>.

En cuanto a la afectación cardíaca como manifestación primaria de la enfermedad es más frecuente en el síndrome de Churg-Strauss, presente en un 13-47%<sup>1,3</sup> como lesión miocárdica, endocárdica o pericárdica<sup>4</sup>. En cuanto a la



**Figura 1.** Cardiomegalia sin otros signos sugestivos de fallo cardíaco.