

## Endocarditis infecciosa, neumonía, bacteriemia y meningitis por *Staphylococcus aureus* en paciente con enfermedad renal terminal: a propósito de un caso

Nefrología 2010;30(4):485-6

doi: 10.3265/Nefrología.pre2010.May.10421

### Sr. Director:

Presentamos un caso de septicemia, endocarditis, meningitis y neumonía por *Staphylococcus aureus* en una paciente en programa de hemodiálisis con infección por dicho germen en su fístula arteriovenosa (FAVi). Se trata, pues, de un caso de descripción poco frecuente en la bibliografía médica.

Mujer de 45 años de edad, alérgica a tetracilinas, con antecedentes personales de fumadora activa, hipertensión arterial (HTA) mal controlada, crioglobulinemia mixta en tratamiento con corticoides e insuficiencia renal crónica por nefroangiosclerosis en programa de hemodiálisis.

La paciente ingresa en el servicio de medicina intensiva ante la sospecha de meningitis, tras presentar un cuadro de fiebre de 5 días de evolución y disminución del nivel de conciencia. En la exploración física inicial destacan: desde el punto de vista neurológico GSC 8 (M4, O2, V2), rigidez de nuca, sin alteraciones en los pares craneales; en la auscultación cardíaca presenta soplo sistólico piante en foco mitral (no existente en su anterior ingreso); en la auscultación pulmonar destacan una hipoventilación basal derecha y signos de infección en la FAVi de su extremidad superior derecha. Ante el estado neurológico de la paciente se decide su intubación orotraqueal y la conexión a ventilación mecánica. En la radiografía de tórax se observa una imagen de condensación alveolar bilateral (figura 1). Se

decide la realización de una tomografía computarizada (TC) craneal en la que se objetiva una lesión hipodensa occipital izquierda, sin dilatación del sistema ventricular. Se realiza punción lumbar cuyos resultados son compatibles con meningitis bacteriana aguda, al mismo tiempo se obtienen hemocultivos y broncoaspirado. Se inició tratamiento antibiótico de manera empírica. Posteriormente, se aisló en todas las muestras cultivadas *S. aureus* metilicín sensible (SAMS).

Con la sospecha de infección de la FAVi se decide cerrarla (posteriormente también se aísla en ella SAMS). A las 48 horas de su ingreso, ante el deterioro hemodinámico de la paciente y sospecha de endocarditis, se realiza ecocardiograma transesofágico en el que se objetivan grandes vegetaciones sobre velo septal y posterior de la válvula mitral con imágenes indicativas de absceso fistulizado.

La evolución de la paciente es mala; presentan shock séptico y fracaso multiorgánico, y fallece a los 9 días de su ingreso en nuestra unidad.

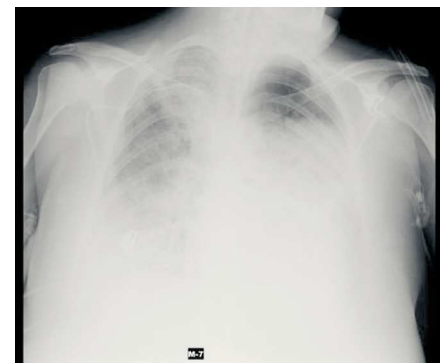
Los pacientes en programa de hemodiálisis presenta un mayor riesgo de las infecciones bacterianas que el resto de la población, siendo los catéteres vasculares la puerta de entrada de dichas infecciones por su frecuente manipulación, a lo que se une el estado de inmunosupresión que condiciona de por sí la uremia<sup>1</sup>. Los gérmenes más comunes que pueden causar bacteriemia en este tipo de pacientes son *S. aureus*, seguidos de bacilos aerobios gramnegativos y flora polimicrobiana<sup>1,2</sup>.

Cuando se produce una infección por *S. aureus* la puerta de entrada suele ser frecuentemente el acceso vascular. Clínicamente, y en especial en pacientes en programa de hemodiálisis, se puede presentar como meningitis, endocarditis, bacteriemia, osteomielitis, sepsis, etc. En nuestro caso, la paciente fue diagnosticada de meningitis, bacteriemia, endocarditis y neumonía.

La endocarditis es una de las complicaciones más serias de la bacteriemia, por su elevada mortalidad (cerca de un 30%). La válvula mitral es la que se ve más afectada (alrededor del 50%), seguida de la válvula aórtica (30%) y, por último, las cavidades derechas (25%)<sup>1,3,4</sup>. En el caso de endocarditis con obstrucción de la válvula se debe realizar recambio quirúrgico de ésta, en cuanto la situación del paciente lo permita<sup>5</sup>.

En cuanto al tratamiento, debe iniciarse tratamiento antibiótico de amplio espectro y proceder a desmontar el acceso vascular, puesto que suele ser la fuente de la infección. Pese a todo, la infección por *S. aureus* suele tener una elevada morbimortalidad<sup>2</sup>, y la mortalidad es del 25-47% según las series, que se eleva al 47-65% al año cuando el paciente se encuentra en hemodiálisis<sup>1,5</sup>. Si nos referimos a la mortalidad intrahospitalaria a los 60 días, independientemente del microorganismo responsable, ésta se sitúa en torno al 47-52%<sup>1,5</sup>.

1. Spies C, Madison JR, Schatz IJ. Infective endocarditis in patients with end-stage renal disease: clinical presentation and outcome. Arch Intern Med 2004;12:164(1):71-5.
2. Chang CF, Kuo BI, Chen TL, et al. Infective endocarditis in maintenance hemodialysis patients: fifteen years' experience in one medical center. J Nephrol 2004;17(2):228-35.[PubMed]
3. Nori U, Manoharan A, Thornby J, et al. Mortality risk factors in chronic



**Figura 1.** Radiografía tórax en la que se observa imagen de condensación alveolar bilateral.

- haemodialysis patients with infective endocarditis. *Nephrology Dialysis Transplantation* 2006;21(8):2184-90.
4. Tiurin VP, Potekhin NP, Anashkin VA, et al. Infective endocarditis in patients on program hemodiálisis. *Klin Med (Mosk)* 2006;84(6):38-41.[Pubmed]
5. Danese MD, Griffiths RI, Dylan M, Yu HT, Dubois R. Mortality differences among organisms causing septicemia in hemodialysis patients. *Hemodial Int* 2006; 10(1):56-62.[Pubmed]

6. Lentino JR, Baddour LM, Wray M, Wong ES, Yu VL. *Staphylococcus aureus* and other bacteremias in hemodialysis patients: antibiotic therapy and surgical removal of access site. *Infection* 2000;28(6):355-60.[Pubmed]

---

**R. Montoiro Allué<sup>1</sup>, S. Moreno Loshuertos<sup>2</sup>, M. Sánchez Marteles<sup>3</sup>**

<sup>1</sup> Servicio de Medicina Intensiva. Hospital Clínico Universitario Lozano Blesa. Zaragoza.

<sup>2</sup> Servicio de Nefrología. Hospital Santa Bárbara. Soria.

<sup>3</sup> Servicio de Medicina Interna. Hospital Clínico Universitario Lozano Blesa. Zaragoza.

**Correspondencia:**

**Raquel Montoiro Allué**

Servicio de Medicina Intensiva. Hospital Clínico Universitario Lozano Blesa. Zaragoza. tortugeta@hotmail.com

---

Enviado a Revisar: 11 May. 2010 | Aceptado el: 17 May. 2010

---