

díaca aguda) en el contexto de una compleja patología de reciente descripción, como el síndrome de Takotsubo. Es un fracaso de características prerrenales en el que cabe esperar una adecuada recuperación de la función renal posterior.

Mientras no dispongamos de buenos marcadores precoces de disfunción renal es imprescindible la vigilancia estrecha de la función renal en cualquier paciente con patología cardíaca aguda, de cara a un diagnóstico precoz. El manejo agudo conjunto del tratamiento, tanto por el cardiólogo como por el nefrólogo, podrá resultar en un mejor pronóstico del paciente.

1. Paixao AR, Balaji N, Ryzhikov A, Ghafouri K, Collins S. Left ventricular contraction patterns in patients with suspected acute coronary syndrome and normal coronary angiograms: a new look at the Takotsubo syndrome. *Clin Cardiol* 2011;34(1):45-50.
2. Dote K, Sato H, Tateishi H, Uchida T, Ishihara M. Myocardial stunning due to simultaneous multivessel coronary spasms: a review of 5 cases. *J Cardiol* 1991;21(2):203-14.
3. Prasad A, Lerman A, Rihal CS. Apical ballooning syndrome (Tako-Tsubo or stress cardiomyopathy): a mimic of acute myocardial infarction. *Am Heart J* 2008;155(3):408-17.
4. Singh NK. Apical ballooning syndrome: the emerging evidence of a neurocardiogenic basis. *Am Heart J* 2008;156(3):e33.
5. Previtali M, Repetto A, Camporotondo R, Citro R, Faggiano P. Clinical characteristics and outcome of left ventricular ballooning syndrome in a European population. *Am J Cardiol* 2011;107(1):120-5.

**D. Arroyo<sup>1</sup>, N. Panizo<sup>1</sup>, U. Verdalles<sup>1</sup>, M.E. Vázquez-Álvarez<sup>2</sup>, D. Barraca<sup>1</sup>, B. Quiroga<sup>1</sup>, J. Luño<sup>1</sup>**

<sup>1</sup> Servicio de Nefrología. Hospital General Universitario Gregorio Marañón. Madrid.

<sup>2</sup> Servicio de Cardiología. Hospital General Universitario Gregorio Marañón. Madrid.

**Correspondencia:** David Arroyo Rueda  
Servicio de Nefrología.

Hospital General Universitario Gregorio Marañón. Dr. Esquerdo, 46. 28007 Madrid.  
dvdray@gmail.com  
nayapanizo@gmail.com

## Hemorragia pulmonar crónica como primera manifestación de una poliangeítis microscópica asociada a tiroiditis autoinmune

*Nefrología* 2011;31(4):494-5

doi:10.3265/Nefrologia.pre2011.Apr.10841

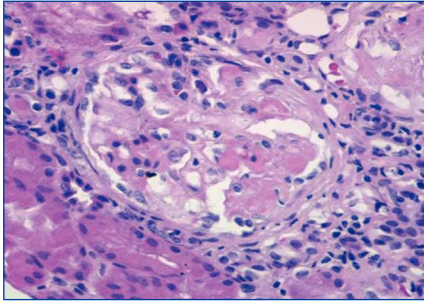
### Sr. Director:

La poliangeítis microscópica (PAM) se define como una vasculitis sistémica necrosante no granulomatosa, anticuerpos anticitoplasma de neutrófilos (ANCA) positiva, que afecta a los vasos de pequeño tamaño. El riñón y el pulmón son los órganos que se ven afectados con mayor frecuencia<sup>1</sup>. La hemorragia pulmonar en la PAM suele tener un curso agudo o incluso fulminante<sup>2,3</sup>. La presentación de la hemorragia pulmonar en la PAM de forma crónica está menos descrita. La tiroiditis autoinmune se asocia con glomerulopatías, especialmente con la nefropatía membranosa<sup>4</sup>.

Describimos a una paciente con hemorragia pulmonar crónica como forma de presentación de una PAM; el estudio demostró también la existencia de una tiroiditis autoinmune.

Mujer de 54 años en estudio en otro hospital, desde año y medio antes, por anemia ferropénica de varios años de evolución, en tratamiento con hierro oral y con necesidad transfusional. Durante este estudio se detectaron insuficiencia renal, proteinuria y microhematuria, por lo que nos fue remitida. Antecedentes personales: hipertensión arterial de un año de evolución. Clínicamente refería astenia importante y disnea de medianos esfuerzos. Exploración física: afebril, presión arterial de 140/96 mmHg, sin edemas en los miembros inferiores. En el estudio analítico destacaban: hemoglobina 8,6 g/dl, hierro 33,5 µg/dl, capacidad de unión de la transferrina al hierro (TIBC) 264 µg/dl, ferritina 137 ng/ml, urea 67 mg/dl, creatinina 1,50 mg/dl, filtrado glomerular estimado (FGe) (según Mo-

dification of Diet in Renal Disease, MDRD4) 38,46 ml/min/1,73 m<sup>2</sup>, ácido úrico 7,19 mg/dl, colesterol total 233 mg/dl (LDL 163, HDL 33,7), triglicéridos 178 mg/dl. Inmunoglobulinas, anticuerpos antinucleares (ANA), anti-ADN, factor reumatoide (FR), anticuerpos anti-membrana basal blomerular (anti-MBG) y anticuerpos antitransglutaminasa normales/negativos; ANCA-mieloperoxidasa (MPO) positivos, ANCA-PR3 negativos. Electroforesis de alta resolución (HRE) en suero: sin banda monoclonal. Tirotropina (TSH) 326 mU/l (0,350-4,940), T4 libre 0,11 ng/dl (0,7-1,48), anticuerpos antiperoxidasa tiroidea (anti-TPO) >1.000 U/ml. Mantoux negativo. HbsAg, anticuerpos anti-core (anti-HBc), anticuerpos de la hepatitis C (anti-VHC) y virus de la inmunodeficiencia humana (VIH) negativos. Serología para citomegalovirus (CMV) y virus de Epstein-Barr (VEB): exposición previa. En la orina se objetivó una proteinuria de 1,3 g/24 h (proteinuria glomerular de selectividad moderada), sedimento con 60-100 hematíes (30-50% dismórficos) y cilindros hialinogranulosos. Cultivo de orina: negativo. Radiografía de tórax y electrocardiograma (ECG): normales. Ecografía abdominal: riñones de tamaño normal con ligero adelgazamiento de la cortical. En la tomografía computarizada (TC) de tórax se observaron imágenes «en vidrio deslustrado» bilaterales en campos medios/inferiores, por lo que se solicitó una broncoscopia con lavado broncoalveolar que demostró más del 80% de siderófagos; la citología para células malignas y los cultivos fueron negativos. El interrogatorio dirigido reveló que la enferma presentaba, de forma esporádica, tos con escasa expectoración oscura. La biopsia renal (figura 1) mostró una glomerulonefritis necrosante focal y segmentaria con, aproximadamente, un tercio de los glomérulos esclerosados, fibrosis intersticial y atrofia tubular en un 30% del cilindro; en el estudio de inmunofluorescencia se observaban, de forma segmentaria, leves depósitos de IgM, C3 y C4 en paredes capilares y mesangio. En función de la hemorragia pulmonar, la positividad de los ANCA y la glomerulonefritis necrosante focal con



**Figura 1.** Microscopia óptica. Glomérulo con necrosis fibrinoide. Hematoxilina-eosina, x20.

escasos depósitos inmunes se diagnosticó una PAM asociada con hipotiroidismo por tiroiditis autoinmune. Se inició tratamiento con prednisona a dosis de 50 mg/día, durante ocho semanas y posterior descenso lento y seis bolos de 750 mg ciclofosfamida, que se continuó con micofenolato de mofetilo a dosis de 500 mg/8 horas más levotiroxina a dosis de 75 µg/día. A los 6 meses del diagnóstico la hemoglobina (Hb) era de 12,6 g/dl, la creatinina de 1,4 mg/dl, sedimento 10-20 hematíes/c, los ANCA eran negativos y en la TC torácica no se observaban infiltrados.

La sintomatología de la hemorragia pulmonar incluye hemoptisis, tos, dolor torácico, disnea, anemia e insuficiencia respiratoria aguda. La evolución crónica de la hemorragia pulmonar en la PAM con síntomas recortados y anemia ferropénica, como ocurrió en esta paciente, está menos documentada<sup>2,5</sup>. Sin embargo, en la serie de Lauque, et al., un 28% de los pacientes tuvieron síntomas más de un año antes de que se diagnosticara la hemorragia pulmonar<sup>2</sup>.

La tiroiditis autoinmune se asocia con diversas glomerulopatías, especialmente la membranosa<sup>4</sup>, pero también la membranoproliferativa<sup>6</sup> y la IgA<sup>7</sup>. La presencia simultánea de las dos enfermedades autoinmunes sugiere un nexo patogénico común<sup>4</sup>. Se considera que la tiroglobulina y la tiroperoxidasa liberadas al destruirse los folículos tiroideos se depositarían en el riñón y se formarían inmunocomplejos *in situ*; parece menos probable el depósito de inmunocomplejos circulantes<sup>8</sup>. En el caso de ti-

roiditis autoinmune asociada con vasculitis ANCA podrían participar otros mecanismos, como el desarrollo de anticuerpos polirreactivos y alteraciones de los linfocitos T reguladores y efectores<sup>8</sup>. Respecto a los anticuerpos, cabe señalar que la mieloperoxidasa comparte una cierta homología estructural con la tiroperoxidasa y que podrían producirse reacciones cruzadas<sup>9</sup>, pero otros autores no apoyan este mecanismo<sup>10</sup>. Aunque no parece frecuente la asociación de tiroiditis autoinmune y vasculitis ANCA positiva, Tanaka, et al.<sup>9</sup>, en una serie de 10 pacientes con nefropatía ANCA positiva, encuentran cuatro casos de hipotiroidismo, en dos de ellos subclínico.

En conclusión, es importante considerar que la hemorragia pulmonar en la PAM puede evolucionar de forma prolongada, sin hemoptisis franca ni alteraciones en la radiografía de tórax y ser causa de anemia ferropénica. En las vasculitis ANCA es conveniente determinar la función tiroidea y los anticuerpos anti-TPO y, viceversa, en la tiroiditis autoinmune hay que valorar la posibilidad de que exista una nefropatía subyacente.

1. Villiger PM, Guillevin L. Microscopic polyangiitis: clinical presentation. *Autoimmun Rev* 2010;9:812-9.
2. Lauque D, Cadranet J, Lazor R, Pourrat J, Ronco P, Guillevin L, et al. Microscopic polyangiitis with alveolar hemorrhage. A study of 29 cases and review of the literature. *Groupe d'Etudes et de Recherche sur les Maladies «Orphelines» pulmonaires (GERM«O»P)*. *Medicine (Baltimore)* 2000;79:222-33.
3. Lara AR, Schwarz MI. Diffuse alveolar hemorrhage. *Chest* 2010;137:1164-71.
4. Iglesias P, Díez JJ. Thyroid dysfunction and kidney disease. *Eur J Endocrinol* 2009;160:503-15.
5. Vuotto F, Queyrel V, Lambert M, Morell-Dubois S, Launay D, Hachulla E, et al. MPO-ANCA related vasculitis presenting as chronic iron deficiency anemia due to paucisymptomatic intra-alveolar haemorrhage. *Rev Med Interne* 2007;28:484-7.

6. Gurkan S, Dikman S, Saland MJ. A case of autoimmune thyroiditis and membranoproliferative glomerulonephritis. *Pediatr Nephrol* 2009;24:193-7.
7. Enríquez R, Sirvent AE, Amorós F, Andrada E, Cabezuelo JB, Reyes A. IgA nephropathy and autoimmune thyroiditis. *Clin Nephrol* 2002;57:406-7.
8. Ronco P, Debiec H. Pathophysiological lessons from rare associations of immunological disorders. *Pediatr Nephrol* 2009;24:3-8.
9. Tanaka A, Maeda K, Sawai K, Okuda J, Sugawara A, Kuwahara T. Concealed hypothyroidism in patients with myeloperoxidase antineutrophil cytoplasmic autoantibodies (MPO-ANCA) positive renal disease. *Clin Nephrol* 1999;52:91-5.
10. Lionaki S, Hogan SL, Falk RJ, Joy MS, Chin H, Jennette CE, et al. Association between thyroid disease and its treatment with ANCA small-vessel vasculitis: a case-control study. *Nephrol Dial Transplant* 2007;22:3508-15.

**M. Martínez-Gabarrón<sup>1</sup>, R. Enríquez<sup>2</sup>, A.E. Sirvent<sup>2</sup>, E. Andrada<sup>3</sup>, I. Millán<sup>2</sup>, F. Amorós<sup>2</sup>**

<sup>1</sup> Servicio de Medicina Interna. Complejo Hospitalario La Mancha-Centro. Alcázar de San Juan, Ciudad Real.  
<sup>2</sup> Sección de Nefrología. Hospital General de Elche. Elche, Alicante.  
<sup>3</sup> Servicio de Anatomía Patológica. Hospital General de Elche. Elche, Alicante.

**Correspondencia:** R. Enríquez

Sección de Nefrología. Hospital General de Elche. 03203 Elche. Alicante. nefro\_elx@gva.es mara\_g18@hotmail.com

## Intoxicación por setas: síndrome orellánico

*Nefrología* 2011;31(4):495-6

doi:10.3265/Nefrología.pre2011.Apr.10824

### Sr. Director:

En España se consumen alrededor de 42 millones de kg de setas al año. La intoxicación por setas es una urgencia