

Ángela M. Soriano-Pérez,
Yolanda Baca-Morilla, Beatriz Galindo-de
Blas, M. Paz Bejar-Palma, Magdalena
Martín-Ortiz, M. Pilar Bueno-Millán

Servicio de Anestesiología.
 Reanimación y Terapéutica del Dolor.
 Complejo Hospitalario de Jaén.

Correspondencia: Ángela M. Soriano Pérez
 Servicio de Anestesiología.
 Reanimación y Terapéutica del Dolor.
 Complejo Hospitalario de Jaén.
 Manuel Caballero Venzala, 8 5C. 23009 Jaén.
 bacamorilla@hotmail.com
 angelasoriano_@hotmail.com.

Fracaso renal subagudo en paciente con fiebre de origen desconocido

Nefrología 2012;32(2):260-2

doi:10.3265/Nefrologia.pre2011.Dec.11264

Sr. Director:

En la sarcoidosis, en raras ocasiones las manifestaciones renales preceden al cuadro pulmonar, siendo lo habitual que el paciente comience con lesiones pulmonares, se establezca el diagnóstico y tiempo después se desarrolle la afectación renal¹⁻³.

A continuación presentamos el caso de un varón de 18 años, cuidador de animales. Acude a Urgencias de su Hospital de referencia por un cuadro febril de larga evolución; en dicho ingreso desarrolla un fracaso renal agudo de evolución subaguda. Posteriormente es trasladado a nuestro Servicio para estudio con una creatinina plasmática (crp) de 6 mg/dl.

Refería fiebre elevada de dos meses de evolución, que había aparecido una semana después de sufrir una dudosa picadura de garrapata. La fiebre se presentaba diariamente sin predominio horario y con sudoración nocturna. En su hospital de origen había recibido distintos tratamientos antibióticos de forma empírica por sospecha clínica de fiebre botonosa mediterránea, entre otras entidades infecciosas. En el momento del ingreso llevaba 20 días sin tratamiento

antibiótico persistiendo el cuadro febril. La analítica al ingreso se recoge en la tabla 1. Otros datos analíticos: inmunocomplejos circulantes, 54,9 µg/ml; 1,25(OH)₂ vitD₃, 8,6 pg/ml; 25(OH) vitD₃, 8,1 pg/ml; enzima convertora de la angiotensina (ECA): 23 U/l. Estudio infeccioso amplio, todo negativo. Radiografía de tórax: al ingreso, normal; un mes después presenta pequeños infiltrados pulmonares bibasales con imágenes aerolares. Tomografía axial computarizada de tórax, normal. Ecografía renal, normal. La gammagrafía pulmonar se muestra en la figura 1.

El deterioro de la función renal inicialmente nos impresionó de origen prerrenal +/- posinfeccioso, junto a una posible necrosis tubular aguda asociada. En los primeros días, la función renal mejoró de forma progresiva, para posteriormente volver a empeorar hasta las cifras del ingreso (figura 2). La proteinuria que inicialmente fue de rango no nefrótico (1-2 g/24 h), posteriormente alcanza el rango nefrótico (figura 2). Antes estos datos, se decide realizar biopsia renal (26/8/2011), tras la cual, y con los hallazgos de la gammagrafía pulmonar, se instaura tratamiento con prednisona, 1 mg/kg/día, desapareciendo la fiebre y mejorando las cifras de crp 1,5 mg/dl y la proteinuria.

Finalmente, llegamos al diagnóstico de enfermedad renal crónica en estadio II secundaria a sarcoidosis con hipercal-

cemia leve y afectación renal intersticial granulomatosa +/- proceso glomerular asociado, hipoparatiroidismo secundario y acidosis tubular distal secundaria a nefritis intersticial.

Discusión

La hipercalcemia es la alteración más frecuente hallada en la sarcoidosis: en torno a un 10-15% de los casos. El mecanismo por el que se produce hipercalcemia se debe a que los macrófagos activados a nivel pulmonar y ganglios linfáticos son capaces de aumentar la producción de calcitriol. En nuestro paciente, la 1-25 y 25 vitamina D estaban disminuidas, suponemos que debido al largo período de hospitalización sin exposición solar. Además, se evidencia una marcada supresión de la paratohormona (PTH) a pesar del grado de enfermedad renal crónica, por la que debería de presentar unos niveles más elevados de PTH. Interpretamos que dicha disminución de PTH es ocasionada por la hipercalcemia, a pesar de la ausencia de cifras elevadas de vitamina D^{4,5}.

Aproximadamente el 20% de los pacientes con sarcoidosis muestran afectación granulomatosa a nivel renal. La nefritis intersticial granulomatosa es común en la sarcoidosis^{6,7}; sin embargo, el desarrollo de la enfermedad clínica manifiesta por insuficiencia renal es inusual. En el caso que debatimos, sin embargo, sí que presentó enfermedad renal manifiesta, y una buena evolución con el tratamien-

Tabla 1. Evolución de la analítica

| | Ingreso 19/7/2011 | A los 6 días | A los 16 días | A los 29 días | Biopsia renal 29/8/2011 | Inicio de Tratamiento 9/9/2011 | 20 días después | 51 días después |
|---------------------------|----------------------|-----------------|------------------|------------------|-------------------------------|--------------------------------------|--------------------|--------------------|
| Hemoglobina (g/dl) | 10 | 11,4 | 9,9 | 10,1 | 8 | 9,3 | 12 | 14,6 |
| Diuresis (cc) | 4000 | 5300 | 4500 | 3500 | 2200 | 2200 | 2200 | 4000 |
| Urea (mg/dl) | 70 | 44 | 70 | 54 | 41 | 58 | 49 | 47 |
| Creatinina (mg/dl) | 4,7 | 2,8 | 4,4 | 4 | 3,5 | 2,3 | 1,5 | 1,6 |
| Proteinuria (g/24 h) | | 4,5 | 1,9 | 5,4 | 1,8 | | | 0,7 |
| Calcio plasmático (mg/dl) | 10,6 | 10,3 | 10,2 | 10,7 | 9,9 | 10 | 9,5 | 11,1 |
| Calcio en orina (mg/dl) | | 8 | | | 10 | | | 11,3 |
| Paratohormona (pg/ml) | | | 10 | | | | 25 | |

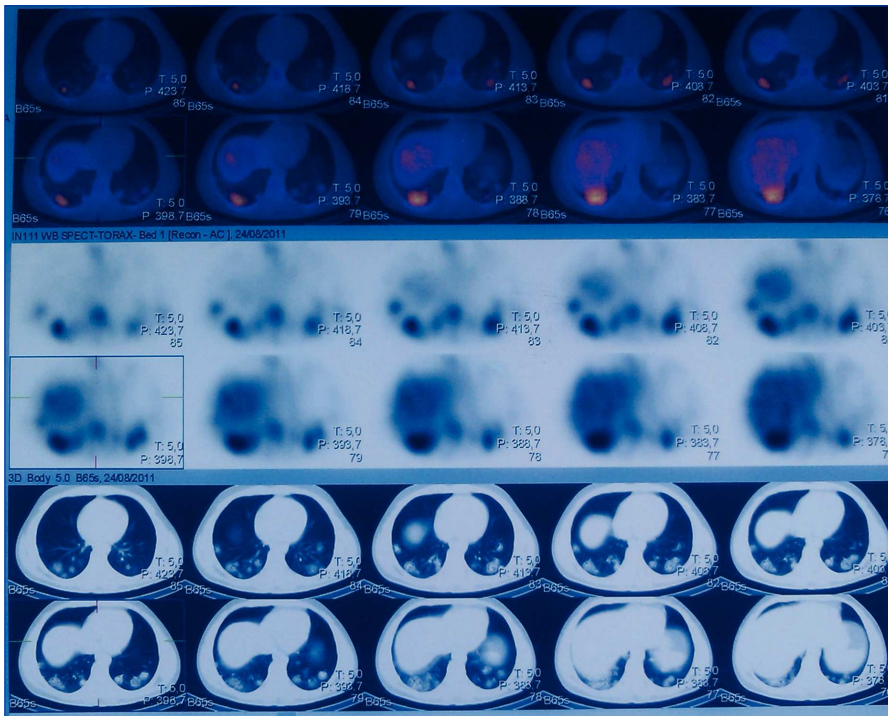


Figura 1. Gammagrafía pulmonar de lesiones sarcoides.

to esteroideo. La disminución de la función renal en estos casos es de leve o moderada, observándose en otras ocasiones glucosuria, acidosis tubular renal y defectos de la concentración por daño tubular, dato que probablemente presentara nuestro paciente, ya que a lo largo del todo el ingreso su-

frío acidosis metabólica, con poliuria y sin aminoaciduria, con necesidades de administración de bicarbonato oral incluso cuando la función renal estuvo más conservada, por lo que pensamos en una acidosis tubular distal que se corrigió una vez que se instauró tratamiento⁸.

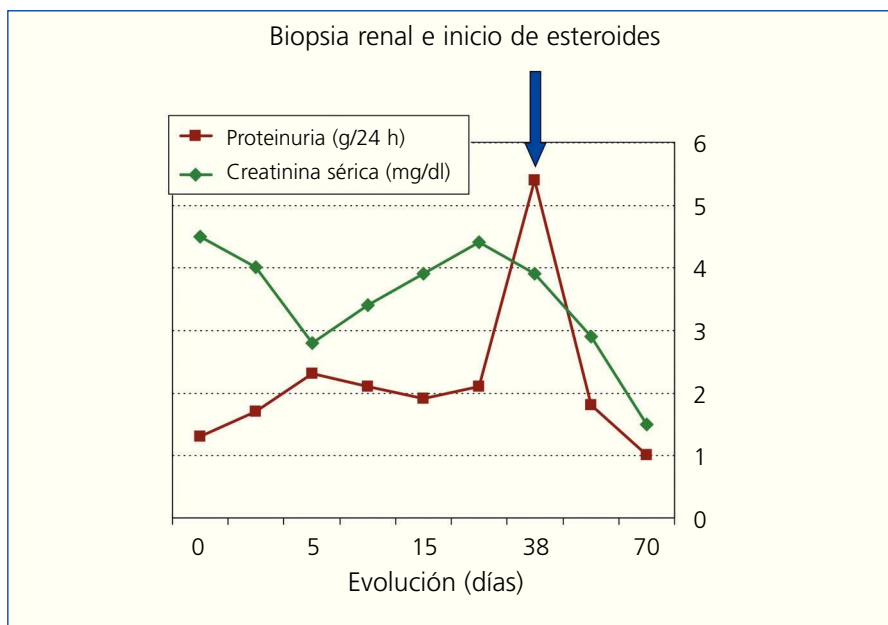


Figura 2. Gráfica de evolución de proteinuria y función renal.

Finalmente, la afectación glomerular en la sarcoidosis es la tercera y menos frecuente forma de afectación renal. La glomerulonefritis membranosa es la forma histológica más veces publicada, siendo más raro observar nefropatía de cambios mínimos, como creímos que podía tener nuestro paciente. Clínicamente cursa con proteinuria en grado variable y, con frecuencia, con síndrome nefrótico con un sedimento activo. En nuestro caso no encontramos síndrome nefrótico completo, pero sí hubo en algunas determinaciones proteinuria de rango nefrótico, que por otro lado no puede ser sólo atribuida al trastorno tubular. Debido a ello, pensamos en el proceso glomerular añadido, dada la ausencia de patología glomerular en la microscopia óptica y la ausencia de depósitos inmunes. Nos inclinamos en que posiblemente se tratase de unas lesiones mínimas; no podemos afirmarlo, dado que no se realizó la microscopia electrónica que confirmaría la alteración^{9,10}.

Lo llamativo del caso, por tanto, radica en que nuestro paciente presentó las tres alteraciones básicas con las que la sarcoidosis puede afectar al riñón (con una excelente respuesta al tratamiento), además de la curiosidad añadida de un hipoparatiroidismo secundario y una acidosis tubular distal secundaria a la infiltración sarcoides.

Conflictos de interés

Los autores declaran que no tienen conflictos de interés potenciales relacionados con los contenidos de este artículo.

1. Chapelon Abric C. Severe extrathoracic sarcoidosis. *Rev Med Interne* 2011;32(2):80-5.
2. Ibrík O, Samon R, Roda A, Roca R, González JC, Viladoms J, et al. Sarcoidosis: diagnosis from the renal function and hypercalcemia. *Nefrología* 2011;31(3): 371-2.
3. Gobel U, Ketritz R, Schneider W, Luft F. The protean face of renal sarcoidosis. *J Am Soc Nephrol* 2001;12:616-23.
4. Le Besnerais M, François A, Leroy F, Janvresse A, Levesque H, Marie I. Renal sarcoidosis: a series of five patients. *Rev Med Interne* 2011;32(1):3-8.

5. Falk S, Kratzsch J, Paschke R, Koch CA. Hypercalcemia as result of sarcoidosis with normal concentrations of vitD. *Med Sci Monit* 2007;13(11):CS133-6.
6. Cuxart M, Picazo M, Sanz R, Muntané RJ. Granulomatous interstitial nephritis in the absence of extrarenal sarcoid. *Nefrologia* 2010;30(6):701-2.
7. Kim SJ, Hee Sung S. A case of idiopathic granulomatous interstitial nephritis with an unusually large granuloma. *Ren Fail* 2010;32(1):139-42.
8. Monge M, Miquel O, Dogurdin F, Modeliar SS, Glérant JC, HacèneS, et al. Sarcoidosis and the kidney: not only the granulomatous interstitial nephritis. *Clin Nephrol* 2009;71(2):192-5.
9. Nishimoto A, Tomiyoshi Y, Sakemi T, Kanegae F, Nakamura M, Ikeda Y, et al. Simultaneous occurrence of minimal change glomerular disease, sarcoidosis and hashimoto's thyroiditis. *Am J Nephrol* 2000;20(5):425-8.
10. Knehtl M, Debiec H, Kamgang P, Callarde P, Cadranel J, Ronco P, et al. A case of phospholipase A receptor positive membranous nephropathy precedin sarcoid-associated granulomatous tubulointerstitial nephritis. *Am J Kidney Dis*. 2011;57(1):140-3.

Manuel Polaina-Rusillo¹,

Josefa Borrego-Hinojosa¹,

César Ramírez-Tortosa²,

M. del Pilar Pérez-del Barrio¹,

Enoc Merino-García¹, Antonio Liébana-Cañada¹

¹ Servicio de Nefrología. Complejo Hospitalario Ciudad de Jaén.

² Servicio de Anatomía Patológica. Complejo Hospitalario Ciudad de Jaén.

Correspondencia: Manuel Polaina Rusillo
Servicio de Nefrología. Complejo Hospitalario Ciudad de Jaén.
nefropolaina@yahoo.es

Rabdomiólisis con fracaso renal agudo secundario a la toma de metadona

Nefrologia 2012;32(2):262-3

doi: 10.3265/Nefrologia.pre2011.Dec.11256

Sr. Director:

La rabdomiólisis es un trastorno originado por una lesión muscular que libe-

ra sustancias tóxicas tales como creatinina (Cpk) y mioglobina al torrente sanguíneo. Los principales factores de riesgo asociados son el alcoholismo, lesiones por compresión, esfuerzo extremo, intolerancia al calor, insolación, bajos niveles de fosfato, convulsiones y consumo o sobredosis de drogas. Entre éstas destacan: cocaína, anfetaminas, estatinas y heroína.

Presentamos el caso de un varón de 41 años que es trasladado a Urgencias por disminución de nivel de conciencia tras caída en domicilio. Entre sus antecedentes personales destaca hepatopatía por virus de la hepatitis C, esquizofrenia paranoide y consumo habitual de heroína. En las 72 horas previas comienza con debilidad muscular y mialgias generalizadas, coincidiendo con el inicio de tratamiento de deshabituación con metadona. En las últimas 24 horas, se asocia al cuadro cefalea, náuseas, vómitos y fiebre de 39,5 °C.

En la exploración física, destaca la tendencia al sueño, la desconexión del medio, hipotensión (70/30 mmHg), saturación de oxígeno del 72% basal y signos de deshidratación mucocutánea. El resto de la exploración no muestra alteraciones significativas. En el hemograma y bioquímica sanguínea se objetiva: pH: 7,10; pCO₂: 23 mmHg; HCO₃: 16 mEq/l; hemogloblina: 15,5 mg/dl; leucocitos: 23 x 10³/uL (88% neutrófilos); proteína C reactiva (PCR): 10 mg/dl; creatinina: 2,88 mg/dl; potasio: 6,6 mEq/l; alanina aminotransferasa: 160 U/l; aspartato aminotransferasa: 523 U/l; fósforo: 7,0 mg/dl; Cpk: 86.000 U/l. Se descarta afectación neurológica mediante tomografía craneal y punción lumbar. En las horas posteriores, se deteriora la función renal hasta que la creatinina sérica es de 11,4 mg/dl. Se inicia reposición de volumen y se consiguen balances positivos importantes, iniciando diuresis y mejorando progresivamente en los días sucesivos la función renal. No fue necesario realizar hemodiálisis. Al alta hospitalaria presenta creatinina: 2,1 mg/dl, pero no continúa seguimiento.

La insuficiencia renal aguda es la complicación más grave de la rabdo-

miólisis, siendo el pronóstico de esta enfermedad dependiente del grado de afectación renal. Suele cursar con cifras elevadas de Cpk, hiperpotasemia, hiperfosforemia y acidosis metabólica con anión GAP aumentado. Nuestro paciente presentó todas estas alteraciones. Las drogas de abuso como la heroína y la cocaína son clásicamente asociadas al desarrollo de rabdomiólisis. Es conocido que los narcóticos producen rabdomiólisis que causa un fracaso renal agudo debido a una obstrucción tubular originada por la mioglobina al filtrarse en el riñón¹.

Los mecanismos asociados al desarrollo de rabdomiólisis en los casos de intoxicación por drogas son la disminución del nivel de conciencia, el coma o la inmovilización prolongada como causa fundamental. Las compresiones musculares prolongadas producen isquemia que desencadena la rabdomiólisis. Por otro lado, la manera directa en la que la metadona produce rabdomiólisis parece deberse a un aumento en las demandas de oxígeno por parte del músculo, lo que acentúa el estado de isquemia muscular^{1,2}.

La mayoría de los casos descritos se asocian al abuso de varias sustancias estupefacientes, como la heroína, la cocaína, las benzodiazepinas o el alcohol^{3,4}. Sin embargo, nuestro caso es interesante, ya que hay muy pocos casos descritos de rabdomiólisis y fracaso renal agudo producidos por el abuso de metadona^{1,5}.

Conflictos de interés

Los autores declaran que no tienen conflictos de interés potenciales relacionados con los contenidos de este artículo.

1. Hojs R, Sinkovic A. Rhabdomyolysis and acute renal failure following methadone abuse. *Nephron* 1992;62(3):362.
2. Blain PG, Lane RJ, Bateman DN, Rawlins MD. Opiate-induced rhabdomyolysis. *Hum Toxicol* 1985;4(1):71-4.
3. O'Connor G, McMahon G. Complications of heroin abuse. *Eur J Emerg Med* 2008;15(2):104-6.
4. Fraser DM. Methadone overdose. Illicit use of pharmaceutically prepared parenteral