

- CKD-EPI para la estimación del filtrado glomerular. *Nefrología* 2010;30(2):185-94.
- U.S. Food and Drug Administration. Guidance for industry: pharmacokinetics in patients with impaired renal function – study design, data analysis, and impact on dosing and labeling. May 1998. Available at: <http://www.fda.gov/downloads/Drugs/GuidanceComplianceRegulatoryInformation/Guidances/ucm072127.pdf>. [Accessed: January 10, 2012].
 - Nyman HA, Dowling TC, Hudson JQ, Peter WL, Joy MS, Nolin TD. Comparative evaluation of the Cockcroft-Gault Equation and the Modification of Diet in Renal Disease (MDRD) study equation for drug dosing: an opinion of the Nephrology Practice and Research Network of the American College of Clinical Pharmacy. *Pharmacotherapy* 2011;31(11):1130-44.
 - Stevens LA, Nolin TD, Richardson MM, Feldman HI, Lewis JB, Rodby R, et al. Comparison of drug dosing recommendations based on measured GFR and kidney function estimating equations. *Am J Kidney Dis* 2009;54(1):33-42.
 - National Kidney Disease Education Program (NKDEP). Estimation of Kidney Function for Prescription Medication Dosage in Adults. Available at: <http://nkdep.nih.gov/professionals/drug-dosing-information.htm>. [Updated: January 27, 2011. Accessed: January 10, 2012].
 - U.S. Food and Drug Administration. Guidance for industry: pharmacokinetics in patients with

impaired renal function – study design, data analysis, and impact on dosing and labeling. Draft guidance. March 2010. Available at: <http://www.fda.gov/downloads/Drugs/GuidanceComplianceRegulatoryInformation/Guidances/UCM204959.pdf>. [Accessed: January 10, 2012].

Rosario Montañés-Bermúdez,

Silvia Gràcia-García

Servicio de Laboratorio.
Fundació Puigvert. Barcelona.

Correspondencia: Rosario Montañés Bermúdez

Servicio de Laboratorio.
Fundació Puigvert.
Cartagena, 340. 08025 Barcelona.
rmontanes@fundacio-puigvert.es

B) CASOS CLÍNICOS BREVES

Endoftalmitis endógena como complicación de sepsis con relación a catéter tunelizado para hemodiálisis

Nefrología 2012;32(2):255-6

doi:10.3265/Nefrología.pre2011.Dec.11218

Sr. Director:

Los catéteres de hemodiálisis pueden tener complicaciones debidas a infecciones del orificio de salida, infecciones del túnel, bacteriemias e infecciones a distancia. Presentamos dos casos de endoftalmitis endógena secundaria a sepsis en pacientes portadores de catéter tunelizado para hemodiálisis.

Caso clínico 1: Varón de 51 años, con antecedentes de diabetes mellitus tipo 2 e insuficiencia renal crónica por glomerulonefritis membranoproliferativa asociada a osteomielitis, en programa de hemodiálisis desde 2009 a través de catéter tunelizado en vena innominada derecha. Ingresa por presentar deterioro del estado general, febrícula y disnea; ante la sospecha de infección respiratoria se inicia cobertura antibiótica sisté-

mica empírica con ceftriaxona. A los dos días se objetiva dolor en rodilla derecha con signos de derrame y se realiza artrocentesis. Posteriormente presenta en el ojo izquierdo blefaroptosis, gran quemosis conjuntival, disminución de la agudeza visual a la percepción de la luz, celulitis preseptal, oftalmoplejia casi total, hipertensión ocular y fibrina en cámara anterior. En la ecografía ocular destaca infiltración vítrea, sobre todo en zona anterior, y desprendimiento de retina (figura 1).

Se diagnostica como panoftalmia de ojo izquierdo aislándose en hemocultivos y cultivo de líquido articular *Staphylococcus aureus* resistente a meticilina. Ante el mal pronóstico anatomofuncional, se plantea vitrectomía e inyección intravítrea de vancomicina y ceftazidima; colirios de vancomicina, ceftazidima, ciclopléjico, timolol y dexametasona, y cobertura antibiótica sistémica con vancomicina y gentamicina en diálisis.

Los cultivos de humor vítreo fueron positivos para *Staphylococcus aureus*, confirmándose así el diagnóstico. Se mantuvo tratamiento durante un mes, la evolución oftalmológica fue mala, con

formación de fibrina delante del eje pupilar y preptisis.

Caso clínico 2: Mujer de 78 años, en programa de hemodiálisis por nefropatía diabética desde 2009 a través de catéter tunelizado en vena innominada derecha. Es ingresada por presentar en las últimas horas fiebre, dolor y eritema a nivel del trayecto del túnel subcutáneo y ligera supuración por el orificio del catéter, por lo que se decide iniciar cobertura antibiótica empírica sistémica con vancomicina y gentamicina.

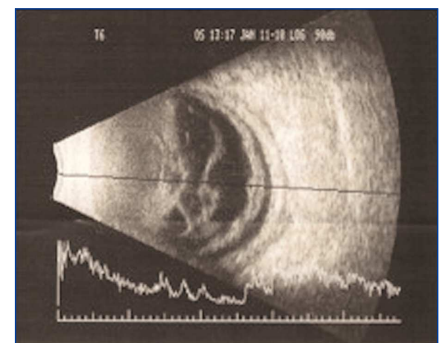


Figura 1. Ecografía ocular.

Infiltración vítrea en zona anterior con desprendimiento de coroides y de retina.

A los dos días presenta dolor en el ojo izquierdo acompañado de enrojecimiento conjuntival y pérdida de la agudeza visual. En la exploración oftalmológica se evidencia pseudofaquia, hipopion, Tyndall +++, presión intraocular normal, infiltración vítrea, engrosamiento macular, absceso vítreo y desprendimiento de coroides en el ojo izquierdo. Se diagnostica endoftalmitis endógena basándose en hemocultivos positivos para *Staphylococcus aureus* resistente a meticilina.

Debido al mal pronóstico anatómico funcional se indica vitrectomía con inyecciones intravítreas de vancomicina y ceftazidima, asociado a colirios de moxifloxacino, dexametasona y ciclopléjico. Los cultivos de humor vítreo fueron positivos para *Staphylococcus aureus*, confirmándose así el diagnóstico. Se mantuvo tratamiento durante un mes presentando como complicación desprendimiento total de retina con vitreoretinopatía proliferante.

La endoftalmitis bacteriana endógena es una devastadora complicación de septicemia, que constituye el 2-8% de todos los casos de endoftalmitis¹. Ocurre cuando las bacterias alcanzan el ojo por vía hematogena, cruzando la barrera hematorretiniana. Es una enfermedad grave, a menudo diagnosticada tardíamente y con un mal pronóstico visual que conduce a la ceguera en muchos pacientes.

Los hemocultivos pueden ser positivos hasta en un 71% de los pacientes con endoftalmitis endógena, mientras que el humor vítreo positivo y otros cultivos acuosos van del 61 al 70%². Son claves para el diagnóstico pero también se han de cultivar todos los focos posibles de infección, incluyendo catéteres y heridas supurantes. No es infrecuente que los cultivos oculares sean negativos. Las bacterias grampositivas más frecuentes son *Staphylococcus aureus*, *Streptococcus* del grupo B, *Streptococcus pneumoniae* y *Listeria monocytogenes*. Entre los gramnegativos, los más habituales son *Klebsiella sp.*,

Escherichia coli, *Pseudomonas aeruginosa* y *Neisseria meningitidis*.

El tratamiento de la endoftalmitis endógena incluye antibióticos sistémicos e intravítreos. La duración debería determinarse basándose en la necesidad de tratar la causa subyacente de la bacteriemia. Los antibióticos sistémicos por sí solos no van a ser suficientes, por lo que requieren la inyección intravítrea de los mismos. La vitrectomía con la inyección intravítrea de antibióticos está indicada en la mayoría de los casos. La vitrectomía conduce a mejores resultados visuales en casos graves de endoftalmitis³.

La endoftalmitis es una rara complicación de la septicemia relacionada con el catéter de hemodiálisis. Sólo hemos encontrado 5 publicaciones, con un total de 8 casos^{4,7}. Y ante la sospecha, una evaluación oftalmológica de urgencia y el tratamiento antibiótico es necesario para reducir el riesgo de pérdida de visión en el ojo afectado.

Conflictos de interés

Los autores declaran que no tienen conflictos de interés potenciales relacionados con los contenidos de este artículo.

1. Okada AA, Johnson RP, Liles WC, D'Amico DJ, Baker AS. Endogenous bacterial endophthalmitis. Report of a ten-year retrospective study. *Ophthalmology* 1994;101:832-8.
2. Greenwald MJ, Wohl LG, Sell CH. Metastatic bacterial endophthalmitis. *Arch Intern Med* 1985;145:62-4.
3. Endophthalmitis Vitrectomy Study Group. Results of the Endophthalmitis Vitrectomy Study: A randomized trial of immediate vitrectomy and of intravenous antibiotics for the treatment of postoperative bacterial endophthalmitis. *Arch Ophthalmol* 1995;113:1479-96.
4. Smith KG, Ihle BU, Heriot WJ, Becker GJ. Metastatic endophthalmitis in dialysis patients. *Am J Nephrol* 1995;15:78-81.
5. Blomfield SE, David DS, Cheigh JS, Kim Y, White RP, Stenzel KH, et al. Endophthalmitis following staphylococcal sepsis in renal failure patients. *Arch Intern Med* 1978;138:706-8.

6. Saleem MR, Mustafa S, Drew PJ, Lewis A, Shah Y, Shankar J, et al. Endophthalmitis, a rare metastatic bacterial complication of haemodialysis catheter-related sepsis. *Nephrol Dial Transplant* 2007;22:939-41.
7. Marinella MA, Warwar R. Endogenous endophthalmitis due to *Serratia marcescens*. *South Med J* 1998;91(4):388-91.

Mara L. Cabana-Carcasi,
Vanessa Becerra-Mosquera,
Lourdes González-Tabarés,
Daniel Novoa-García

Servicio de Nefrología.
Complejo Hospitalario Universitario de Santiago de Compostela.

Correspondencia: Mara L. Cabana Carcasi
Servicio de Nefrología.

Complejo Hospitalario Universitario de Santiago de Compostela.
Travesía de Choupana s/n.
15706 Santiago de Compostela.
lisbetcc44@hotmail.com
mara.lisbet.cabana.carcasi@sergas.es

Hipernatremia transitoria e hipodipsia en paciente con insuficiencia renal

Nefrología 2012;32(2):256-8

doi: 10.3265/Nefrologia.pre2011.Dec.11208

Sr. Director:

Presentamos el caso de una paciente mujer de 71 años de edad, remitida a la consulta de Nefropatía Diabética en abril de 2009. Entre sus antecedentes personales destacaba: hipertensión arterial y diabetes mellitus tipo 2 (DM2) de más de 20 años de evolución, con complicaciones metadiabéticas (retinopatía diabética); hiperuricemia, dislipemia, historia de ingesta ocasional de antiinflamatorios no esteroideos, 7 embarazos y 7 partos sin gestosis. En la anamnesis por aparatos sólo destacaba nicturia de una vez y gran disminución de agudeza visual en ojo derecho. La exploración física fue rigurosamente normal: tensión arte-