

Minimal change disease following influenza vaccination and acute renal failure: just a coincidence?

Nefrologia 2012;32(3):414-5

doi:10.3265/Nefrologia.pre2012.Feb.11370

Dear Editor,

Since, 1966 different reports have associated minimal change disease (MCD) with different immunogens¹ as well as the presence of acute renal failure (ARF) in the MCD,² which pathogenic mechanisms are being debated up to the present.

A 44-year old man was admitted to our hospital with edema in his face and legs and cervical lymphadenopathy which occurred 18 days after influenza vaccine (Agrrippal®, Novartis). The laboratory showed: creatinine 44mg/l, urea 106mg/dl. In the urinalysis was evident: proteinuria 4g/24h and hyaline casts. Serological test (ANA, DNA, ANCAp, ANCAc, C3, C4, HBsAg, HCV and HIV) were negative. Renal biopsy was performed. Light microscopy showed evidence of severe acute tubular injury (Figure 1 A) and a moderate, diffuse interstitial inflammatory infiltrate consisting of mononuclear cells and severe edema. The immunofluorescence did not show deposits of IgG, IgA, IgM, C3 and C1q. Ultrastructural examination showed diffuse foot-process effacement, microvillous transformation and cytoplasmic vacuolization without basement-membrane remodeling (Figure 1 B). Minimal change disease, acute tubular injury, and moderate active interstitial nephritis were diagnosed. The patient started on oral prednisone (60mg/d), furosemide (80mg/d), enalapril (40mg/d), atorvastatin (20mg/d), Espironolactone-A (100mg/d), ranitidine 300 (mg/d) and low-sodium diet. The proteinuria (200mg/24h) and ARF (creatinine 1 mg/l), resolved rapidly.

Although, the pathogenic mechanisms proposed for MCD are not exactly known, some evidences suggest a T cells

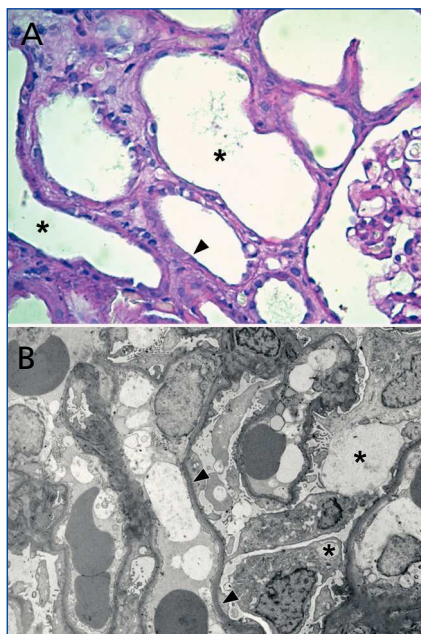


Figure 1. **FALTA TÍTULO**

dysfunction with the production of a permeability factor. Moreover, it has been suggested a possible “cross-talk” between dendritic cells and Th lymphocytes with a consequent intrarenal cytokine production.³ In addition, both the modulation of the actin cytoskeleton at the glomerular diaphragm filtration level that induce by B7-1 expression,⁴ and the destabilization of the synaptopodin protein⁵ would be others probable causes of visceral epithelial injury.

On the other hand, it is unclear because patients with MCD may be more sensitive to develop ARF, compared to other nephrotic glomerulopathies. The mechanism underlying to this clinical-pathological entity has not been fully clarified. Several mechanisms attempt to explain the ARF in the nephrotic syndrome. The extensive interstitial edema observed in the present case, could lead to an increased intrarenal pressure and consequently explains the sharp drop in GFR observed in our patient. This finding is supported by one of the stronger hypothesis that explains this situation: nefrosarca hypothesis.⁶ Nevertheless, the hypothesis that links the ARF of nephrotic syndrome with changes in the coefficient of ultrafiltration should

be considered.⁷ Finally, Chen et al. have hypothesized that cytokines secreted induce the production of endothelin-1, which generate contraction of mesangial cells resulting in a decrease of the filtration area.⁸

In summary, in the present case the immune response after influenza vaccination generated the podocitopathy known as minimal change disease possibly due to hypersensitivity syndrome. In this clinical-pathological context the patient developed acute renal failure which pathogenic bases are still controversial and debated in the biomedical area.

Acknowledgements

The authors wish to thank Mrs Elena Pereyra and Mrs Lucía Artino for their excellent technical assistance.

Conflict of interest

The authors declare that there is no conflict of interest associated with this manuscript.

1. Chamberlain MJ, Pringle A, Wrong OM. Oliguric renal failure in the nephrotic syndrome. *Q J Med* 1996;35:215-35.
2. Jennette JC, Falk RJ. Adult minimal change glomerulopathy with acute renal failure. *Am J Kidney Dis* 1990;16:432-7.
3. Heymann F, Meyer-Schwesinger C, Hamilton-Williams EE, Hammerich L, Panzer U, Kaden S, et al. Kidney dendritic cell activation is required for progression of renal disease in a mouse model of glomerular injury. *J Clin Invest* 2009;119:1286-97.
4. Reiser J, von Gersdorff G, Loos M, Oh J, Asanuma K, Giardino L, et al. Induction of B7-1 in podocytes is associated with nephrotic syndrome. *J Clin Invest* 2004;113:1390-7.
5. Faul C, Donnelly M, Merscher-Gomez S, Chang YH, Franz S, Delfgaauw J, et al. The actin cytoskeleton of kidney podocytes is a direct target of the antiproteinuric effect of cyclosporine A. *Nat Med* 2008;14:931-8.
6. Lowenstein J, Schacht RG, Baldwin DS. Renal failure in minimal change nephrotic

- syndrome. *Am J Med* 1981;70:227-33.
- Cameron MA, Peri U, Rogers TE, Moe OW. Minimal change disease with acute renal failure: a case against the nephrosarcoma hypothesis. *Nephrol Dial Transplant* 2004;19:2642-6.
 - Chen CL, Fang HC, Chou KJ, Lee JC, Lee PT, Chung HM, et al. Increased endothelin 1 expression in adult-onset minimal change nephropathy with acute renal failure. *Am J Kidney Dis* 2005;45:818-25.

**Silvina Gutiérrez¹, Beatriz Dotto²,
Juan P. Petiti¹, Ana L. de Paul¹,
M. Elisa Dionisio de Cabalier³,
Alicia I. Torres¹, Jorge H. Mukdsi¹**

¹ Centro de Microscopía Electrónica-FCM-UNC. Córdoba (Argentina).

² Servicio de Nefrología. Hospital Nacional de Clínicas. Córdoba (Argentina).

³ Servicio de Anatomía Patológica. Hospital Nacional de Clínicas. Córdoba (Argentina).

Correspondencia: Jorge H. Mukdsi

Centro de Microscopía Electrónica-FCM-UNC, Haya de la Torre esq E Barros, 5000, Córdoba, Argentina.

jmukdsi@cmefcm.uncor.edu

mukdsijorge@hotmail.com

Carbonato de lantano y disfunción de catéter peritoneal

Nefrología 2012;32(3):415-6

doi:10.3265/Nefrología.pre2012.Feb.11341

Sr. Director:

En numerosas ocasiones, los clínicos podemos comprobar como problemas relativamente banales se convierten en factor de confusión diagnóstica o incluso en desencadenantes de mayores complicaciones.

En los pacientes sometidos a diálisis peritoneal, el estreñimiento puede convertirse en un gran problema al dificultar, e incluso llegar a impedir por completo, la función de drenaje del catéter peritoneal. Por una parte, porque puede facilitar el desplazamiento del catéter hacia áreas del abdomen superior y, por otra, porque, aun con el catéter bien posicionado,

un intestino rígido dificulta la recuperación del líquido peritoneal infundido. Más del 50% de las disfunciones de catéter están relacionadas con esto y a veces nos obliga a establecer estrategias con tratamientos laxantes de forma intensiva. El estreñimiento, a su vez, es un factor a considerar en el desarrollo de hernias y complicaciones por presión de la pared abdominal e incluso en el paso de bacterias desde a luz intestinal y el desarrollo de peritonitis.

El estreñimiento puede asociarse a varios factores, como a un cierto grado de paresia intestinal, una movilización insuficiente, una dieta pobre en fibra, impuesta a veces por las restricciones en el consumo de frutas, y frecuentemente es consecuencia de la medicación administrada por problemas concomitantes. Diversos tratamientos administrados a los pacientes en diálisis pueden ocasionar o agravar esta situación, como las resinas utilizadas para la hiperkalemia o los quelantes del fósforo. El carbonato de lantano es un quelante del fósforo, sin aporte de calcio ni de aluminio, eficaz en el control de la hiperfosforemia y, al ser un compuesto radiopaco, da lugar a imágenes radiológicas muy características. Sin embargo, como otros quelantes, es capaz de ocasionar un estreñimiento que puede ser difícil de solucionar por los medios convencionales. La peritoneografía puede ayudarnos en el diagnóstico de los problemas mecánicos de este tipo.

Presentamos el caso de un paciente en el que el carbonato de lantano ocasionó un importante estreñimiento y, con ello, el desplazamiento del catéter hasta el punto de hacer imposible la técnica de diálisis peritoneal.

Se trata de un paciente varón de 47 años, con insuficiencia renal crónica por nefropatía intersticial secundaria a reflujo en hemodiálisis desde 1990. Recibió un primer trasplante renal en 1991 con trasplantectomía posterior por disfunción crónica, y un segundo trasplante en 1999 perdido por idéntica patología, por lo que regresó a

hemodiálisis en 2010. Por intolerancia al segundo injerto, fue sometido a embolización de éste. Debido a un hiperparatiroidismo secundario e hiperfosforemia, estaba siendo tratado con carbonato de lantano, 750 mg cada 8 horas. Por fracaso de varios accesos vasculares, se propuso al paciente ser transferido a diálisis peritoneal y se implantó un catéter de Tenckhoff recto de doble *cuff*. Durante el entrenamiento se objetivó malfunción del catéter, con drenajes incompletos, por lo que se realizó radiografía de abdomen, (figura 1) y peritoneografía (figura 2). Éstas mostraron, además de los restos de material radiopaco de la embolización del injerto, gran cantidad de material fecal en todo el marco de intestino grueso conteniendo imágenes radiolucientes de restos de carbonato de lantano. El catéter peritoneal aparecía mal posicionado hacia el ángulo hepático del colon, y el contraste de la peritoneografía quedaba totalmente encapsulado entre el colon trasverso y el borde inferior hepático que queda claramente dibujado, sin difundir al resto de la cavidad abdominal. La suspensión del lantano y un tratamiento laxante intenso resolvieron progresivamente el estreñimiento y la encapsulación del contraste, no así la mala posición del catéter, que hubo de ser recolocado posteriormente.

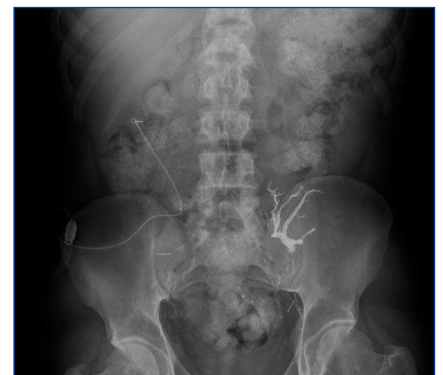

Figura 1. Radiografía simple de abdomen.

Restos de embolización del injerto. Catéter mal posicionado y estreñimiento severo con imágenes radiolucientes originadas por el carbonato de lantano.