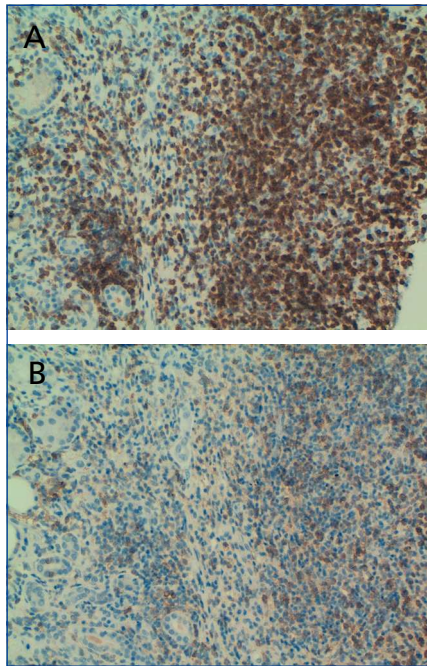

**Figura 2.** (A) IHQ (x20) con CD3. (B) IHQ (x20) con CD4.

sante y se especuló con la posibilidad de un nuevo síndrome.

Nosotros describimos un nuevo caso de nefritis intersticial en una mujer con una CEP. En nuestro caso, se valoró si esta asociación podría estar en el contexto de una enfermedad esclerosante relacionada con la IgG4+ que no pudimos demostrar: primero, porque los niveles plasmáticos de IgG+ fueron de 1 mg/dl (si bien la paciente presentaba una disminución generalizada de todas las inmunoglobulinas) y, segundo, porque en el estudio histológico renal no se pudo determinar la positividad de IgG4. Sin embargo, los niveles de IgG4+, por sí mismos no son suficientes para poder incluir o excluir el diagnóstico de enfermedad sistémica relacionada con la IgG4+<sup>9</sup>. De hecho, nosotros encontramos un denso infiltrado intersticial de predominio linfocitario T CD4+, que destruía prácticamente todas las estructuras renales.

No existe un régimen de tratamiento estandarizado para esta nueva entidad, si bien la mayoría de las series indican tratamiento con 30-60 mg/día de prednisolona en pauta descendente, con

buena respuesta<sup>5,6,7</sup>. En nuestro caso, dada la afectación intersticial tan severa se indicó tratamiento con esteroides orales: aunque no se logró una recuperación completa de la función renal (posiblemente porque ya existía deterioro de función renal varios meses antes de efectuar la biopsia y la afectación histológica severa), al menos se logró una estabilización de la función renal.

En conclusión, describimos el caso de una nefritis intersticial severa en una mujer con una colangitis esclerosante primaria: en estos pacientes se debería investigar si esta asociación podría encontrarse en el contexto de una patología emergente, «enfermedad sistémica relacionada con la IgG4+».

#### Conflictos de interés

Los autores declaran que no tienen conflictos de interés potenciales relacionados con los contenidos de este artículo.

1. Mendes F, Lindor KD. Primary sclerosing cholangitis: overview and update. *Nat Rev Gastroenterol Hepatol* 2010;7(11):611-9.
2. Tischendorf JJ, Hecker H, Krüger M, Manns MP, Meier PN. Characterization, outcome, and prognosis in 273 patients with primary sclerosing cholangitis: A single center study. *Am J Gastroenterol* 2007;102:107-14.
3. Montini G, Carasi C, Zancan L, Dall'Amico R, Murer L, Zacchello G, et al. Chronic cholestatic liver disease with associated tubulointerstitial nephropathy in early childhood. *Pediatrics* 1997;100(3):E10.
4. Neuhaus TJ, Stallmach T, Leumann E, Altorfer J, Braegger CP. Familial progressive tubulo-interstitial nephropathy and cholestatic liver disease-a newly recognized entity?. *Eur J Pediatr* 1997;156(9):723-6.
5. Kamisawa T, Okamoto A. IgG4-related sclerosing disease. *World J Gastroenterol* 2008;14(25):3948-55.[PubMed]
6. Patel SM, Szostek JH. IgG4-related systemic disease in a native American man. *Intern Med* 2011;50:931-4.
7. Ebbo M, Grados A, Daniel L, Vély F, Harlé JR, Pavic M, et al. IgG4-related systemic disease: emergence of a new systemic disease? Literature review. *Rev Med Interne* 2012;33(1):23-34.

8. Angulo P, Peter JB, Gershwin ME. Serum autoantibodies in patients with primary sclerosing cholangitis. *J Hepatol* 2000;32:182.
9. Morselli-Labate AM, Pezzilli R. Usefulness of serum IgG4 in the diagnosis and follow-up of autoimmune pancreatitis: A systematic literature review and meta-analysis. *J Gastroenterol* 2009;24:15-36.

Manuel Heras<sup>1</sup>, Ana Saiz<sup>2</sup>,

M. José Fernández-Reyes<sup>1</sup>, Rosa Sánchez<sup>1</sup>,  
Álvaro Molina<sup>1</sup>, M. Astrid Rodríguez<sup>1</sup>,  
Fernando Álvarez-Ude<sup>1</sup>

<sup>1</sup>Servicio de Nefrología. Hospital General de Segovia.

<sup>2</sup>Anatomía patológica.

Hospital Universitario Ramón y Cajal. Madrid

**Correspondencia:** Manuel Heras

Servicio de Nefrología.

Hospital General de Segovia. 40002 Segovia.

mherasb@saludcastillayleon.es

## Nefropatía por cambios mínimos en el lupus eritematoso sistémico

*Nefrología* 2012;32(3):412-3

doi:10.3265/Nefrología.pre2012.Feb.11372

#### Sr. Director:

En los pacientes diagnosticados de lupus eritematoso sistémico (LES) con síndrome nefrótico, los hallazgos histológicos más frecuentes son la glomerulonefritis proliferativa difusa y la nefropatía membranosa (clases IV y V de la clasificación de la Organización Mundial de la Salud [OMS], 1982)<sup>1</sup>.

Describimos una paciente con LES que desarrolló un síndrome nefrótico secundario a nefropatía por cambios mínimos (NCM).

Se trata de una mujer de 59 años diagnosticada de LES (fotosensibilidad, lupus discoide, artritis y anticuerpos antinucleares [ANA] +) 18 años antes, en tratamiento con hidroxiclороquina y antiinflamatorios no esteroideos (AINE) ocasionalmente; remitida por edemas de miembros inferiores e hipertensión arte-

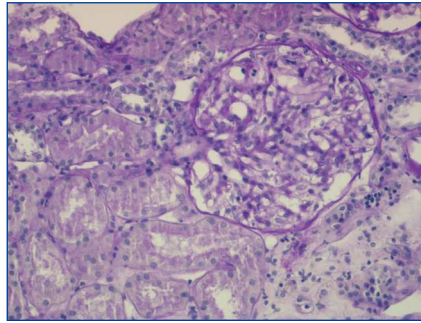
rial desde hacía dos meses. Exploración física: edemas en miembros inferiores hasta rodilla, tensión arterial: 140/90 mmHg. En la analítica destacaba: hemoglobina, leucocitos y plaquetas normales; creatinina: 0,75 mg/dl; urea: 31 mg/dl; colesterol total: 241 mg/dl; albúmina: 3,2 g/dl; ANA +: 1/640 (unos años antes: + 1/320); anti-Ro: 127,9 U/ml; C3-C4, anti-La, ENA, anti-DNA, anticuerpos anticardiolipinas y anticoagulante lúcido normales/negativos; proteinograma sin pico monoclonal; proteinuria: 6,2 g/24 horas (HRE: patrón glomerular selectivo); sedimento: 12-20 hematíes/campo; urocultivo negativo. Serología para hepatitis B, C, virus de la inmunodeficiencia humana y de Epstein-Barr negativa; citomegalovirus: exposición previa, RPR negativo. Radiografía de tórax, ecocardiograma, ecografía renal, mamografías, tomografía tóraco-abdomino-pélvica y gastroscopia sin alteraciones relevantes.

La biopsia renal percutánea (13 glomérulos) mostraba 2/3 de los glomérulos normales y 1/3 con refuerzo mesangial, sin engrosamiento de paredes capilares ni otras lesiones (figura 1); en la inmunofluorescencia aparecían, en menos de un 1/3 de los glomérulos, depósitos mesangiales de tipo IgM, sin IgG ni complemento; la microscopía electrónica reveló borramiento difuso de pedicelos y ausencia de depósitos electrondensos, todo ello compatible con NCM.

Se trató con prednisona 50 mg/día durante 8 semanas y pauta descendente; la proteinuria disminuyó progresivamente y a los 14 meses del diagnóstico se encontraba en remisión parcial/completa (proteinuria 480 mg/24h).

La NCM es un hallazgo poco frecuente en el LES; se estima que la prevalencia en adultos es menor del 2%<sup>2,3</sup>.

La NCM en el LES puede aparecer coincidiendo con el diagnóstico de LES o con un brote, pero también muchos años después del LES y sin aparente actividad de éste<sup>2</sup>. Es controvertido si se trata de una asociación casual o representa una subclase histológica de nefropatía lúpica. En principio, la aparición de dos enfermeda-



**Figura 1. Biopsia renal percutánea.** Glomérulo ópticamente normal. PAS x 40.

des inmunes en un mismo paciente sugiere un nexo patogénico. Por otra parte, algunos autores<sup>2,4</sup> estiman que la prevalencia de la NCM en el LES es mucho mayor que en la población general, y que el propio LES sería el factor causal. La NCM representaría una podocitopatía lúpica relacionada con las alteraciones de los linfocitos T en el LES<sup>4</sup>. Sin embargo, otros autores sugieren que una NCM idiopática puede aparecer sobre un LES en remisión<sup>5</sup>.

En la clasificación actual de la nefritis lúpica (ISN/RPS, 2004) se establece como clase I la nefritis lúpica mesangial mínima, caracterizada por glomérulos normales en la microscopía óptica y depósitos mesangiales en la inmunofluorescencia y/o microscopía electrónica<sup>6</sup>. Hay casos de NCM en el LES que, al igual que nuestra paciente, no presentan depósitos significativos ni en inmunofluorescencia ni en microscopía electrónica<sup>5,7</sup> y que no encajan en la clasificación actual de la nefritis lúpica. En cambio, según la clasificación de la OMS, podrían encuadrarse en una clase Ia.

En esta paciente no hubo relación temporal con la toma de AINE.

En resumen, el LES parece ser un factor precipitante de la NCM. Sin embargo, en los casos, como el descrito, en los que la NCM aparece años después del LES, con escasa o nula actividad lúpica y sin depósitos en la biopsia renal, la relación patogénica es más dudosa.

#### Agradecimientos

Queremos agradecer al Prof. Jerónimo Forteza, jefe del Departamento de Anatomía Patológica del Hospital Clínico Universitario de Santiago de Compostela, su inestimable ayuda en el estudio de microscopía electrónica.

lógica del Hospital Clínico Universitario de Santiago de Compostela, su inestimable ayuda en el estudio de microscopía electrónica.

#### Conflictos de interés

Los autores declaran que no tienen conflictos de interés potenciales relacionados con los contenidos de este artículo.

1. Dube GK, Markowitz GS, Radhakrishnan J, Appel GB, D'Agati VD. Minimal change disease in systemic lupus erythematosus. *Clin Nephrol* 2002;57:120-6.
2. Hertig A, Droz D, Lesavre P, Grünfeld JP, Rieu P. SLE and idiopathic nephrotic syndrome: coincidence or not?. *Am J Kidney Dis* 2002;40:1179-84.
3. Moyses-Neto M, Costa RS, Rodrigues FF, et al. Minimal change disease: a variant of lupus nephritis. *NDT Plus* 2011;4:20-2.
4. Kraft SW, Schwartz MM, Korbet SM, Lewis EJ. Glomerular podocytopathy in patients with systemic lupus erythematosus. *J Am Soc Nephrol* 2005;16:175-9.
5. Perakis C, Arvanitis A, Sotsiou F, Emmanouel DS. Nephrotic syndrome caused by minimal-change disease in a patient with focal proliferative SLE nephritis (WHO III) in remission. *Nephrol Dial Transplant* 1998;13:467-70.
6. Weening JJ, D'Agati VD, Schwartz MM, Seshan SV, Alpers CE, Appel GB, et al. The classification of glomerulonephritis in systemic lupus erythematosus revisited. *J Am Soc Nephrol* 2004;15:241-50.
7. Mok CC, Cheung TT, Lo WH. Minimal mesangial lupus nephritis: a systematic review. *Scand J Rheumatol* 2010;39:181-9.

**M. Dolores Redondo-Pachón<sup>1</sup>,  
Ricardo Enríquez<sup>1</sup>, Ana E. Sirvent<sup>1</sup>,  
Encarna Andrada<sup>2</sup>, Isabel Millán<sup>1</sup>,  
Francisco Amorós<sup>1</sup>**

<sup>1</sup> Servicio de Nefrología. Hospital General de Elche. Elche, Alicante.

<sup>2</sup> Servicio de Anatomía Patológica. Hospital General de Elche. Elche, Alicante

#### Correspondencia:

**M. Dolores Redondo Pachón**  
Servicio de Nefrología, Hospital General de Elche, Camino de la Almazara, Elche, Alicante.  
dolypa@hotmail.com  
nefro\_elx@gva