

(pH: 7,24; pCO<sub>2</sub>: 33 mmHg, pO<sub>2</sub>: 67 mmHg; bicarbonato: 17 mmol/l, y EB: -9,1 mmol/l). El valor del anión GAP (diferencia entre el valor del sodio sérico y la suma del cloro y el bicarbonato) fue 7 mEq/l. El paciente recibió tratamiento con corticoides sistémicos y quinolonas, con mejoría clínica rápida hasta recuperar su situación basal. Sin embargo, en controles posteriores persistía la acidosis metabólica hiperclorémica; tras descartar otras posibilidades, la atribuimos al tratamiento crónico con topiramato, que fue suspendido y sustituido por fenitoína, con completa resolución de las alteraciones analíticas al alta.

El topiramato es un sulfamato con acción antiepiléptica, con indicación en el tratamiento preventivo de la migraña<sup>1,2</sup>, el tratamiento del dolor neuropático<sup>3</sup> el trastorno bipolar<sup>3</sup>, la dependencia tabáquica y la bulimia nerviosa<sup>4</sup>, entre otras patologías. Sus efectos secundarios más frecuentes<sup>2,5</sup> son astenia, mareo, somnolencia, labilidad emocional y pérdida de peso. El desarrollo de urolitiasis y acidosis metabólica hiperclorémica con anión GAP normal es menos frecuente, pero está bien documentado. El topiramato tiene una estructura molecular muy parecida a la acetazolamida<sup>2,6</sup> y provoca una inhibición de la enzima anhidrasa carbónica<sup>3,6</sup>, especialmente de la isoenzima tipo II<sup>1,2,6</sup> que predomina en los riñones humanos. Con ello precipita la aparición de una acidosis tubular renal mixta<sup>1</sup> (tipo 3), por alteración de ultrafiltración y reabsorción del bicarbonato tanto a nivel del túbulo proximal<sup>4</sup> como del túbulo distal, alterando la acidificación de la orina y provocando una disminución de las concentraciones séricas de bicarbonato y CO<sub>2</sub><sup>4</sup> que en la mayoría de los casos es leve y asintomática<sup>7,8</sup>, aunque a largo plazo puede provocar hiperventilación<sup>3,4</sup>, síntomas neurológicos<sup>3</sup>, nefrolitiasis, osteoporosis y osteomalacia. No hay ninguna circunstancia claramente predisponente a desarrollar esta complicación, pero cabe pensar que sea más probable en aquellas que por sí mismas produzcan acidosis, como las infecciones, la cetoacidosis diabética, la insuficiencia renal crónica o las cirugías<sup>4,5</sup>. Se postula la existencia de polimorfismos genéticos de las isoenzimas

de anhidrasa carbónica implicadas que expliquen la mayor o menor susceptibilidad de los pacientes a presentar esta complicación<sup>3,9</sup>, y algunos autores sugieren la posibilidad de monitorizar los niveles de bicarbonato<sup>1,6</sup> o CO<sub>2</sub><sup>3,5</sup> para predecirla, aunque no es una medida completamente validada. El desarrollo de acidosis metabólica en el seno de un tratamiento crónico con topiramato es un efecto reversible, independiente de la dosis<sup>3,9</sup> y de la duración del tratamiento<sup>9</sup>. Su manejo implica la suspensión del fármaco<sup>10</sup> (no tiene antídoto) y sustitución por otro alternativo, pero cuando su retirada no es posible, el paciente mantiene unos niveles aceptables de pH y bicarbonato séricos y está asintomático, se aconseja administrar suplementos alcalinos por vía oral (citratato sódico o ácido cítrico<sup>1</sup>) de forma indefinida.

### Conflictos de interés

Los autores declaran que no tienen conflictos de interés potenciales relacionados con los contenidos de este artículo.

1. Mirza N, Marson AG, Pirmohamed M. Effect of topiramate on acid-base balance: extent, mechanism and effects. *Br J Clin Pharmacol* 2009;68:655-61.
2. Sacré A, Jouret F, Manicourt D, Devuyt O. Topiramate induces type 3 renal tubular acidosis by inhibiting renal carbonic anhydrase. *Nephrol Dial Transplant* 2006;21:2995-6.
3. Burmeister JE, Pereira RR, Hartke EM, Kreuz M. Topiramate and severe metabolic acidosis: case report. *Arq Neuropsiquiatr*. 2005;63:532-4.
4. García Gil D, Pérez V, Asencio C, García-Torrejón J. Acute topiramate toxicity to suicidal attempt. *Med Clin (Barc)* 2009;133:766-7.
5. Montenegro MA, Guerreiro MM, Scotoni AE, Guerreiro CA. Predisposition to metabolic acidosis induced by topiramate. *Arq Neuropsiquiatr* 2000;58:1021-4.
6. Suján S et al. Topiramate-induced renal tubular acidosis. *Nefrología* 2008;28:656-7.
7. Garris SS, Oles KS. Impact of topiramate on serum bicarbonate concentrations in adults. *Ann Pharmacother* 2005;39:424-6.
8. Groeper K, McCann ME. Topiramate and metabolic acidosis: a case series and

review of the literature. *Paediatr Anaesth* 2005;15:167-70.

9. Mirza NS, Alfirevic A, Jorgensen A, Marson AG, Pirmohamed M. Metabolic acidosis with topiramate and zonisamide: an assessment of its severity and predictors. *Pharmacogenet Genomics* 2011;21:297-302.
10. Shiber JR. Severe non-anion gap metabolic acidosis induced by topiramate: a case report. *J Emerg Med* 2010;38:494-6.

**Lucía Fernández-de Orueta, Javier Esteban-Fernández, Harald F.J. Aichner, Ángel Casillas-Villamor, Sergio Rodríguez-Álvarez**

Servicio de Medicina Interna. Hospital Universitario de Getafe. Getafe, Madrid.

**Correspondencia:** Lucía Fernández de Orueta

Servicio de Medicina Interna.

Hospital Universitario de Getafe, Hermanos Machado 2, bloque 3A. 28660 Getafe, Madrid.

luciafdezdeorueta@gmail.com

luciboom@hotmail.com

## Aneurisma verdadero gigante de la arteria radial tras ligadura de fístula arteriovenosa para hemodiálisis

*Nefrología* 2012;32(3):404-6

doi:10.3265/Nefrología.pre2012.Jan.11347

### Sr. Director:

Se desarrollan aneurismas y pseudoaneurismas en aproximadamente el 8% de las fístulas arteriovenosas (FAV) para hemodiálisis<sup>1</sup>. Son potencial fuente de embolización y trombosis y en ocasiones pueden erosionar la piel dando lugar a infección y hemorragia local e incluso desfigurar la extremidad. Los aneurismas verdaderos en una FAV son dilataciones que mantienen íntegra la estructura de la pared venosa o arterial; con frecuencia son aneurismas venosos de fístulas autólogas de larga duración relacionadas con estenosis venosa. Esporádicamente se han descrito aneurismas arteriales verdaderos, más frecuentes en la

arteria axilar o humeral tras la ligadura de FAV en el codo<sup>1</sup>. El incremento de flujo arterial y la vibración parietal parecen participar en su patogénesis. Por otra parte, los pseudoaneurismas o falsos aneurismas son dilataciones expansibles provocadas por el sangrado subcutáneo persistente a través de una pérdida de continuidad de la pared de la fístula o prótesis<sup>2</sup>.

### CASO CLÍNICO

Varón, de 65 años, remitido desde Nefrología a las consultas de Cirugía Vasculard por presentar una voluminosa masa pulsátil en el antebrazo izquierdo, de varios años de evolución, con un crecimiento acelerado y progresivo en los últimos meses. Antecedentes personales de hipertensión arterial, dislipemia, fístula radiocefálica izquierda para hemodiálisis realizada veinte años antes por insuficiencia renal crónica terminal, y seis años después de haber sido trasplantado se procedió a la ligadura de ésta.

A la exploración física, en la cara anterior del antebrazo izquierdo presentaba una enorme tumoración pulsátil, sin soplo ni *thrill* (figura 1). Manos bien perfundidas, con pulsos radiales y cubitales presentes.

Se realizó en primer lugar un *ecodoppler*, que demostró intenso flujo en el interior de la tumoración, sin poder definir si se trataba de un aneurisma o un pseudoaneurisma, por lo que se solicitó una angiografía computarizada axial (angio-TAC) en la que se apreciaba la arteria humeral ectásica y elongada, y en la región radial un aneurisma o pseudoaneurisma de 62 milímetros de diámetro, con las arterias cubital e interósea permeables y la arteria radial distal obstruida.

Con la sospecha diagnóstica de aneurisma o pseudoaneurisma de la arteria radial secundario a FAV radiocefálica ligada en paciente trasplantado, se indicó tratamiento quirúrgico.

Mediante incisiones a nivel de la flexura del brazo y distalmente a nivel radial, se procedió a la disección y control de la arteria humeral, radial y cubital, apreciando un gran aneurisma verdadero en todo el trayecto de la arteria radial. Se realizó la resección completa del aneurisma, ligando la arteria radial a nivel proximal y distal, ya que se comprobó que ésta estaba crónicamente trombosada (figura 2) y la vascularización de la mano estaba asegurada por las arterias cubital e interósea.

El posoperatorio transcurrió sin incidencias; al alta presentaba pulsos humeral y cubital y buena perfusión de la mano. Anatomía Patológica confirmó que se trataba de un aneurisma verdadero de la arteria radial. Un año después del tratamiento, el paciente está asintomático y sin complicaciones.

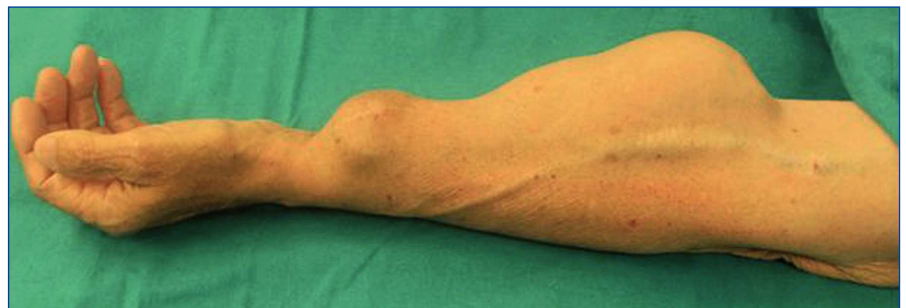### DISCUSIÓN

Los aneurismas arteriales verdaderos a nivel periférico son raros, y sólo el 5% de ellos se localiza en el miembro superior. Se relacionan con traumatismos locales o con enfermedades sistémicas (ateroesclerosis, arteritis de células gigantes, displasia fibromuscular)<sup>2</sup>. La escasa incidencia de esta patología hace difícil valorar sus características epidemiológicas y clínicas. En las FAV para hemodiálisis se describen casos esporádicos de aneurismas arteriales verdaderos, principalmente en la arteria axilar o humeral, sobre todo después de la ligadura de FAV de codo tras un trasplante renal<sup>3</sup>. En los

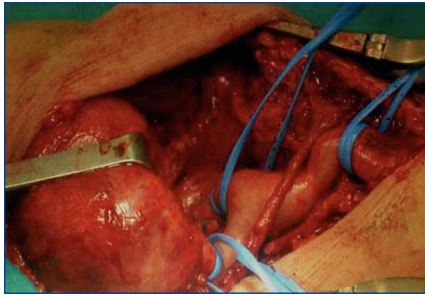
pacientes trasplantados con buena funcionalidad del injerto después de un tiempo razonable, la ligadura de las FAV de hemodiálisis es controvertida, pero se suele realizar para evitar complicaciones como edema, síndrome de robo, alto gasto cardíaco, trombosis, aneurismas venosos, pseudoaneurismas, hemorragia o apariencia estética<sup>1,4</sup>.

El diagnóstico de los aneurismas o pseudoaneurismas suele ser clínico, sospechándose por la presencia de una masa pulsátil, de crecimiento progresivo, en el trayecto del acceso vascular. Los pulsos distales a la lesión pueden estar o no presentes<sup>5</sup>. El *ecodoppler* puede mostrar flujo en el saco aneurismático, la presencia de trombo o hematoma. En casos dudosos el angio-TAC o la resonancia magnética pueden ser de utilidad. La fistulografía podría estar indicada si las técnicas anteriores no aportan suficiente información<sup>1</sup>, fundamentalmente para una correcta planificación quirúrgica.

El tratamiento de los aneurismas arteriales verdaderos debe realizarse de forma preferente por el riesgo de complicaciones locales y sistémicas que conllevan, pueden embolizar, trombosarse, erosionar la piel y causar infección, sangrado, o comprimir estructuras nerviosas adyacentes produciendo parestesia, dolor o alteraciones de la movilidad<sup>6</sup>. El tratamiento de elección es la resección del aneurisma con reconstrucción arterial<sup>4</sup> para garantizar una perfusión adecuada de la extremidad después



**Figura 1.** Exploración física  
Aspecto clínico de la tumoración.



**Figura 2.** Tratamiento quirúrgico. Exposición de aneurisma radial a nivel del antebrazo.

de que el aneurisma quede excluido de la circulación. Otra opción es el tratamiento endovascular<sup>7</sup>. En nuestro caso optamos por la resección y ligadura de la arteria radial, porque estaba crónicamente obstruida y la perfusión de la extremidad estaba garantizada por las arterias cubital e interósea.

Los aneurismas venosos no precisan tratamiento a menos que se asocien a estenosis grave, necrosis o trastornos cutáneos con riesgo de rotura del aneurisma. Las estenosis graves se pueden tratar mediante angioplastia. Si aparece necrosis o riesgo de rotura del aneurisma se precisa la revisión quirúrgica<sup>2</sup>.

Los pseudoaneurismas son roturas contenidas por los tejidos blandos y ocurren con mayor frecuencia en los lugares de punción. Los pseudoaneurismas de las prótesis de PTFE (politetrafluoroetileno) también pueden ser tratados con métodos percutáneos o mediante cirugía<sup>1</sup>. En ausencia de infección, se puede realizar una reparación local mediante sutura del defecto del injerto o interposición de un nuevo injerto<sup>1,8</sup>. Para finalizar, queremos señalar que las dilataciones aneurismáticas son complicaciones que pueden poner en peligro no sólo la viabilidad del acceso vascular, sino también la vida del paciente, por lo que es imprescindible un correcto diagnóstico diferencial entre aneurismas (arteriales y venosos) y pseudoaneurismas para una exacta planificación terapéutica, ya que el tratamiento es diferente en cada caso.

## Conflictos de interés

Los autores declaran que no tienen conflictos de interés potenciales relacionados con los contenidos de este artículo.

1. Bohórquez Sierra JC, Doiz Artázcoz E, Arribas Aguilar F, Bohórquez Sierra C. Accesos vasculares para hemodiálisis. Complicaciones: aneurismas verdaderos y falsos, hemorragias y roturas del acceso vascular. *Angiología* 2005;57(Supl 2):S117-27.
2. Rodríguez Hernández JA, González Parra E, Gutiérrez Julián JM, Segarra Medrano A, Almirante B, Martínez MT, et al. Guías de acceso vascular en hemodiálisis. *Nefrología* 2005;25 Suppl 1:3-95.
3. López Baena JA, Daniel Vega MD, Jorge Polo MD, García Pajares R, Echenagusía A, Polo JR. Aneurisma verdadero de la arteria braquial relacionado con acceso vascular en el pliegue del codo. *Patología Vascul* 2000;7:489-92.
4. Lamb W, Betal D, Morsy M, Chelma ES. Enormous brachio-cephalic arteriovenous fistula aneurysm after renal transplantation: case report and review of the literature. *Nephrol Dial Transplant* 2009;24:3542-4.
5. Rosales Jiménez JM, Guzmán Rico SM, Fernández Ramírez Lizárraga P. Aneurisma cubital proximal de origen ateroscleroso: reporte del caso y revisión de la literatura. *Revista Mexicana de Angiología* 2009;37(2):62-5.
6. Del Río Prego A, Aparicio Martínez C, González García A. Accesos vasculares para hemodiálisis. En: Vaquero-Morillo, F. Tratado de las enfermedades vasculares. Vol. II. Barcelona: Viguera; 2006. p. 1255-1267.
7. Maynar M, Sánchez Álvarez E, Quian Z, López Benítez R, Long D, Zerolo I. Percutaneous endovascular treatment of brachial artery aneurysm. *EJVES* 2003;6:15-9.
8. Mora BN, Whitman ED. Accesos vasculares. En: Doherty GM. *Washington Manual de Cirugía*. 2ª ed. Madrid: Marbán Libros;2001. p. 359-69.

## FALTAN AUTORES

Servicio de angiología y cirugía vascular del Hospital Universitario Miguel Servet

\*Servicio de Angiología.

Cirugía Vascular y Endovascular. Hospital Clínic. Hospital Universitario Miguel Servet. Zaragoza.

**Correspondencia:** FALTA AUTOR

Avenida Isabel La Católica 1-3.

Zaragoza. 50009 Zaragoza.

cristifejoo@hotmail.com

## Ascitis nefrogénica: ¿una entidad del pasado?

*Nefrología* 2012;32(3):406-8

doi:10.3265/Nefrología.pre2012.Jan.11325

### Sr. Director:

La ascitis nefrogénica es una ascitis refractaria que acontece en pacientes con enfermedad renal crónica en hemodiálisis<sup>1</sup>. Aunque la patogénesis no está completamente aclarada, parece que estos pacientes con hipoalbuminemia podrían presentar alteraciones en la permeabilidad de la membrana peritoneal y un déficit de drenaje de los vasos linfáticos<sup>2</sup>. El diagnóstico se realiza por exclusión<sup>3</sup>, tras descartar otras causas como infección, hepatopatía o la insuficiencia cardíaca. Las opciones de tratamiento pasarían por instaurar una pauta de hemodiálisis diaria, siendo las mejores alternativas la diálisis peritoneal y el trasplante renal<sup>4</sup>. Existen casos documentados de remisión completa de la ascitis tras el trasplante renal<sup>5</sup>. Sin tratamiento, el pronóstico de la ascitis nefrogénica es infausto<sup>4</sup>.

Presentamos el caso de un paciente de 66 años, sin hábitos tóxicos y con antecedentes personales de hipertensión arterial, fibrilación auricular, accidente cerebrovascular agudo en arteria cerebral media izquierda con afasia, disartria y hemiparesia derecha residual e infarto agudo de miocardio. Inició hemodiálisis en enero de 2005 por insuficiencia renal secundaria a glomerulonefritis posestreptocócica. El paciente presenta en noviembre de 2010 un cuadro de aumento progresivo de perímetro abdominal con exploración física compatible con ascitis. Se realiza ecografía abdominal, objetivándose abundante líquido en la cavidad abdominal y posible lesión en cabeza-cuerpo de páncreas. Ante la sospecha de ascitis de origen tumoral, se decide ingresar al paciente para estudio. Se realiza una paracentesis evacuadora de 5 litros de líquido serohemático y se mandan muestras al laboratorio. Dados los parámetros del recuento celular del líquido peritoneal (tabla 1) y su bioquímica, se descartó un posible origen infeccioso; el cultivo del