

## Fibrosis idiopática como causa de uropatía obstructiva

Nefrología 2013;33(3):439-40

doi:10.3265/Nefrologia.pre2012.Sep.11705

### Sr. Director:

La fibrosis retroperitoneal supone un reto diagnóstico debido a la baja frecuencia de presentación y la falta de sintomatología específica. Se caracteriza por la presencia de tejido fibro-inflamatorio que rodea la aorta abdominal y las arterias ilíacas<sup>1</sup>, que se extiende a nivel retroperitoneal y termina englobando estructuras vecinas, como los uréteres, produciendo uropatía obstructiva (UPO).

Aunque se han descrito casos asociados a múltiples condiciones (fármacos, neoplasias, radiación o infecciones, entre otras), la causa más frecuente es la idiopática<sup>2</sup>.

La fibrosis retroperitoneal idiopática es más frecuente en varones de entre 50-60 años y en la mayoría de los pacientes la forma de presentación es la presencia de dolor lumbar o abdominal inespecíficos<sup>3</sup>.

Cuando el tejido retroperitoneal engloba uno o ambos uréteres, se produce insuficiencia renal obstructiva, que es potencialmente reversible<sup>1,2,4</sup>.

Presentamos el caso de un paciente con fibrosis retroperitoneal idiopática que cursó con marcada UPO y ecografía con leve dilatación unilateral de sistema excretor.

Se trata de un varón de 54 años, sin antecedentes personales ni familiares de interés, que es derivado por el médico de Atención Primaria por hallazgo incidental en analítica sanguínea de creatinina 2,74 mg/dl. El paciente refería historia de 3 semanas de evolución de náuseas, dolor abdominal inespecífico y discreto dolor testicular, sin otra sintomato-

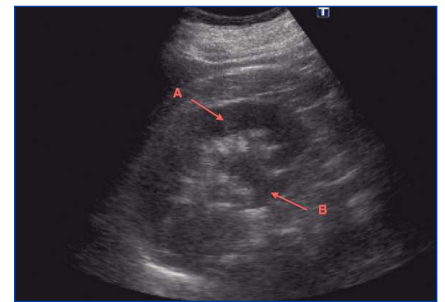
logía acompañante. A la exploración física se encontraba normotenso y afebril, con diuresis conservada, sin alteraciones macroscópicas, en torno a 2000 ml/día.

En la analítica obtenida en Urgencias, destacan los siguientes parámetros: hemoglobina 15,3 g/dl, leucocitos 6700/ $\mu$ l, plaquetas 305.000/ $\mu$ l, sodio 133 mEq/l, potasio 3,6 mEq/l, perfil hepato-pancreático sin alteraciones, lactato-deshidrogenasa 270 U/l, creatinina plasmática 3 mg/dl, urea 116 mg/dl. La bioquímica de orina presentaba un sodio de 96 mEq/l y potasio de 28 mEq/l.

La ecografía renal (figura 1), demostraba riñones de tamaño normal, con grosor cortical conservado, observándose que el del lado derecho era el de mayor tamaño y grosor. Presentaba dilatación leve de cálices renales derechos (figura 1) sin visualizar causa de dilatación, con *jet* ureteral positivo bilateral en la ecografía Doppler color.

Ante la mala evolución analítica con progresivo deterioro de función renal, se realizó una tomografía computarizada (TC) abdominal (figura 2), que puso de manifiesto una gran masa retroperitoneal que englobaba uréter derecho, con uréter izquierdo libre, pero en el límite del borde de aquella, produciendo UPO bilateral, aunque más marcada en el lado derecho. El lado izquierdo únicamente mostraba datos incipientes de obstrucción.

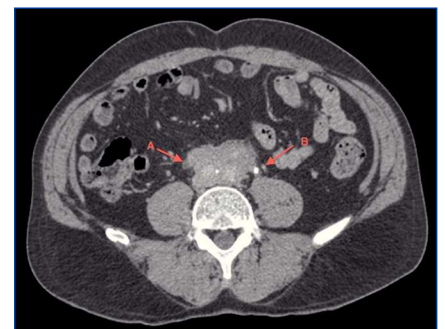Tras el diagnóstico, se inició tratamiento empírico con prednisona a altas dosis y se decidió colocación de catéteres doble J bilaterales, con mejoría inmediata. A los cinco días el paciente estaba asintomático y a los 30 días de tratamiento esteroideo la creatinina plasmática era 1,02 mg/dl. A los 6 meses del inicio del tratamiento se retiraron los catéteres doble J, manteniendo cifras estables de creatinina plasmática.



**Figura 1.** Ecografía de riñón derecho. El riñón presenta un tamaño normal, con grosor cortical conservado, apreciándose buena diferenciación córtico-medular (A) y cálices renales discretamente dilatados (B).

El interés del caso reside en que, a pesar de ser una patología obstructiva, la ecografía no evidencia la causa de la obstrucción, y en muchas ocasiones no consigue siquiera poner de manifiesto la existencia de la propia obstrucción de la vía urinaria. Esto es así debido a la rigidez ureteral que condiciona la propia enfermedad, dificultando la dilatación del uréter englobado por la masa fibro-inflamatoria.

En el caso que hemos expuesto, el paciente presenta importante deterioro de función renal que es secundario a UPO bilateral (derecha establecida e



**Figura 2.** Tomografía computarizada. Tomografía computarizada que muestra masa retroperitoneal englobando uréter derecho (A). El uréter izquierdo se encuentra libre, pero cerca del límite de la masa retroperitoneal (B).

izquierda incipiente), precisando TC para su diagnóstico.

Por todo ello, es preciso valorar la necesidad de otras técnicas de imagen, como la TC o la resonancia magnética<sup>5</sup>, para llegar al diagnóstico de esta entidad, ya que el tratamiento iniciado de forma precoz mejora el cuadro clínico.

### Conflictos de interés

Los autores declaran que no tienen conflictos de interés potenciales relacionados con los contenidos de este artículo.

1. Kermani TA, Crowson CS, Achenbach SJ, Luthra HS. Idiopathic retroperitoneal fibrosis: A retrospective review of clinical presentation, treatment and outcomes. *Mayo Clin Proc* 2011;86(4):297-303.
2. Vaglio A, Salvarani C, Buzio C. Retroperitoneal fibrosis. *Lancet* 2006;367(9506):241-51.
3. Corradi D, Maestri R, Palmisano A, Bosio S, Greco P, Manenti L, et al. Idiopathic retroperitoneal fibrosis: clinicopathologic features and differential diagnosis. *Kidney Int* 2007;72(6):742-53.
4. Rodríguez Jornet A, Andreu Navarro FJ, Orellana Fernández R, Ibeas López J, García García M. Idiopathic retroperitoneal fibrosis: clinicopathological characteristics. *Nefrología* 2009;29(4):298-303.
5. Scheel PJ Jr, Feeley N. Retroperitoneal fibrosis: the clinical, laboratory and radiographic presentation. *Medicine (Baltimore)* 2009;88(4):202-7.

**Alba Santos, Borja Quiroga, Nicolás Macías, Marian Goicoechea, Soledad García de Vinuesa**

Sección de Nefrología.

Hospital General Universitario Gregorio Marañón. Madrid.

**Correspondencia:** Alba Santos

Sección de Nefrología.

Hospital General Universitario Gregorio Marañón. Madrid.

alba.santos@salud.madrid.org

## Autotrasplante renal en hipertensión renovascular secundaria a aneurisma de arteria renal

*Nefrología* 2013;33(3):440-2

doi:10.3265/Nefrología.pre2012.Nov.11825

### Sr. Director:

La displasia fibromuscular (DFM) en alguna ocasión se acompaña de aneurismas de arteria renal. El tratamiento percutáneo es de elección en aneurismas simples, quedando reservado el tratamiento quirúrgico para los aneurismas complicados y otros casos seleccionados<sup>1</sup>.

Presentamos el caso de un varón de 36 años, fumador, hipertenso conocido desde los 20 años, que inició seguimiento en nuestra Unidad de Hipertensión. Durante el año de seguimiento presentó crisis hipertensivas asociadas a cefalea. Entre las pruebas complementarias que se realizaron, la analítica, el fondo de ojo y la ecografía renal eran normales. En el ecocardiograma se objetivó una hipertrofia ventricular izquierda ligera con disfunción diastólica grado I y el test de captopril no era sugestivo de hipertensión renovascular (HTRV).

Cinco años después, ingresó por episodio de isquemia cerebral transitoria en contexto de crisis hipertensiva (210/130 mmHg). En ese momento, la analítica y la ecografía renal eran normales y en el fondo de ojo se objetivó una retinopatía hipertensiva grado I de Keith-Wagener. Dado que se trataba de un varón joven con hipertensión arterial (HTA) mantenida y crisis hipertensivas frecuentes, quisimos descartar HTRV. El paciente se negó a cualquier intervención y se decidió continuar seguimiento ambulatorio, logrando un control óptimo de tensión arterial (TA) con cinco fármacos (irbesartán 300 mg/día, hidroclorotiazida 12,5 mg/día, ramipril 5 mg/12 h,

amlodipino 15 mg/día, carvedilol 12,5 mg/12 h).

Al año siguiente, sufrió una hemorragia subaracnoidea tras la rotura de un aneurisma en la arteria cerebelosa superior derecha, con recuperación completa tras embolización.

Posteriormente, se objetivó un deterioro importante de función renal: creatinina (Cr) 3,7 mg/dl, aclaramiento de creatinina (CICr) 26,35 ml/min, que mejoró parcialmente tras suspender el inhibidor de la enzima de conversión de la angiotensina y el antagonista de los receptores de angiotensina II. Dada la sospecha de HTRV, se realizó una angiorresonancia magnética abdominal confirmando la presencia de estenosis en arteria renal derecha a 11 mm del ostium y un aneurisma ovoide en la porción terminal de la arteria renal izquierda, con diámetro mayor de 1,8 cm. Seguidamente, se realizó una arteriografía renal, donde se objetivó estenosis bilateral de arterias renales de probable origen fibrodisplásico (figura 1). Ante los hallazgos, se realizó angioplastia transluminal percutánea bilateral, con recuperación *ad integrum* de la función renal: Cr 1 mg/dl, CICr 80 ml/min y TA controlada con triple terapia antihipertensiva (labetalol 300 mg/día, amlodipino besilato 10 mg/12 h, torasemida 5 mg/día).

Cinco años después, en una ecografía renal de control se observó una asimetría renal, no objetivada previamente (riñón izquierdo 8,5 cm, riñón derecho 10 cm), por lo que se solicitó angiotomografía computarizada de arterias renales, confirmándose la reestenosis de arteria renal izquierda, así como la presencia de un aneurisma renal derecho de 1,5 x 1,2 cm y el aneurisma conocido en el lado izquierdo en forma de reloj de arena cuyo extremo de mayor tamaño medía 1 x 1,5 x 2,4 cm. Además, se observó la salida de 4 ramas arteriales del aneurisma del lado izquierdo. Ante estos hallazgos, por tratarse de