

## CASO 1

Varón de 23 años con ERC-V por poliquistosis renal. Recibe TR de donante vivo el 6 de junio de 2011, siendo el donante grupo O+ y el receptor grupo A+, sin complicaciones iniciales con injerto funcionando al alta (Crp 1,1 mg/dl) y hemoglobina 10 g/dl. El tratamiento inmunosupresor consistió en tacrolimus, micofenolato y esteroides.

A los catorce días postrasplante se realiza control analítico y se observa hemoglobina 5,8 g/dl con función renal estable (Crp 1,2 mg/dl) y el resto de las pruebas complementarias (incluyendo tomografía computarizada y ecografía abdominal) dentro de la normalidad.

El estudio de anemia muestra anemia hemolítica (haptoglobina descendida, reticulocitos y bilirrubina directa elevados) con test de Coombs directo positivo con demostración de anticuerpos anti-A en eludido preparado de los hematíes del paciente, compatible con anemia hemolítica aloinmune (PLS). El paciente fue tratado con transfusión de 4 concentrados de hematíes y metilprednisolona (1 mg/kg/día) con posterior pauta descendente. Analítica al alta Crp 0,7 mg/dl y hemoglobina 9,6 g/dl. En las semanas siguientes se observa resolución completa sin recidiva.

## CASO 2

Varón de 42 años con ERC-V por nefropatía diabética. Recibe TR de donante vivo el 10 de septiembre de 2012. El donante es grupo sanguíneo O+ y el receptor A+. La inmunosupresión inicial incluyó tacrolimus, micofenolato y esteroides. Tras el TR la evolución fue muy buena. Al alta presentaba hemoglobina 11,4 g/dl y Crp 1,4 mg/dl.

Catorce días después acude por malestar general y se detecta anemia hemolítica severa (hemoglobina 4,3 g/dl). Las pruebas complementarias descartaron sangrado activo. En el frotis sanguíneo no se observaron esquistocitos y el test de Coombs directo fue positivo con presencia de anticuerpos anti-A. El diagnóstico fue anemia hemolítica aloinmune (PLS). Fue tratado con transfusión de 12 concentrados de

hematíes y esteroides en dosis altas (metilprednisolona 1 mg/kg/día) con descenso progresivo. El cuadro hematológico se resolvió en los diez días siguientes con estabilidad de la hemoglobina, sin precisar nuevas transfusiones. En el día 31 postrasplante fue diagnosticado de rechazo agudo II-B con anticuerpos donante específicos negativos, precisando tratamiento con timoglobulina. Tras esto la función renal se estabilizó, quedando con Crp de 3,2 mg/dl.

El PLS debe sospecharse ante cuadro anémico brusco en la primera-segunda semana postrasplante, en TOS con incompatibilidad ABO menor o Rh diferente<sup>1,5</sup>. Su duración es limitada en el tiempo (aproximadamente 3 meses)<sup>1,3</sup>. Se recomienda transfusión sanguínea del grupo del donante y administración de esteroides. En casos severos se ha empleado rituximab y/o plasmaféresis<sup>1,5</sup>. Se recomienda tratamiento inmunosupresor con micofenolato por su efecto sobre la línea B<sup>1,5</sup>. Son de especial importancia las medidas de prevención, como la cuidadosa perfusión del injerto y la eliminación de los ganglios linfáticos de la grasa perirrenal<sup>1,3</sup>. En nuestros casos, los dos injertos proceden de donantes vivos. Es posible que el menor tiempo de isquemia fría y la mayor celeridad en el proceso de implante también hayan podido favorecer el desarrollo de PLS, debido al mayor número y viabilidad de los linfocitos del donante.

## Conflictos de interés

Los autores declaran que no tienen conflictos de interés potenciales relacionados con los contenidos de este artículo.

1. Peces R, Díaz Corte C, Navascués RA. Hemolytic anemia caused by graft-versus-host reaction in ABO-nonidentical renal transplants from blood group O donors. *Nefrología* 2001;21(4):395-401.
2. Ainsworth CD, Crowther MA, Treleaven D, Evanovitch D, Webert KE, Blajchman MA. Severe hemolytic anemia post-renal transplantation produced by donor anti-D passenger lymphocytes: case report and literature review. *Transfus Med Rev* 2009;23(2):155-9.
3. Yazer MH, Triulzi DJ. Immune hemolysis following ABO-mismatched stem cell or solid organ transplantation. *Curr Opin Hematol* 2007;14(6):664-70.
4. Achkar R, Chiba AK, Zampieri-Filho JP,

Pestana JO, Bordin JO. Hemolytic anemia after kidney transplantation: a prospective analysis. *Transfusion* 2011;51(11):2495-9.

5. Debska-Slizie? A, Chamienia A, Król E, Zdrojewski Z, Pirski I, Zadrozny D, et al. Hemolytic anemia after renal transplantation: analysis of case reports. *Transplant Proc* 2003;35(6):2233-37.

**Verónica Pascual-Pérez<sup>1</sup>,  
Nerea Gómez-Larrambe<sup>2</sup>,  
Rocío Collantes-Mateos<sup>1</sup>,  
Teresa Visus-Fernández de Manzano<sup>2</sup>, José  
M. Urbizu-Gallardo<sup>2</sup>,  
Auxiliadora Mazuecos-Blanca<sup>1</sup>**

<sup>1</sup> Servicio de Nefrología. Hospital Universitario Puerta del Mar. Cádiz.

<sup>2</sup> Servicio de Nefrología. Hospital Universitario de Cruces. Barakaldo, Vizcaya.

**Correspondencia:** Auxiliadora Mazuecos Blanca  
Servicio de Nefrología.

Hospital Universitario Puerta del Mar. Cádiz.

mauxiliadora.mazuecos.sspa@juntadeandalucia.es

## Cirugía bariátrica, una nueva causa de fracaso renal agudo

*Nefrología* 2013;33(4):616-8

doi:10.3265/Nefrología.pre2013.Apr.11931

## Sr. Director:

La obesidad, definida por un índice de masa corporal (IMC) > 30 kg/m<sup>2</sup>, es un problema de salud pública mundial, con características epidémicas. La prevalencia de la obesidad en la población adulta española (25-60 años) es del 14,5 %, mientras que el sobrepeso asciende al 38,5 % y se incrementa cada año. La obesidad se asocia a otros factores de riesgo cardiovascular, como hipertensión arterial (HTA), resistencia insulínica, diabetes mellitus (DM) tipo 2, dislipemia o enfermedad coronaria, y puede llevar a insuficiencia renal (IR) progresiva. La IR asociada a obesidad es una glomerulopatía con proteinuria variable y hallazgos histopatológicos de glomerulonefritis focal y segmentaria<sup>1</sup>. Actualmente, el tratamiento de la obesidad incluye la cirugía bariátrica cuando no se logre el objetivo ponderal con las terapias

médicas, e incluso en la IR asociada a obesidad. Pero no es una técnica quirúrgica inocua y puede ser causa *per se* de IR<sup>2</sup>. Presentamos dos casos de insuficiencia renal aguda (IRA) tras cirugía bariátrica, registrados en nuestro servicio.

## CASOS CLÍNICOS

### Caso 1

Varón de 60 años, con antecedentes de obesidad mórbida (IMC 47 kg/m<sup>2</sup>), HTA, DM tipo 2, síndrome de apnea obstructiva del sueño (SAOS), hipercolesterolemia y cardiopatía isquémica tipo infarto agudo de miocardio tratada con 2 *stent* tras angioplastia coronaria transluminal percutánea-*stent*. Se derivó a Cirugía para la realización de cirugía bariátrica, técnica de gastrectomía tubular laparoscópica. Al alta, su tratamiento incluyó ramipril 10 mg/24 horas, bisoprolol/hidroclorotiazida 10/25 mg/24 horas, atorvastatina 10 mg/24 horas, barnidipino 20 mg/24 horas y metformina 1/8 horas. Tras la intervención el paciente refirió escasa ingesta hidrolimentaria, episodios ocasionales de mareo y pérdida de 20 kg de peso en un mes. Ante el empeoramiento clínico progresivo y la asociación de síndrome diarreico, acudió a Urgencias, donde se constató mal estado general, bradipsiquia, sequedad de piel y mucosas, y presión arterial (PA) 92/65 mmHg. Se realizó analítica: glucosa 214 mg/dl, urea 403 mg/dl, creatinina (Cr) 9,2 mg/dl, Na 151 mmol/l, Cl 113 mmol/l, K 4 mmol/l; hemograma: hemoglobina (Hb) 15,4 g/dl, VH 44,5 %; leucocitos 18 800/ul; plaquetas 287 000/ul; función renal en orina: urea 239 mg/dl, Cr 339 mg/dl, Na 52 mmol/l, K 9,1 mmol/l, excreción fraccional de sodio (EF Na) 0,9 %; gasometría venosa: pH 7,33, bicarbonato 11,1 mmol/l, pCO<sub>2</sub> 21 mmHg. Se ingresó en Nefrología con el diagnóstico de IRA prerrenal, hipernatremia e infección urinaria, se inició tratamiento antibiótico y reposición hidroelectrolítica controlada con buena respuesta, siendo la creatinina al alta de 0,86 mg/dl (figura 1).

### Caso 2

Mujer de 44 años, con antecedentes de exfumadora, HTA, DM tipo 2, obesidad mórbida (IMC 59,19 kg/m<sup>2</sup>), colecistec-

tomía, apendicectomía, herniorrafia umbilical y cesárea. Se derivó a Cirugía General para realización de cirugía bariátrica mediante técnica de Larrad. Acudió a Urgencias a los dos meses de la intervención, refiriendo vómitos posprandiales de repetición desde el alta y episodio sincopal. En la exploración física destacó mal estado general, signos de depleción hidrosalina, PA 66/48 y presión venosa central (PVC) 4 cc H<sub>2</sub>O. Se realizó analítica: urea 284 mg/dl, Cr 6,98 mg/dl, Na 119 mmol/l, K 2,4 mmol/l, Cl 65 mmol/l, proteína C reactiva (PCR) 4,8 mg/dl, lactato 4,7 mmol/l, osmolaridad 333 mOsm/kg; hemograma: Hb 14,2 g/dl, VH 42 %; leucocitos 19 000/ul; plaquetas 251 000/ul; gasometría venosa: pH 7,49, bicarbonato 25,9 mmol/l, pCO<sub>2</sub> 34 mmHg; función renal en orina: EF Na 0,11 %, urea 276 mg/dl, Cr 274,8 mg/dl, Na 5 mmol/l, K 15,4 mmol/l. Se ingresó en Nefrología con el diagnóstico de IRA prerrenal secundaria a depleción de volumen, hiponatremia e hipopotasemia. Se inició reposición hidrosalina y corrección electrolítica progresiva con mejoría de la función renal, hasta su normalización (figura 1). Durante su ingreso la paciente presentó insuficiencia respiratoria y *shock* séptico secundario a infección respiratoria. Se trasladó a la unidad de vigi-

lancia intensiva, siendo *exitus* tras dos meses de ingreso.

## DISCUSIÓN

El tratamiento de la obesidad mórbida incluye: a) Dieta y modificación en el estilo de vida, b) farmacoterapia y c) cirugía bariátrica<sup>2</sup>. La cirugía bariátrica está indicada en pacientes con IMC  $\geq$  40 kg/m<sup>2</sup> en los que el tratamiento con dieta y ejercicio, asociado o no a tratamiento farmacológico, no es efectivo y en pacientes con IMC  $>$  35 kg/m<sup>2</sup> y comorbilidad relacionada con la obesidad como HTA, intolerancia a la glucosa, DM, dislipemia o SAOS.

La cirugía bariátrica presenta una elevada morbilidad y su mortalidad media a los 30 días es del 1 %. Las técnicas quirúrgicas se dividen en restrictivas, malabsortivas o mixtas. Las complicaciones difieren según la técnica quirúrgica utilizada. Las complicaciones precoces de la cirugía bariátrica son sangrado, perforación, trombosis venosa profunda, tromboembolismo pulmonar, complicaciones pulmonares y cardiovasculares, mientras que las complicaciones tardías incluyen colelitiasis, malnutrición, complicaciones neurológicas y

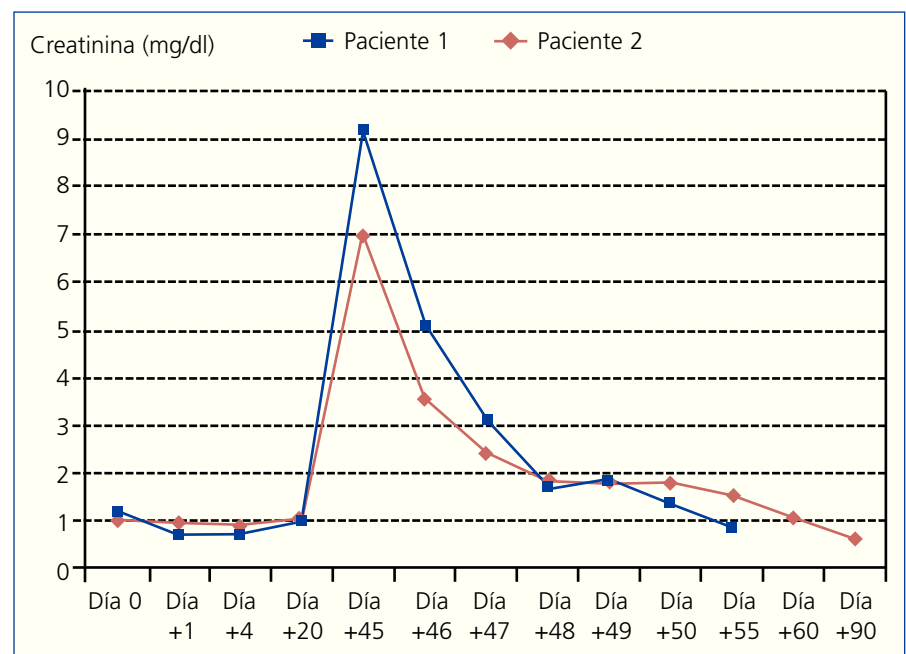


Figura 1. Evolución de la creatinina (mg/dl) tras la cirugía bariátrica.

psiquiátricas. A pesar de que la cirugía bariátrica es un tratamiento eficaz de la obesidad y que, incluso, forma parte del tratamiento de la IR asociada a ella, puede ser causa de IRA<sup>3</sup> y de alteraciones hidroelectrolíticas muy graves con compromiso vital, especialmente cuando la técnica quirúrgica empleada es el *bypass* gástrico en Y de Roux o el *bypass* yeyunoileal. La etiología de la IR puede ser deshidratación secundaria a diarreas y/o vómitos<sup>4</sup> o IRA por depósito intratubular de cristales de oxalato<sup>5</sup>. La IRA tras cirugía bariátrica suele aparecer transcurrido un mes de la intervención y se caracteriza por creatininas elevadas, en relación con el peso de los pacientes. La ausencia de nefrocalcinosis, urolitiasis y el hecho de que la IRA fuera prerrenal y no parenquimatosa nos permitió descartar el diagnóstico de IRA por depósito intratubular de oxalato cálcico. El tratamiento incluye hidratación progresiva y corrección de las alteraciones hidroelectrolíticas, hemodiálisis en los casos de IRA renal establecida e incluso conversión de la técnica quirúrgica empleada en los casos de aparición de nefropatía por oxalato<sup>3,4</sup>.

En conclusión, la cirugía bariátrica forma parte del arsenal terapéutico de la obesidad, pero no está exenta de riesgos. Los pacientes deben ser seguidos minuciosamente tras la intervención, con remisión precoz a Nefrología ante el deterioro de la función renal, por tratarse de una IR reversible si es tratada precozmente, o la aparición de alteraciones electrolíticas, que puedan comprometer la vida del paciente.

### Conflictos de interés

Los autores declaran que no tienen conflictos de interés potenciales relacionados con los contenidos de este artículo.

1. Ramírez J, Carpio D, Mezzano S, Mukdsi J, Ardiles L. Cirugía bariátrica en pacientes con glomeruloesclerosis focal y segmentaria secundaria a obesidad. *Nefrología* 2009;29(3):266-9.
2. Longitudinal Assessment of Bariatric Surgery (LABS) Consortium, Flum DR, Belle SH, King WC, Wahed AS, Berk P, Chapman W, et al. Perioperative safety in the longitudinal assessment of bariatric

surgery. *N Engl J Med* 2009;361:445-54.

3. Weingarten TN, Gurrieri C, McCaffrey JM, Richter SJ, Hilgeman ML, Schroeder DR, et al. Acute kidney injury following bariatric surgery. *Obes Surg* 2013;23(1):64-70.
4. Currie A, Chetwood A, Ahmed AR. Bariatric surgery and renal function. *Obes Surg* 2011;21(4):528-39.
5. Moutzouris DA, Skaneli G, Margellos V, Apostolou T, Petraki C, Nikolopoulou N. Oxalate nephropathy in a diabetic patient after gastric by-pass. *Clin Nephrol* 2011;75 Suppl 1:16-9.

**Pilar Fraile-Gómez<sup>1</sup>,  
Susana Domínguez-Quibén<sup>2</sup>,  
Josepha Sebastia-Morant<sup>1</sup>,  
Cristina Lucas-Álvarez<sup>1</sup>,  
José M. Tabernero-Romo<sup>1</sup>**

<sup>1</sup> Servicio de Nefrología.

Hospital Universitario de Salamanca.

<sup>2</sup> Unidad Docente Medicina Familiar y Comunitaria. Hospital Universitario de Salamanca.

**Correspondencia:** Pilar Fraile Gómez

Servicio de Nefrología.

Hospital Universitario de Salamanca.

Paseo de San Vicente 58-182. 37007 Salamanca.

pilarfg@usal.es

pilarfg9@hotmail.com

## Tratamiento exitoso de una tiroiditis aguda por *Aspergillus* spp. en el contexto de aspergilosis invasiva diseminada en trasplantado renal

*Nefrología* 2013;33(4):618-9

doi:10.3265/Nefrologia.pre2013.Apr.11935

### Sr. Director:

La aspergilosis comprende un espectro de enfermedades causadas por el hongo *Aspergillus*<sup>1,2</sup>. El 20 % de los casos se manifiesta como aspergilosis invasiva diseminada<sup>3</sup>. En trasplante, está asociada a altas tasas de morbilidad, mortalidad y hospitalización prolongada<sup>1</sup>. Su incidencia varía según el órgano y en trasplante renal la mortalidad llega al 70 %<sup>3,4</sup>. El *Aspergillus* es el hongo que

más afecta la glándula tiroidea y generalmente se comprueba en la necropsia<sup>5,7</sup>. Los informes de aspergilosis invasiva diseminada a la glándula tiroidea diagnosticados *ante mortem* y tratados en trasplantados renales, como nuestro caso, son extremadamente raros.

### CASO CLÍNICO

Una mujer de 49 años de edad recibió un trasplante renal de donante cadavérico. Terapia de inducción: inmunoglobulina antitimocitos humanos 5 dosis 1,5 mg/kg/día. Presentó retardo en la función del injerto y fístula urinaria. Una biopsia mostró capilaritis con C4d positivo en capilares peritubulares difuso (50 % de positividad), tratada con tres pulsos de 500 mg de metilprednisolona e inmunoglobulina intravenosa 400 mg/kg/día durante cinco días. Inmunosupresión: tacrolimus 8 mg/día, micofenolato sódico 1440 mg/día y metilprednisolona 4 mg/día. Profilaxis para citomegalovirus y neumonía por *Pneumocystis carinii*: valganciclovir y trimetoprima sulfametoxazol.

A los 40 días postrasplante, la paciente presentó infecciones del tracto urinario por *Pseudomonas aeruginosa* y *Escherichia coli*. Quince días después, fue internada con disnea y fiebre. Una tomografía computarizada de tórax reveló infiltrados pulmonares bilaterales, imágenes consolidativas y cavidades en ambos pulmones. Se realizó un lavado bronquioloalveolar y una prueba de galactomananos antígeno ELISA (PlateLIA, Aspergillus, BioRad, Francia) con resultado positivo de galactomananos, 1,20 unidades. Análisis hematológico: hematocrito 27,2 %, hemoglobina 9,6 g/dl, plaquetas 149 000/mm<sup>3</sup>, leucocitos 691 000/mm<sup>3</sup>, glucemia 103 mg/dl, urea 56 mg/dl, creatinina 1,46 mg/dl. La búsqueda de *Pneumocystis jirovecii* (*P. carinii*) con coloración de Giemsa, Gram-Weigert, reacción en cadena de la polimerasa (PCR) anidado, y de ADN citomegalovirus por PCR *real time* tuvo resultados negativos. El examen microscópico en fresco con hidróxido de potasio no mostró hongos ni levaduras intracelulares compatibles con histoplasma *capsulatum*. Tampoco se encon-