

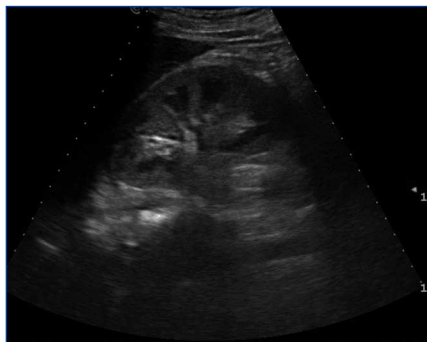

Figura 2. Riñón derecho. Ecografía renal al ingreso.

Presentamos nuestra experiencia clínica de hemoglobinuria secundaria a percusión de forma excesiva de tambores africanos *dyembe*. Descartamos la causa de orina rojo-marrónácea como hematuria, porque el sedimento de orina es negativo a eritrocitos; a pesar de tener tira reactiva fuertemente positiva para sangre, ya que la tira reactiva utilizada testa la concentración del pigmento hemo, que se encuentra en los eritrocitos, la mioglobina y la hemoglobina por su actividad pseudoperoxidasa para catalizar una reacción entre peróxido de hidrógeno y el cromógeno tetrametilbencidina, produciendo un producto oxidado de color azul oscuro⁹. La combinación de tránsito prolongado a través de la nefrona y un pH ácido de la orina resulta en formación de metahemoglobina, de un rojo-chocolate o «color Coca-Cola»¹⁰. En el fracaso renal agudo por mioglobina, rhabdomiólisis, son necesarios valores de CPK de en torno a 1500-100 000 UI/l¹¹; nuestro paciente presentó 255 UI/l.

La visualización de orina de aspecto hematuria no siempre implica una relación directa con hematías; un sedimento sin hematías con tira reactiva positiva para sangre orienta hacia otra posibilidad diagnóstica, relacionada con pigmentos hemo. En la práctica clínica diaria, no se nos debería pasar por alto la posibilidad diagnóstica de insuficiencia renal aguda por intoxicación de pigmentos hemo y orina de aspecto hematuria tras el ejercicio en miembros superiores.

Conflictos de interés

Los autores declaran que no tienen conflictos de interés potenciales relacionados con los contenidos de este artículo.

1. Davidson RJ. Exertional haemoglobinuria: a report on three cases with studies on the haemolytic mechanism. *J Clin Pathol* 1964;17:536-40.
2. Telford RD, Sly GJ, Hahn AG, Cunningham RB, Bryant C, Smith JA. Footstrike is the major cause of hemolysis during running. *J Appl Physiol* 2003;94:38-42.
3. Dang CV. Runner's Anemia. *JAMA* 2001;286(6):714-6.
4. Marchand A, Galen RS, Van Lente F. The predictive value of serum haptoglobin in hemolytic disease. *JAMA* 1980;243:1909-11.
5. Holt S, Moore K. Pathogenesis of renal failure in rhabdomyolysis: the role of myoglobin. *Exp Nephrol* 2000;8(2):72-6.
6. Garcia MJ, Vandervoort P, Stewart WJ, Lytle BW, Cosgrove DM 3rd, Thomas JD, et al. Mechanisms of hemolysis with mitral prosthetic regurgitation. Study using transesophageal echocardiography and fluid dynamic simulation. *J Am Coll Cardiol* 1996;27:399-406.
7. Tobal D; Olascoaga A; Sans A; Fernández C; Larre Borges P; Moreira G; González F; Noboa O. Pigmenturia e injuria renal aguda luego de percusión intensa de tambor. *Rev Med Urug* 2006; 22: 299-304.
8. Vasudev M, Bresnahan BA, Cohen EP, Hari PN, Hariharan S, Vasudev BS. Percussion hemoglobinuria - a novel term for hand trauma-induced mechanical hemolysis: a case report. *J Med Case Rep* 2011;5:508.
9. Wein AJ, Kavoussi LR, Novick AC, Partin AW, Peters CA. *Campbell-Walsh Urología*. 9.ª edición. Editorial Médica Panamericana; 2007. p. 97-8.
10. Pimstone NR. Renal degradation of hemoglobin. *Semin Hematol* 1972;9(1):31-42.
11. Melli G, Chaudhry V, Cornblath DR. Rhabdomyolysis: an evaluation of 475 hospitalized patients. *Medicine (Baltimore)* 2005;84(6):377-85.

Pierre P. Neyra-Bohorquez

Servicio de Nefrología. Hospital de Galdakao. Galdakao, Vizcaya.

*Grupo Formado por:

Dra. Ainhoa Hernando Rubio;
Dr. Alexander Manuel Torres Perez;
Dra. Saioa Bilbao Ortega; Dr. Andoni Vargas

Axpe; Dra. Rosa Ines Muñoz Gonzalez; Dr. Jose Ignacio Cornago Delgado; Dra. Maria Isabel Gallardo Ruiz; Dra. Paula Garcia Ledezma; Dra. Isabel Martinez Fernandez; Dr. Jesus Montenegro Martinez (Jefe de servicio).

Servicio de Nefrología. Hospital de Galdakao. Galdakao, Vizcaya.

Correspondencia: Pierre P. Neyra Bohorquez
Servicio de Nefrología.

Hospital de Galdakao. Barrio Labeaga, s/n. 48960 Galdakao. Vizcaya.

pineybohorquez@hotmail.com

pierrephilippe.neyrabohorquez@osakidetza.net

Disfunción severa de marcapasos por hiperpotasemia

Nefrología 2013;33(4):612-3

doi:10.3265/Nefrología.pre2013.Feb.11847

Sr. Director:

La hiperpotasemia es una de las alteraciones electrolíticas más graves, sobre todo en el paciente con enfermedad renal crónica (ERC), incapaz de una excreción renal eficiente del potasio¹⁻⁴.

Los niveles altos de potasio originan cambios en el potencial transmembrana de las células del músculo esquelético y cardíaco, órganos de mayor afectación clínica¹⁻⁴.

En los pacientes portadores de marcapasos, la hiperpotasemia puede causar disfunción del dispositivo, llegando a constituir una amenaza vital para el paciente^{4,5}.

Describimos el caso de un malfuncionamiento de marcapasos por hiperpotasemia en una paciente con múltiples factores de riesgo para presentar dicha alteración electrolítica.

CASO CLÍNICO

Mujer de 72 años que acudió al centro de hemodiálisis, después del período interdialítico largo del fin de semana, refiriendo debilidad muscular generalizada, hasta el punto de impedir la deambulacion.

Presentaba ERC estadio V, en hemodiálisis periódica desde hacía cuatro años. Era portadora de marcapasos unicameral por fibrilación auricular crónica con bradicardia sintomática (síncope de repetición). Entre sus otros antecedentes destacaban diabetes mellitus tipo 2 en tratamiento con antidiabéticos orales e hipertensión arterial. Sus fármacos habituales incluían omeprazol, amiodarona y ácido acetilsalicílico (ninguno de ellos con efectos sobre la homeostasis del potasio). Su adherencia al tratamiento médico era escasa y cometía frecuentes transgresiones alimentarias. La exploración física era anodina, excepto por la mencionada debilidad muscular. Las constantes eran correctas y la paciente estaba normoglucémica. El electrocardiograma (ECG) mostraba un ritmo de marcapasos, sin otras alteraciones. La analítica urgente reveló un potasio de 8,2 mEq/l. En espera de la sesión de hemodiálisis, se inició tratamiento convencional de la hiperpotasemia, administrándose gluconato cálcico, salbutamol endovenoso e infusión de insulina y glucosa.

Minutos después de iniciar este tratamiento, la paciente presentó una disminución brusca del nivel de conciencia, con presión arterial indetectable y signos de hipoperfusión periférica. En ese momento, el ECG mostraba fallo de captura ventricular (figura 1). Se realizó hemodiálisis urgente, revirtiendo de manera rápida y completa tanto la clínica como la alteración electrocardiográfica.

DISCUSIÓN

La hiperpotasemia severa es un problema frecuente en los pacientes con ERC avanzada¹. Mensualmente puede llegar a afectar a un 5-10 % de los pacientes en hemodiálisis crónica. Asimismo, puede requerir hemodiálisis urgente hasta en el 24 % de los pacientes con ERC terminal, con una mortalidad significativa¹.

Las posibles causas de hiperpotasemia en pacientes como la que describimos son multifactoriales y pueden incluir, además de la ERC, la acidosis metabólica, el hipoaldosteronismo hiporreni-

némico (común en diabéticos), defectos de la Na^+/K^+ -ATPasa celular y las transgresiones dietéticas¹⁻³ (reconocidas por nuestra paciente).

En pacientes portadores de marcapasos cardíacos, la hiperpotasemia puede causar diversos tipos de disfunción del dispositivo, con consecuencias muy graves^{4,5}. En nuestro caso, se trató de un fallo de captura ventricular. En esta situación, el exceso de potasio extracelular aumenta el potencial de reposo de la membrana celular miocárdica⁴. Si este potencial supera la energía emitida por el marcapasos según su programación, la despolarización del miocardiocito queda inhibida. Esta situación se reconoce en el ECG por la ausencia de la despolarización tras la espícula. Su traducción clínica, de gravedad evidente, es la asistolia^{4,5}.

En conclusión, la presencia de un marcapasos cardíaco no siempre protege al miocardio de los efectos deletéreos de la hiperpotasemia. Más aún, el dispositivo precisa de un equilibrio electrolítico normal para su buen funcionamiento. Por ello, la monitorización del ritmo cardíaco, obligada en toda hiperpotasemia sintomática, no debe obviarse en pacientes portadores de marcapasos. Asimismo, la presencia de un marcapasos no debe condicionarnos de manera absoluta ante la indicación de hemodiálisis urgente en una hiperpotasemia grave.

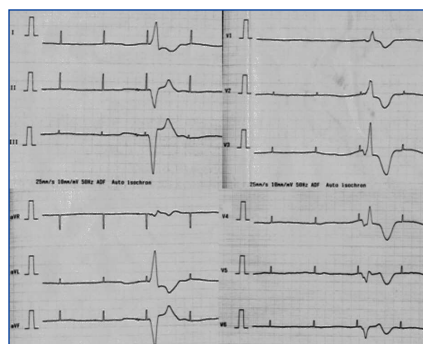


Figura 1. Electrocardiograma de 12 derivaciones mostrando el fallo de captura (ausencia de complejos QRS tras la primera, segunda y cuarta espículas).

Conflictos de interés

Los autores declaran que no tienen conflictos de interés potenciales relacionados con los contenidos de este artículo.

1. Putcha N, Allon M. Management of hyperkalemia in dialysis patients. *Semin Dial* 2007;20:431-9.
2. Shingarev R, Allon M. A physiologic-based approach to the treatment of acute hyperkalemia. *Am J Kidney Dis* 2010;56:578-84.
3. Palmer BF. A physiologic-based approach to the evaluation of a patient with hyperkalemia. *Am J Kidney Dis* 2010;56:387-93.
4. Kahloon MU, Aslam AK, Aslam AF, Wilbur SL, Vasavada BC, Khan IA. Hyperkalemia induced failure of atrial and ventricular pacemaker capture. *Int J Cardiol* 2005;105:224-6.
5. Hayes DL, Vlietstra RE. Pacemaker malfunction. *Ann Intern Med* 1993;119:828-35.

Diana Faur, Pere Torquet-Escuder, Martí Vallès-Prats

Servicio de Nefrología.
Hospital Universitari Doctor Josep Trueta.
Girona.

Correspondencia: Diana Faur

Servicio de Nefrología.
Hospital Universitari Doctor Josep Trueta,
Avinguda França. s/n. 17007 Girona.
diana_faur@yahoo.com

Pregnancy in patient with cirrhosis and cryoglobulinemic vasculitis

Nefrologia 2013;33(4):613-4

doi:10.3265/Nefrologia.pre2013.Apr.11914

Dear Editor,

Pregnancy is a rare event in patients with cirrhosis¹ and women with hepatitis have an increased risk of complications during pregnancy.^{2,3} There are few reports on this topic. The cryoglobulinemic vasculitis associated with HCV infection is a severe systemic