

La cara y la cruz de una terapia con plasmaféresis llevada a cabo a tiempo

Nefrología 2013;33(5):741-2

doi:10.3265/Nefrologia.pre2013.Jun.12061

Sr. Director:

La aféresis es una opción terapéutica, en muchas ocasiones de primera línea, que se ha de tener en cuenta en el tratamiento de determinadas patologías.

Las guías de la American Society for Apheresis sientan las indicaciones de la aféresis terapéutica (AFT), dividiendo en categorías las distintas patologías según la eficacia demostrada^{1,2}.

A pesar de tratarse de una técnica de depuración sanguínea extracorpórea, metodología usada a diario por los nefrólogos en la diálisis, el tratamiento con aféresis es aún una técnica infravalorada y poco utilizada por nuestra especialidad, quizá por desconocimiento de sus indicaciones o de su eficacia.

Mostraremos dos casos clínicos, coincidentes en el tiempo, de recidiva de glomeruloesclerosis focal y segmentaria (GSFS) sobre injerto renal, que ilustran la cara y la cruz de los resultados de una plasmaféresis (PF) llevada a cabo a tiempo en este tipo de patologías. En el primer caso se inicia PF en el mismo momento en el que la proteinuria alcanza rango nefrótico, mientras que en el segundo la AFT tiene lugar más de seis meses después.

Se trata de una mujer de 32 años con insuficiencia renal crónica terminal (IRCT) secundaria a GSFS en diálisis. Recibe trasplante renal con buena evo-

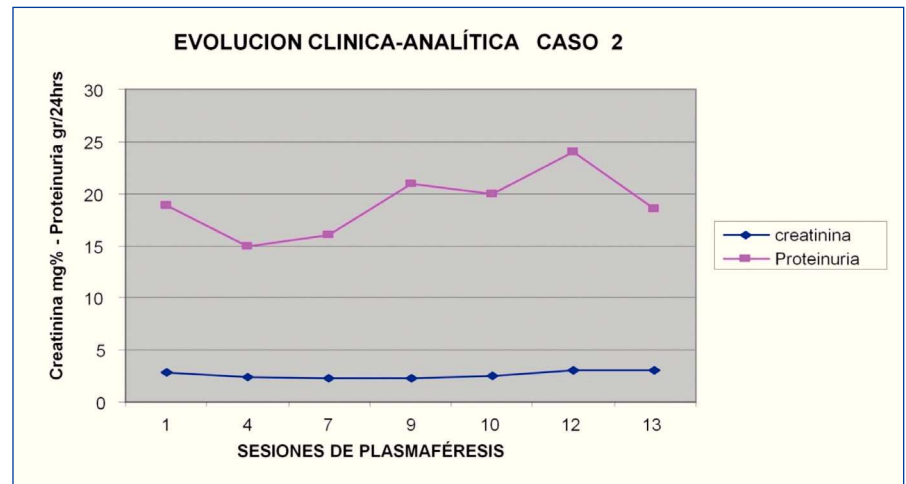


Figura 1. Caso 2; evolución temporal de creatinina-proteinuria.

lución, siendo la creatinina al tercer mes de 1,2 mg/dl y la proteinuria de 0,3-0,4 g/24 horas. A partir de este momento se observa un ascenso progresivo de las proteínas en orina, a pesar de intensificar el tratamiento con inhibidores de la enzima convertidora de angiotensina/antagonistas de los receptores de angiotensina, iniciándose PF al quinto mes con proteinuria de 5 g/24 horas y función renal estable. Se realiza 1 sesión/48-72 horas, observándose un descenso progresivo de la proteinuria. Tras 14 sesiones mostraba creatinina de 1,5 mg/dl y proteinuria de 0,7 g/24 horas, por lo que se suspende la PF para valorar la estabilidad. Al mes, se observa de nuevo un incremento de proteinuria a 2,9 g/24 horas. Reiniciamos en ese momento la PF y tras tres sesiones la proteinuria descendió a 0,8 g/24 horas, con creatinina de 1,6 mg/dl. Corroboramos de nuevo la buena respuesta, cuando hubo que suspender las sesiones por infección por citomegalovirus, elevándose la proteinuria a 2,1 g/24 horas y regresando de nuevo a su situación de estabilidad tras reiniciar la PF. Actualmente, tras casi cuatro años del tras-

plante, se encuentra asintomática, con proteinuria en torno a 0,4-0,5 g/24 horas y creatinina de 1,4 mg/dl, realizando una sesión de PF al mes (tabla 1).

El segundo caso se trata de un varón de 55 años, afecto igualmente de IRCT por GSFS en diálisis. Tras el trasplante muestra una buena evolución inicial, con creatinina de 1,4 mg/dl. Durante las primeras semanas postrasplante la proteinuria se mantiene en torno a 0,5-0,6 g/24 horas, interpretándose su procedencia de los riñones nativos, ya que en el momento del trasplante el paciente conservaba cierta diuresis residual. De forma progresiva la proteinuria se va incrementando, de tal modo que al mes esta alcanza rango nefrótico, siendo de 5,1 g/24 horas, por lo que se decide intensificar el tratamiento con doble bloqueo. Al cuarto mes postrasplante la proteinuria es de 12 g/24 horas, con insuficiencia renal ya sobreañadida (creatinina 2,9 mg/dl). Dos meses más tarde, se decide iniciar PF. Se realizaron un total de 13 sesiones, 1 sesión/48-72 horas. Se decidió suspender el tratamiento dada la falta de respuesta (figura 1).

Tabla 1. Caso 1; evolución temporal de creatinina-proteinuria

Sesión PF	1	4	10	14	15*	18	19**	25	32	38	42
Creatinina (mg/dl)	1,5	1,4	1,6	1,5	1,4	1,6	1,4	1,9	1,6	1,6	1,5
Proteinuria (g/24 horas)	5,1	2,8	1,7	0,7	2,9	0,8	2,1	0,4	0,5	0,6	0,5

PF: plasmaféresis.

Se postula que la GSFS primaria o idiopática es debida a un factor circulante y presente en el plasma (glicoproteína) que aumenta la permeabilidad glomerular induciendo la pérdida de proteínas^{3,4}. La justificación de la AFT se basa fundamentalmente en que la PF ha demostrado remover dicha glicoproteína con mejoría de la proteinuria⁵.

El objetivo de la presente carta es dar a conocer al mayor grupo de profesionales médicos, fundamentalmente a nuestros compañeros nefrólogos, la eficacia de esta técnica en el tratamiento de diversos trastornos, en este caso de la recidiva de GSFS sobre trasplante renal. Si conocemos sus indicaciones y ventajas, no llegaremos tarde a la hora de tratar determinadas patologías, como en uno de los casos que se han expuesto.

Conflictos de interés

Los autores declaran que no tienen conflictos de interés potenciales relacionados con los contenidos de este artículo.

1. Szczepiorkowski ZM, Winters JL, Bandarenko N, Kim HC, Linenberger ML, Marques MB, et al.; Apheresis Applications Committee of the American Society for Apheresis. Guidelines on the use of therapeutic apheresis in clinical practice—evidence-based approach from the Apheresis Applications Committee of the American Society for Apheresis. *J Clin Apher* 2010;25(3):83-177.
2. Klein HG, Balow JE, Dau PC, Hamburger MI, Leitman SF, Pineda AA, et al. Clinical applications of therapeutic apheresis. Report of the Clinical Applications Committee, American Society for Apheresis. *J Clin Apher* 1986;3(1):i-vi, 1-92.
3. Savin VJ, Sharma R, Sharma M, McCarthy ET, Swan SK, Ellis E, et al. Circulating factor associated with increase glomerular permeability to albumin in recurrent focal segmental glomerulosclerosis. *N Engl J Med* 1996;334:878-83.
4. Sharma M, Sharma R, McCarthy ET, Savin VJ. The FSGS factor: enrichment and in vivo effect of activity from focal segmental glomerulosclerosis plasma. *J Am Soc Nephrol* 1999;10:552-61.
5. Anaya F, Sánchez M, Pereda C, Rengel M, Ridao A, Valderrano F. Tratamiento con Aféresis Terapéutica en la recurrencia de la

glomerulosclerosis focal y segmentaria en el trasplante renal. *Nefrología* 1999;XIX Suppl 2:94.

M. Jesús Izquierdo-Ortiz,
Verónica Mercado-Valdivia,
Vanesa Camarero-Temiño,
Badawi Hijazi-Prieto, Isabel Saiz-Calero,
M. Carmen Angola-Muquel,
Mercedes Muñoz-Merino,
Blanca Rodríguez-Velasco,
Pedro Abaigar-Luquin

Servicio de Nefrología.
Hospital Universitario de Burgos.

Correspondencia: M. Jesús Izquierdo-Ortiz
Servicio de Nefrología.
Hospital Universitario de Burgos.
mjizquierdo3@hotmail.com

Infección por *Pneumocystis jiroveci* en hemodiálisis

Nefrología 2013;33(5):742-3

doi:10.3265/Nefrología.pre2013.Apr.12027

Sr. Director:

La neumonía por *Pneumocystis jiroveci* es una infección oportunista grave que afecta a pacientes inmunocomprometidos. Se ha descrito ampliamente en el síndrome de inmunodeficiencia adquirida (sida), en tratamientos esteroideos prolongados y en receptores de trasplante de órganos sólidos, fundamentalmente en el período que comprende los primeros seis meses tras el trasplante.

Describimos el caso de un paciente que, tras haber reiniciado hemodiálisis después de ocho años con un injerto renal funcional, desarrolló un cuadro respiratorio progresivo con infiltrados pulmonares bilaterales, demostrándose neumonitis por *Pneumocystis jiroveci*, en el contexto de hospitalización reciente por pielonefritis del injerto. La aparición de esta infección fúngica es excepcional fuera de los primeros meses postrasplante, aunque puede aparecer en cualquier momento de la evolución, lo que obliga a tenerla en cuenta

para habilitar un diagnóstico y tratamiento precoces.

Presentamos el caso de un paciente varón de 66 años, exfumador, hipertenso de larga evolución, con arteriosclerosis sistémica, claudicación intermitente y accidente isquémico transitorio en 1994. Enfermedad renal crónica secundaria a nefroangioesclerosis, en programa de hemodiálisis desde agosto de 2002 a través de una fístula arteriovenosa en el antebrazo izquierdo.

Recibió un trasplante renal de donante cadáver en noviembre de 2004, alcanzando una creatinina basal entre 1,2 y 1,4 mg/dl. En agosto de 2005, a raíz de un deterioro progresivo de la función renal, se realizó biopsia renal que demostró un rechazo agudo grado I-B con buena respuesta a los tratamientos esteroideos. Posteriormente, desarrolló una diabetes mellitus tipo 2, que precisó inicio de antidiabéticos orales (septiembre de 2008). Diagnosticado de un adenocarcinoma de pulmón moderadamente diferenciado en el lóbulo superior derecho en enero de 2012, recibió 3 sesiones de quimioterapia y 33 de radioterapia, con buena respuesta al tratamiento.

En septiembre de ese mismo año, comienza con deterioro de la función renal y clínica urémica, acompañada de fiebre y dolor en la zona del injerto (fosa ilíaca izquierda). Es ingresado en sala de Nefrología, donde se llega al diagnóstico de pielonefritis por *E. coli* sensible a ciprofloxacino, con el que fue tratado durante siete días. Tras ser incluido nuevamente en programa de hemodiálisis, se procede al alta domiciliaria al tercer día para completar el tratamiento de forma ambulatoria.

Una semana después el paciente acude a Urgencias por reaparición de la sintomatología. Estaba eupneico en reposo, normocoloreado y bien perfundido, observándose fiebre hasta 38 °C. La tensión arterial era de 150/80 mmHg y estaba rítmico a 108 lpm. En la auscultación cardíaca destacaba la presencia de un soplo sistólico. La exploración pulmonar era anodina, sin ruidos