

Complicaciones asociadas a la biopsia de injertos renales en pacientes trasplantados

Claudia Tapia-Canelas¹, Rosa Zometa¹, María O. López-Oliva¹, Carlos Jiménez¹, Begoña Rivas¹, Fernando Escuin¹, Laura Yébenes², Rafael Selgas¹

¹ Servicio de Nefrología. Hospital Universitario La Paz. Madrid

² Servicio de Anatomía Patológica. Hospital Universitario La Paz. Madrid

Nefrología 2014;34(1):115-9

doi:10.3265/Nefrologia.pre2013.Nov.12232

RESUMEN

Antecedentes: La biopsia percutánea de injertos renales es un método diagnóstico para la evaluación, manejo y seguimiento clínico del trasplante renal, por lo cual es necesario conocer sus complicaciones. Existen pocos datos en la literatura en relación con las complicaciones derivadas de las biopsias en injertos renales. **Objetivo:** Evaluar la tasa de complicaciones de las biopsias realizadas en injertos renales en nuestro centro. **Pacientes y métodos:** Estudio observacional retrospectivo. Se incluyeron las biopsias de injertos renales realizadas entre enero de 2000 y septiembre de 2012. Se definieron como complicaciones mayores: anemia que requirió transfusión sanguínea, fístula arteriovenosa intraparenquimatosa o sangrado arterial que requirieron embolización, trasplantectomía, otro tipo de cirugía y *exitus*. Y como complicaciones menores: anemia sin transfusión sanguínea, fístula arteriovenosa intraparenquimatosa sin embolización, hematomas o colecciones perirrenales, hematuria y fiebre. Las biopsias renales fueron realizadas bajo control ecográfico y con dispositivos automáticos. **Resultados:** Se realizaron 390 biopsias a injertos renales. Se produjeron 49 complicaciones. Veintidós fueron mayores: 12 por anemia que precisaron transfusión sanguínea, 6 requirieron embolización (5 por fístulas arteriovenosas y 1 por sangrado arterial), 2 *exitus*, 1 trasplantectomía y 1 intervención quirúrgica (por hematoma). Veintisiete fueron menores: 12 colecciones perirrenales, 9 fístulas arteriovenosas sin embolización, 3 hematurias, 2 anemias sin transfusión sanguínea y 1 fiebre. **Conclusión:** La tasa de complicaciones relacionadas con la biopsia del injerto renal observada en nuestro centro es similar a las descritas sobre riñones nativos; por lo tanto, consideramos que es también una técnica segura y eficaz, y una importante herramienta diagnóstica.

Palabras clave: Biopsia de injerto renal. Complicaciones mayores y menores.

Correspondencia: Claudia Tapia Canelas
Servicio de Nefrología.
Hospital Universitario La Paz, Madrid.
clau_tc@hotmail.com

Complications associated with renal graft biopsy in transplant patients

ABSTRACT

Background: Percutaneous biopsy of renal grafts is a diagnostic method for the assessment, management and clinical monitoring of renal transplant, so it is necessary to know its complications. There are few data in the literature regarding complications from biopsies in renal grafts. **Objective:** To evaluate the rate of complications in renal graft biopsies performed at our centre. **Patients and Method:** We performed a retrospective observational study, including data from patients who underwent renal graft biopsies from January 2000 to September 2012. Major complications were defined as: anemia requiring blood transfusion, intraparenchymal arteriovenous fistula or arterial bleeding requiring embolisation, nephrectomy, other surgery and *exitus*. And as minor complications: anemia without blood transfusion, intraparenchymal arteriovenous fistula without embolisation, haematomas or perirenal collections, hematuria and fever. Kidney biopsies were performed with ultrasound guidance and automatic devices. **Results:** We performed 390 kidney graft biopsies. 49 complications occurred. 22 were major: 12 per anemia that required blood transfusion, 6 requiring embolisation (5 arteriovenous fistulae and 1 arterial bleeding), 2 *exitus*, 1 transplantectomy and 1 surgery (haematoma). 27 were minor: 12 perirenal collections, 9 arteriovenous fistulae without embolisation, 3 hematuria, 2 anemias without blood transfusion and 1 fever. **Conclusions:** The rate of complications related to renal graft biopsy observed in our centre is similar to those described for native kidneys, therefore we believe it remains a safe and effective technique, and an important diagnostic tool.

Keywords: Renal graft biopsy. Major and minor complications.

INTRODUCCIÓN

La biopsia renal es un procedimiento que ha contribuido al conocimiento de las enfermedades renales desde 1950. En el

revisiones

caso de los injertos renales constituye un reconocido método diagnóstico para la evaluación, el manejo y el seguimiento clínico de estos, así como para determinar el pronóstico y la viabilidad del injerto¹. En España más del 70 % de las indicaciones de biopsias en pacientes trasplantados renales se realizan por motivos diagnósticos².

Es una técnica invasiva y, aunque en la mayoría de los casos no hay complicaciones, siempre existe un cierto riesgo³, por lo que es necesario que se indique de forma individualizada y evaluando la relación riesgo/beneficio en cada paciente⁴.

La principal contraindicación para su realización es la presencia de un trastorno de coagulación. Todas las demás contraindicaciones son relativas, como la hipertensión arterial y la sospecha de infección⁴.

Las complicaciones más frecuentes son hematuria macroscópica prolongada (5-10 % de los casos), hematoma perirrenal y fístula arteriovenosa intrarrenal. Casi todos los pacientes presentan microhematuria y hasta un 12 % de ellos tienen hematuria macroscópica que suele ser autolimitada y cede con el reposo en pocas horas. Si se produce en el sistema colector, puede dar lugar a obstrucción uretral. Si la hemorragia se vierte al espacio retroperitoneal, puede complicarse con disminución de la hemoglobina e hipovolemia. En caso de hemorragia activa, suele ser necesario para su resolución el tratamiento con procedimientos endovasculares, como la embolización selectiva del vaso sangrante. Alrededor de un 1 % necesita transfusión y un 0,1 % embolización. La cirugía es necesaria para controlar el sangrado del 0,1 % al 0,4 %, con una tasa de nefrectomía de aproximadamente 0,3 %, siendo la mortalidad inferior a 0,1 %^{5,6}.

La realización de la biopsia renal debe asegurar la obtención de material suficiente y representativo de la corteza renal que permita realizar un diagnóstico adecuado, así como minimizar las posibles complicaciones asociadas con el proceso. En este sentido, el uso de la ultrasonografía en tiempo real para guiar el procedimiento y el empleo de agujas de biopsia automáticas ha mejorado la tasa de éxito hasta en un 95 % de los casos, reduciendo la incidencia de complicaciones⁷. Sin embargo, existe discusión en relación con el uso de diversos calibres de aguja para la punción². En la actualidad se dispone de tres calibres de aguja para la realización de biopsias renales: 14, 16 y 18 G. Evidentemente, la aguja del calibre superior (14 G) es la que permite obtener más cantidad de tejido, pero su uso se asocia habitualmente a mayores molestias para el paciente⁸, así como a una mayor incidencia y extensión de hematomas posbiopsia y a una reducción significativa del hematocrito⁹. De hecho, el uso de este tipo de agujas constituye en la actualidad una práctica bastante abandonada y se prefiere el uso de agujas del calibre 16 G por ser las que aportan una mejor relación entre la obtención de una cantidad de tejido adecuado y la aparición de posibles complicaciones.

En general se recomienda obtener siempre dos cilindros para asegurar un tamaño de muestra adecuado.

Nuestro objetivo fue determinar la tasa de complicaciones mayores y menores de las biopsias realizadas a injertos renales durante el período de enero de 2000 a septiembre de 2012 en el Servicio de Nefrología del Hospital General Universitario La Paz.

PACIENTES Y MÉTODOS

Se realizó un estudio retrospectivo observacional durante un período de 13 años, en el que se incluyeron 390 biopsias de injertos renales, realizadas entre el 1 de enero de 2000 y el 30 de septiembre de 2012 en el Servicio de Nefrología del Hospital Universitario La Paz.

Todas las biopsias se realizaron guiadas por ecografía (Sector transducer, Multihertz, Sonoline G-20, Siemens) con aguja automática (16 or 18-gauge automated cutting needle ACE-CUT®, TSK). No se realizó ninguna biopsia por cirugía o vía transvascular.

Previamente al procedimiento, en todos los pacientes se realizó hemograma y coagulación, además de retirada 7 días antes de antiagregantes y anticoagulantes orales, y retirada de heparina 24 h antes del procedimiento.

Tras el procedimiento no se realizaron ecografías renales de forma rutinaria, salvo sospecha de complicaciones asociadas. Si los pacientes ingresaban de forma programada para la realización del procedimiento, la duración de la estancia hospitalaria mínima era de 24 h.

Las complicaciones derivadas de la biopsia renal se dividieron en mayores y menores según el grado de intervención médica y/o quirúrgica. De este modo se definieron como complicaciones mayores: anemia que requiere transfusión sanguínea, fístula arteriovenosa intraparenquimatosa con embolización, sangrado arterial o venoso que requiere embolización, trasplantectomía u otro tipo de cirugía y *exitus*.

Se definen como complicaciones menores: anemia que no requiere transfusión sanguínea, fístula arteriovenosa intraparenquimatosa que no requiere embolización, hematomas o colecciones perirrenales, hematuria y fiebre.

Se analizaron las siguientes variables: edad, sexo, etiología de la insuficiencia renal crónica, meses después del trasplante renal en el que se realiza la biopsia renal, número de biopsias realizadas en el injerto renal, presencia y tipo de complicaciones asociados a la biopsia del injerto renal, motivo de la biopsia renal, diagnóstico anatomopatológico, fecha y causa de la pérdida del injerto, fecha y causa de *exitus*.

RESULTADOS

Se analizaron 390 biopsias realizadas a 256 pacientes trasplantados renales, desde enero de 2000 hasta septiembre de 2012, con una media de 30 biopsias/año. En la tabla 1 se encuentran detalladas las características demográficas de los pacientes, así como el tiempo transcurrido entre la realización de la biopsia en el injerto y el trasplante renal, en función de la presencia o no de complicaciones relacionadas con la biopsia renal.

El total de complicaciones observadas en biopsias de injertos renales fue de 49, lo cual se corresponde con una tasa global de un 12,6 %, de las cuales 22 fueron complicaciones mayores (5,6 %) y 27 complicaciones menores (6,9 %).

De las 22 biopsias con complicaciones mayores, 12 fueron anemizaciones que precisaron transfusiones sanguíneas (3,1 %); 6 embolizaciones, de las cuales 1 fue por sangrado arterial y 5 por fístula intrarrenal (1,5 %); 1 trasplantectomía secundaria a hemorragia importante por laceración del polo inferior posbiopsia de injerto renal (0,3 %); 1 requirió intervención quirúrgica para evacuación de hematoma periinjerto renal secundario a la biopsia (0,3 %); y finalmente hubo 2 *exitus* (0,5 %), ambos fueron mujeres de 58 y 71 años, que presentaron sangrado arterial secundario a la realización de la biopsia de injerto renal, requiriendo embolización y presentando *shock* hipovolémico que necesitó ingreso en la unidad de cuidados intensivos (UCI). En el caso de la paciente de 71 años, durante su estancia en la UCI se complicó con *shock* séptico secundario a neumonía nosocomial y fallo multiorgánico, y falleció a los 21 días

posbiopsia del injerto renal. La otra paciente falleció tras 26 días en la UCI con cuadro infeccioso sobreañadido de origen respiratorio y urinario.

De las 27 biopsias con complicaciones menores, 12 fueron colecciones perirrenales (3,1 %), 9 fístulas arteriovenosas que no requirieron embolización (2,3 %), 3 hematurias (0,8 %), 2 anemizaciones que no precisaron transfusión sanguínea (0,5 %) y 1 episodio de fiebre (0,3 %) (figura 1).

El número de biopsias realizadas en un mismo injerto renal oscilaba entre 1 y 5, con una media de 1,5 veces, siendo lo más frecuente la realización de una única biopsia (65,6 %) y lo menos frecuente la realización de 5 biopsias en un mismo injerto renal (1 %). La tasa de éxito de obtención de tejido para el estudio anatómo-histológico fue del 97,9 %.

DISCUSIÓN

En nuestra experiencia la realización de biopsias de injertos renales es una técnica segura y eficaz para obtener muestras del parénquima renal en pacientes trasplantados. Durante un período de 13 años en nuestro hospital la tasa de complicaciones globales fue de un 12,6 %, de las cuales fueron complicaciones mayores un 5,6 % y complicaciones menores un 6,9 %. Estos resultados se asemejan con los encontrados en otros estudios de biopsias renales realizadas en riñones nativos, con unas tasas de complicaciones que varían entre un 8 % y un 16 %, existiendo un mayor porcentaje de complicaciones menores, similares a las obtenidas en nuestro es-

Tabla 1. Características demográficas, etiología de la insuficiencia renal crónica y tiempo transcurrido desde el trasplante a la realización de la biopsia renal en relación con la presencia o no de complicaciones

	Complicaciones	
	No	Sí
Sexo	Varón	231
	Mujer	110
Edad en años	X = 47,39 ± 14	X = 50 ± 15
Enfermedad de base de la IRC	DM tipo 1	7
	DM tipo 2	15
	GNC	113
	HTA	24
	PQR	50
	NTI	16
	Sistémica	9
	Otras	71
	No filiada	36
	Tiempo transcurrido en días desde el trasplante hasta la biopsia renal	Mediana = 64

DM: diabetes mellitus; GNC: glomerulonefritis crónica; HTA: hipertensión arterial; IRC: insuficiencia renal crónica; NTI: nefritis tubulointerstitial; PQR: poliquistosis renal.

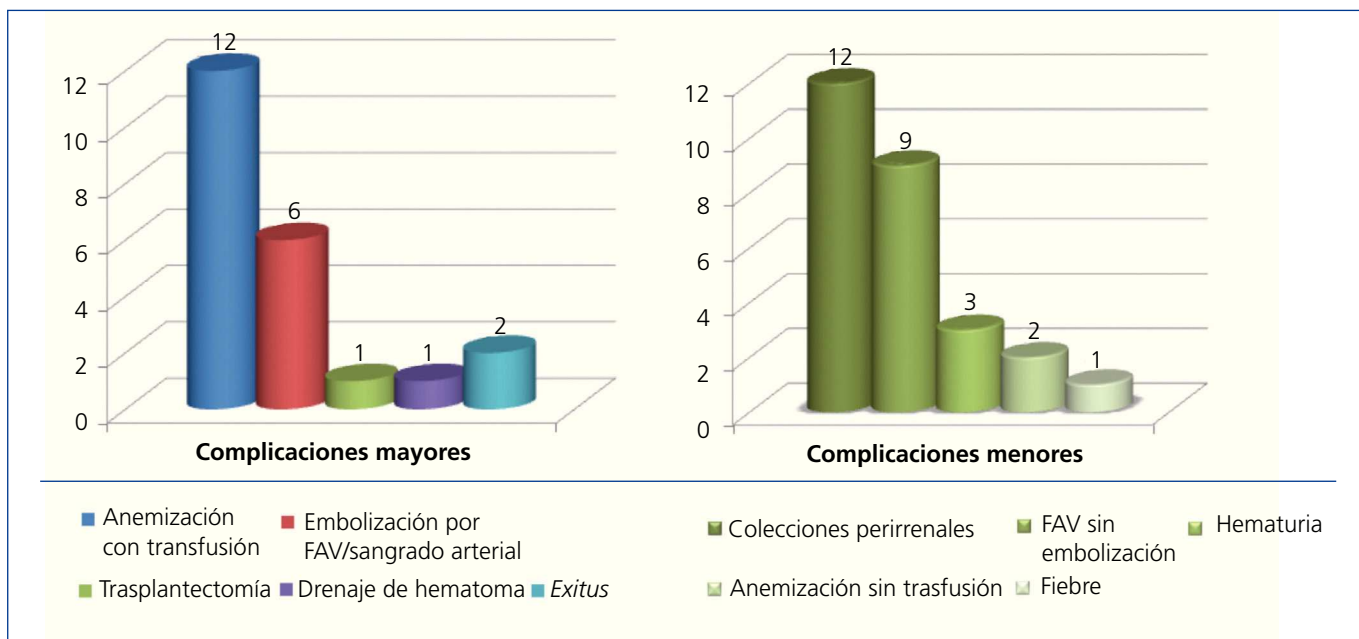


Figura 1. Complicaciones mayores y menores de las biopsias de injertos renales.

FAV: fistula arteriovenosa.

tudio^{10,11}. Sin embargo, existen escasos datos sobre tasas de complicaciones asociadas a biopsias en injertos renales. En la literatura revisada solo encontramos un estudio alemán de 1994, en el que se describen las complicaciones de 458 biopsias renales tanto en riñones nativos como en injertos renales comparando las diferentes técnicas de realización, tanto manual como automática. Del total de las biopsias realizadas, 143 fueron en injertos renales, 50 se realizaron con técnica manual y 93 con aguja de biopsia automática; se informó alrededor de un 30 % de complicaciones en los injertos renales independientemente de la técnica utilizada, y un porcentaje similar en riñones nativos, siendo este porcentaje en injertos renales con aguja automática muy superior al encontrado en nuestro estudio¹².

Si bien es cierto que la tasa de complicaciones mayores encontrada en nuestro estudio fue de un 5,6 %, la cual es superior a los porcentajes observados en algunas series españolas sobre complicaciones asociadas a biopsias en riñones nativos^{13,14}, existen también otras series con resultados similares a nuestro estudio en las que se registran porcentajes de hasta un 6,4 % de complicaciones mayores. La complicación mayor más grave, aunque si bien no la más frecuente, observada en nuestra muestra fue el *exitus* de 2 pacientes (0,5 %). Consideramos que, al ser este porcentaje muy bajo, la biopsia del injerto renal sigue siendo un procedimiento seguro, a pesar de que esta tasa de mortalidad es superior a la descrita en otros estudios^{5,6}.

La complicación menor más frecuentemente observada en nuestro estudio fue el hallazgo de colecciones peri-

renales, seguido por fístulas arteriovenosas que no precisaron embolización, hematuria, anemización sin transfusión y fiebre.

De las 390 biopsias realizadas, la tasa de éxito de obtención de tejido para el estudio anatómico-histológico fue del 97,9 %, la cual es similar a la comunicada en otros estudios¹⁰⁻¹².

Tampoco se encontró relación entre el número de biopsias realizadas sobre un mismo injerto renal y la aparición de complicaciones; es más, en los injertos en los que se realizaron de 3 a 5 biopsias, el porcentaje de complicaciones fue mínimo y en su mayoría se trató de complicaciones menores.

En nuestro centro la obtención de tejido se realizó con agujas de calibre 16 G x 150 mm y 18 G x 200 mm. Sin embargo, no disponemos de los datos suficientes para relacionar el calibre de la aguja utilizada con las complicaciones encontradas, información que sí se ha recogido en otro estudio en el que se observó que el cambio de aguja de 18 G a 16 G no añadió más morbilidad y sí mayor rentabilidad diagnóstica¹³.

En conclusión, según los datos obtenidos podemos decir que la biopsia de injerto renal es una técnica tan segura y eficaz como la biopsia en riñones nativos y que aporta información valiosa para el diagnóstico certero y la toma de decisiones terapéuticas. Consideramos que es recomendable su realización si se precisa, dado que el beneficio obtenido será mayor que el riesgo al que se somete al paciente, debido al bajo índice de complicaciones que se han observado.

Conflictos de interés

Los autores declaran que no tienen conflictos de interés potenciales relacionados con los contenidos de este artículo.

REFERENCIAS BIBLIOGRÁFICAS

1. Pérez A, Mármol A, Pérez J, Herrera M, Parodis Y, Molina S. La biopsia en el trasplante renal. Análisis de los resultados en 5 años de trabajo en el Instituto de Nefrología. 24 de noviembre de 2005. Instituto de Nefrología. Ciudad de La Habana, Cuba.
2. Moreso F, Serón D, Blanco J, Suñer M, De Gracia R, Sánchez J, et al. Indicación, procesamiento y diagnóstico de biopsias realizadas en España en pacientes con trasplante renal durante el año 2004. Presentado en el Congreso de la Sociedad Española de Nefrología, Cádiz, España. Octubre de 2007.
3. Rivera Gorrin M. Ultrasound-guided renal biopsy. *Nefrologia* 2010;30:490-2.
4. Ruiz J, Arias M. Técnicas e indicaciones de la biopsia renal. *Nefrología clínica* 2008;3.4.1:172-5.
5. Rivera Hernández F. Biopsia renal. *NefroPlus* 2009;2(1):1-8.
6. Whittier WL, Korbet SM. Indications and complications of renal biopsy: Uptodate. Available at: www.uptodate.com.
7. Whittier WL, Korbet SM. Renal biopsy: update. *Curr Opin Nephrol Hypertens* 2004;13:661-5.
8. Nicholson ML, Wheatley TJ, Doughman TM, White SA, Morgan JD, Veitch PS, et al. A prospective randomized trial of three different sizes of core-cutting needle for renal transplant biopsy. *Kidney Int* 2000;58(1):390-5.
9. Kim D, Kim H, Shin G, Ku S, Ma K, Shin S, et al. A randomized, prospective, comparative study of manual and automated renal biopsies. *Am J Kidney Dis* 1998;32(3):426-31.
10. Whittier W, Korbet S. Timing of complications in percutaneous renal biopsy. *J Am Soc Nephrol* 2004;15:142-7.
11. Waldo B, Korbet SM, Freimanis MG, Lewis EJ. The value of post-biopsy ultrasound in predicting complications after percutaneous renal biopsy of native kidneys. *Nephrol Dial Transplant* 2009;24:2433-9.
12. Riehl J, Maigatter S, Kierdorf H, Schmitt H, Maurin N, Sieberth HG. Percutaneous renal biopsy: comparison of manual and automated puncture techniques with native and transplanted kidneys. *Nephrol Dial Transplant* 1994;9:1568-74.
13. Toledo K, Pérez MJ, Espinosa M, Gómez J, López M, Redondo D, et al. Complicaciones asociadas a la biopsia renal percutánea. Experiencia en España 50 años después. *Nefrologia* 2010;30(5):539-43.
14. Rodríguez J, Andreu X, García M, Falcó J, Rué M, Ponz E, et al. Manejo de los pacientes tras la práctica de la biopsia renal percutánea. *Nefrologia* 1999;4:319-26.