

ORIGINALES

Tratamiento de la hipertensión vasculorrenal (HTVR) en la infancia con angioplastia transluminal percutánea (ATP)

R. Estepa, N. Gallego, J. Pascual, L. Orte, E. Puras*, R. Bermúdez** y J. Ortuño

Servicios de Nefrología, *Cirugía vascular y **Cardiología infantil. Hospital Ramón y Cajal. Madrid. España.

RESUMEN

La angioplastia transluminal percutánea (ATP) de las arterias renales es un tratamiento eficaz de la hipertensión vasculorrenal (HTVR) en niños, pero hay pocos casos publicados. Por ello comunicamos 7 ATP realizadas en 5 enfermos (tres niñas y dos niños) de edades comprendidas entre 11 meses y 15 años. En cuatro la estenosis de la arteria renal era unilateral y en uno bilateral. En uno coexistía un feocromocitoma. En una niña la arteria se reestenósó y redilató y en otra de 8 kg de peso, con estenosis bilateral, se realizaron dos procedimientos y en el primero se utilizó un catéter de dilatación de arterias coronarias.

Cuatro enfermos quedaron normotensos sin medicación y la quinta se controló mejor con medicación tras la ATP, aunque requirió cirugía posteriormente.

Palabras clave: **Pediatría, hipertensión arterial, hipertensión arterial vasculorrenal, angioplastia transluminal percutánea, tratamiento.**

TRANSLUMINAL ANGIOPLASTY AS TREATMENT FOR RENOVASCULAR HYPERTENSION IN CHILDREN

SUMMARY

Percutaneous transluminal angioplasty is a well known treatment for renovascular hypertension in adults. However, the experience in children has not been frequently reported. Therefore, we describe seven transluminal angioplasties performed on five children. There were three females and two males. Age ranged from 11 months to 15 years. The arterial lesion was unilateral in four cases and bilateral in another. In addition, one boy had a pheochromocytoma. In one pa-

Recibido: 14-IV-97.

En versión definitiva: 30-VI-97.

Aceptado: 7-VII-97.

Correspondencia: Dra. M.^a del Rosario Estepa.

Servicio de Nefrología.

Hospital Ramón y Cajal.

Carretera de Colmenar, Km. 9.100.

28034 Madrid

tient the arterial stenosis reappeared after a first angioplasty and was successfully treated with a second procedure. The girl with bilateral lesion underwent two procedures. The blood pressure control improved but she later needed a left kidney autotrasplant.

Finally, four cases were normotensive without antihypertensive drugs. In the remainder the blood pressure control was easier than previously.

Key words: Hypertension, renovascular hypertension, percutaneous transluminal angioplasty, treatment, children.

INTRODUCCION

La HTVR por estenosis de las arterias renales, sola o asociada a coartación de la aorta abdominal, es una causa frecuente de HTA severa en la infancia sobre todo en el lactante y neonato¹⁻⁴. Su tratamiento se ha modificado en los últimos 15 años por la introducción de nuevos fármacos hipotensores y de técnicas de radiología intervencionista⁴. La ATP de las arterias renales es un procedimiento ampliamente empleado en adultos pero la experiencia en niños es menor⁵⁻⁷. Por ello presentamos a cinco niños con estenosis uni o bilateral de arterias renales a los que se realizaron siete angioplastias.

MATERIAL Y METODOS

De 190 casos de HTA infantil tratados en nuestro servicio de 1977 a 1996, 19 eran HTVR por estenosis de las arterias renales con o sin otras anomalías arteriales asociadas. De ellos seis se trataron con cirugía, ocho sólo con hipotensores y en cinco se realizó ATP, de los que uno se intervino quirúrgicamente con posterioridad.

Se diagnosticó HTA cuando tres determinaciones de TA eran mayores al P95 para la edad y sexo de los enfermos^{8,9}, e HTA severa cuando en sucesivas determinaciones era de 15 mm de Hg mayor al P95 para edad y sexo, y/o existían datos de repercusión visceral¹⁰. Y se catalogó de HTVR tras la demostración arteriográfica de estenosis de arteria renal y curación o mejoría con su corrección.

La edad y TA iniciales, así como la repercusión visceral y los procedimientos diagnósticos, se detallan en la [tabla I](#).

En todos se hizo arteriografía y en tres eco-Doppler y estudios isotópicos. Se utilizaron catéteres de dilatación de 4 mm de diámetro en los casos 1 y 4, de 3 mm en los 2 y 5, y en el caso de menor edad con la estenosis bilateral, un catéter de 2 mm en la segunda dilatación y en la primera uno de angioplastia de arterias coronarias de 1,5 mm. La arteria renal se dilató inflando el balón a 4-6 atmósferas de presión durante treinta segundos. Se hizo heparinización local y en todos los casos se administró heparina a 30 UI/kg IV cada seis horas durante las 48 horas posteriores, recibiendo después ácido acetil salicílico al menos seis meses.

Tabla I. Datos de los enfermos.

Caso	1	2	3	4	5
Edad inicial	10 años 9 meses	7 años	11 meses	15 años	2,5 meses
TA al diagnóstico	140/110	160/90	185/130	210/140	180/100
Repercusión visceral	H.V.I.	H.V.I.	Miocardopatía severa	E.A.P. convulsiones	H.V.I., E.A.P. arritmias
Angiografía	Estenosis ARI	Estenosis ARD RD disminuido de tamaño	Estenosis ARI y ARD superior	Estenosis ARI RI disminuido de tamaño	Estenosis ARD

H.V.I.: Hipertrofia de ventrículo izquierdo.
 E.A.P.: Edema agudo de pulmón.
 A.R.D.: Arteria renal derecha
 A.R.I.: Arteria renal izquierda.
 RD: Riñón derecho
 R.I.: Riñón izquierdo.

RESULTADOS

El tipo de tratamiento y la evolución se presentan en la [tabla II](#). Hay que señalar que en el caso 1, a la enferma se le realizaron 2 ATP de la misma lesión con un intervalo de 3 meses por reestenosis ([fig. 1a y b](#)), y está normotensa sin medicación seis años después.

En el caso 3, que tenía estenosis bilateral ([fig. 2](#)), se hizo ATP de arteria renal izquierda a los 11 meses de vida y de arteria renal superior derecha a los 2,5 años, con ello requirió menos hipotensores para controlar la HTA, pero no mejoraba la miocardiopatía hipertrófica secundaria. Se intentó tratamiento con IECAs, pero tuvo un deterioro importante de la función renal reversible al retirar la droga. El estudio

Tabla II. Resultados y evolución.

Caso	1	2	3	4	5		
Edad ATP	10 años 9 meses	11 años 2 meses	7 años	1 año	2 años 6 meses	15 años	8 años
pre ATP							
TA	100/60	140/105	150/90	140/90	140/80	180/100	120/70
N.º drogas	3	0	2	4	3	1	1
post ATP							
TA	100/60	115/75	110/60	120/70	120/70	100/60	120/70
N.º drogas	0	0	0	3	2	0	0
Evolución	TA n.	TA n.	TA n.	Miocard. HTA Sí	Autotrasplante RI Mejoría miocard. Sí	TA n.	TA n.
Medicación	No	No	No			No	No
Tiempo	5 meses	7 años	3 años 6 meses	1 años 6 meses	3 años	3 meses	15 meses

Miocard.: Miocardiopatía.
R.I.: Riñón izquierdo.
TA n.: Tensión arterial normal.

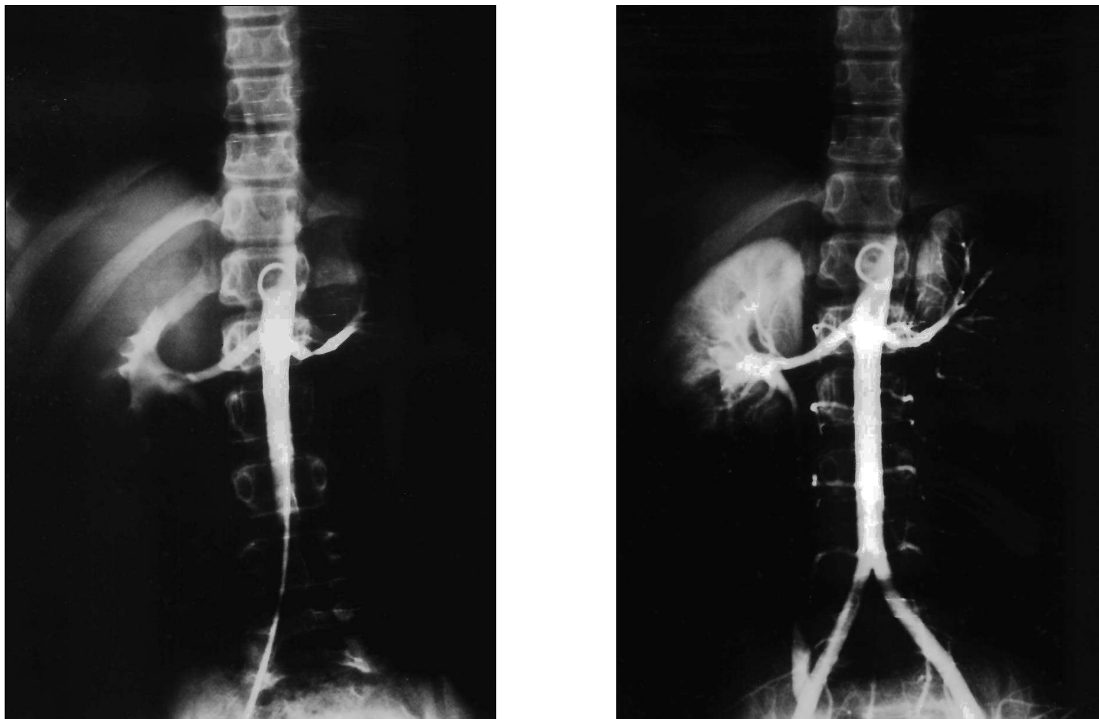

Fig. 1.—Arteria renal izquierda del caso 1, pre (a) y post (b) ATP.

isotópico con captopril era patológico (fig. 3) y el basal normal. A los tres años de edad se realizó autotrasplante de RI y actualmente está bien controlada con IECAs y tiene una importante mejoría de la miocardiopatía.

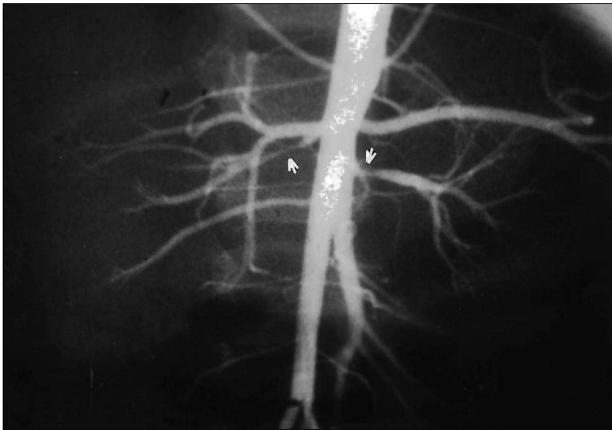

Fig. 2.—Arteriografía del caso 3 en la que se observa estenosis de ARI y estenosis larga de la arteria la renal superior derecha.

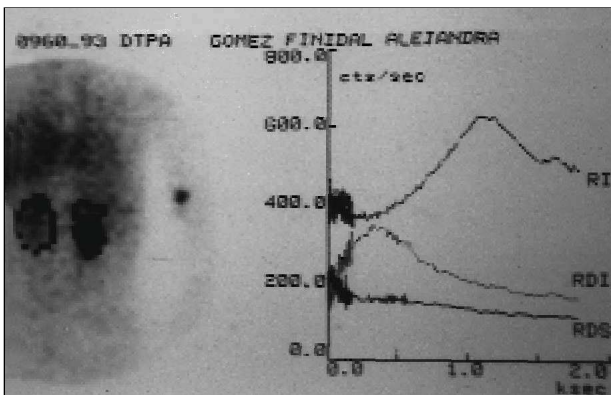


Fig. 3.—Estudio de DTPA Tc99 tras administración de captopril del caso 3, en la que se ve disminución de captación del radiofármaco por el RI, con retraso del pico en la curva de función; y casi ausencia de captación del polo superior de RD con curva de función plana.

El caso 4 se intervino de un feocromocitoma con éxito, pero padecía una cardiopatía congénita severa y falleció a los tres meses durante la cirugía cardíaca.

El caso 5, con sintomatología neonatal de miocardiopatía severa, se controló bien inicialmente con tratamiento médico con remisión de la afectación cardíaca y más adelante a los ocho años de vida se

realizó la ATP, estando normotensos sin medicación 15 meses después.

Sólo hemos observado una complicación de la técnica, un espasmo arterial, reversible de forma espontánea.

DISCUSION

La prevalencia de la HTA en niños es muy variable y depende fundamentalmente de la edad^{2,3,10}, las tablas empleadas de TA normal^{8,9,11} y la población escogida. Por ejemplo, del 0,7% al 2,5% de los neonatos de alto riesgo y el 8,9% de los prematuros ingresados en una unidad de cuidados intensivos, así como el 0,2% de los recién nacidos sanos tienen HTA^{1,12}. También se debe diferenciar la HTA límite de la moderada y la severa^{9,13}. Algunos opinan que menos del 5% de los niños entre 0 y 15 años tienen elevación de la TA y que casi siempre es secundaria^{1,14}. Alrededor del 10% es HTVR que, junto con la coartación aórtica, es la causa más frecuente de HTA severa y persistente en el lactante¹⁵. En nuestra serie de 190 hipertensos recogida durante 18 años, en niños entre 0 y 15 años, la causa vascular supone el 10%, que es análoga a la encontrada por otros autores^{1,3,13-15}.

La ATP de las arterias renales se ha utilizado ampliamente en adultos¹⁶, pero la experiencia en niños es menor. Chevalier recoge y analiza los casos publicados hasta 1987: treinta y siete procedimientos en pacientes con edad entre 1,3 y 17 años con un período medio de seguimiento de 63 meses y éxito del tratamiento en el 70%⁵. En estudios posteriores hay resultados variables, entre el 41%^{2,6,17} y el 50%¹⁸ de curaciones, o hasta el 100% de éxitos de Garel y cols.¹⁹ en 7 ATP, respectivamente. Sin embargo, de los seis casos de Deal y cols. sólo uno se cura y dos obtienen mejoría²⁰.

Las indicaciones de la ATP en niños y su eficacia son difíciles de establecer por la escasa casuística, ya que la serie más larga es de 35 enfermos²¹ y la experiencia en adultos no es directamente extrapolable debido al menor calibre de las arterias en pacientes pediátricos y la distinta etiología de las estenosis. En los adultos predomina la arterioesclerosis y en los niños la displasia fibromuscular en la que la ATP es más eficaz^{7,16}. Otras causas, como la neurofibromatosis, tienen fracasos de la técnica por la gran dureza de las paredes arteriales^{5,18}, y en la enfermedad de Takayasu los resultados no son concluyentes ya que mientras Deschenes y Ellis tienen fracasos^{18,22}, Tyagi, Sharma y Kumar en India obtienen curación o mejoría entre el 90 y el 100% de sus casos^{21,23,24}.

Deben seleccionarse los enfermos que pueden beneficiarse de la ATP según las características de la estenosis. La lesión ideal sería aquella que es única, corta, de localización medial y con estenosis entre el 50 y el 70% de la luz^{6,17-19,22}. Nosotros hemos utilizado este procedimiento en niños relativamente mayores con lesiones de fácil acceso por su situación, o en el caso de la enferma de 11 meses, porque tenía una lesión bilateral con grave repercusión cardíaca, difícil de operar en ese momento y con mala respuesta al tratamiento hipotensor. Hay que reseñar que Ellis consigue un 50% de éxitos en estenosis bilaterales²², aunque el paciente más joven tenía 2,8 años; sin embargo, el caso descrito por Watson de 1,3 años, tuvo una trombosis arterial y necesitó autotrasplante bilateral⁴.

De las complicaciones descritas de esta técnica, sólo hemos observado un espasmo arterial que es una complicación frecuente^{18,25}, a pesar de haber tratado a una enferma de ocho kilos de peso.

CONCLUSIONES

En nuestra experiencia la ATP de las arterias renales es útil en el tratamiento de la HTVR de la infancia incluso en niños con peso inferior a 10 kilos. La reestenosis es susceptible de nueva dilatación. Sólo hemos observado un espasmo de arteria renal reversible espontáneamente, que es una complicación leve. Y en todos los casos hemos obtenido curación o mejoría.

BIBLIOGRAFIA

- Martín Goble M: Hypertension in infancy. *Pediatr Clin North Am* 1: 105-122, 1993.
- Dillon MJ: Investigation and management of hypertension in children. *Pediatr Nephrol* 1: 59-68, 1987.
- Hiner LB, Falkner B: Renovascular hypertension. *Pediatr Clin North Am* 40 (1): 123-140, 1993.
- Watson AR, Balfé WJ, Hardy BE: Renovascular hypertension in childhood: a changing perspective in management. *J Pediatr* 106: 366-372, 1985.
- Chevalier R, Tegtmeyer C, Gómez A: Percutaneous transluminal angioplasty for renovascular hypertension in children. *Pediatr Nephrol* 1: 89-98, 1987.
- Malli WP, Puijlaert CB, Kouwenberg HJ, Klinge J, Donckerwolke RA, Geijskes BG y cols.: Percutaneous transluminal angioplasty in children and adolescents. *Radiol* 185: 391-394, 1987.
- Stanley P, Hieshima G, Mehringer M: Percutaneous transluminal angioplasty for pediatric renovascular hypertension. *Radiol* 153: 101-104, 1984.
- Sánchez Bayle M, Estepa R, López Verde L, Benito A, Hernández MA, García M y cols.: Valores normales de la tensión arterial en niños españoles. *An Esp Pediatr* 20: 1-7, 1984.
- Second Task Force on Blood Pressure Control in Children. *Pediatr* 79: 1-25, 1987.
- Sinaiko AR, Gómez-Marín O, Pirineas RJ: Prevalence of significant hypertension in junior high school-aged children. The children and adolescents blood pressure program. *J Pediatrics* 114: 664-669, 1989.
- Man SA, André JL, Bachmann H, Grobbee De, Ibsen KK, Lasser U y cols.: Blood pressure in childhood: pooled findings of six European studies. *J Hypertension* 9: 109-114, 1991.
- Ingelfinger JR, Dillon MJ. En: *Pediatric Nephrology: third edition*. Holliday MA, Barrat MT Avner ED (Editores). Williams & Wilkins. Baltimore, Maryland 1146-1164, 1994.
- Ingelfinger JR: Hypertension in the first year of life. En: Ingelfinger J (ed): *Pediatric Hypertension*. Philadelphia. WB Saunders 229-240, 1982.
- Daniels SR, Loggie JMH, McEnery PT, Towbin RB: Clinical spectrum of intrinsic renovascular hypertension in children. *Pediatrics* 80: 698-704, 1987.
- Ingelfinger JR: Renovascular disease in children. Nephrology Forum. *Kidney Int* 43: 493-505, 1993.
- Ramsay LE, Waller PC: Blood pressure response to percutaneous transluminal angioplasty for renovascular hypertension: an overview of published series. *Br Med J* 300: 569-572, 1990.
- Guzzetta PC, Davis CF, Ruley E: Experience with bilateral renal artery stenosis as a cause of hypertension in childhood. *J Pediatr Sur* 26: 532-534, 1991.
- Deschenes G, Zitek M, Gubler MC: La pathologie des artères rénales et ses indications thérapeutiques chez l'enfant. *Ann Pédiat* (Paris) 38, n.º 6: 387-392, 1991.
- Garel L, Dubois J, Robitaille P, Russo P, Filiatrault D, Grignon A y cols.: Renovascular hypertension in children: curability predicted with negative intrarenal Doppler US results. *Radiology* 195: 401-405, 1995.
- Deal JE, Snell MF, Barratt TM, Dillon MJ: Renovascular disease in childhood. *J Pediatrics* 121: 378-84, 1992.
- Tyagi S, Kaul UK, Satsangi K, Aroa R: Percutaneous transluminal angioplasty for renovascular hypertension in children: Initial and long-term results. *Pediatrics* 99 (1): 44-50, 1997.
- Ellis D, Shapiro R, Scantlebury V, Simmons R, Towbin R: Evaluation and management of bilateral renal artery stenosis in children: a case and review. *Pediatr Nephrol* 9: 259-267, 1995.
- Sharma S, Rajani M, Kaul U, Talwar K, Dev V, Shivastava S: Initial experience with percutaneous transluminal angioplasty in the management of Takayasu's arteritis. *Br J Radiol* 63: 515-522, 1990.
- Kumar P, Arora P, Kher V, Rai PK, Gulati S, Bajjal SS y cols.: Malignant hypertension in children in India. *Nephrol Dial Transplant* 11: 1261-1266, 1996.
- Ino T, Shimazaki S, Kaneko D, Yabuta K, Yamaguchi H, Kaneko K: Multiple spasms of renal arteries following percutaneous transluminal angioplasty in children. *Pediatr Nephrol* 8: 129-130, 1994.