

Vasculitis sistémica y carcinoma de próstata

J. J. Egea, F. Rivera, J. Olivares y M. J. Jiménez*

Servicio de Nefrología y *Anatomía Patológica. Hospital Gral. Universitario de Alicante.

Señor director:

Aunque las vasculitis sistémicas son idiopáticas, en ocasiones se asocian con las neoplasias hematológicas, siendo los linfomas las más implicadas, y en menor número de casos ciertos tumores sólidos¹. Presentamos una panarteritis microscópica con afectación renal asociada a un adenocarcinoma prostático.

Varón de 78 años que ingresa en el hospital por lesiones cutáneas en miembros inferiores. Estaba diagnosticado de enfermedad pulmonar obstructiva crónica y era fumador de 50 años/paq. Había presentado poliaquiuria y pérdida de fuerza miccional en los últimos meses. Dos semanas antes presenta una infección respiratoria y a continuación aparece una lesión cutánea eritematosa en muslo derecho de 4 cm de diámetro que evoluciona en pocas horas a lesiones purpúrico-necróticas en ambas extremidades inferiores y glúteos.

En la exploración física: buen estado general, TA: 120/80 mmHg, las lesiones cutáneas descritas y edema con fovea hasta las rodillas. En el tacto rectal se palpaba un nódulo derecho con pérdida del surco central. El resto sin hallazgos.

En los datos analíticos: Hb 13 g/dl, Hto 41% con resto del hemograma normal. VSG 12 mm/1^a h y proteína C reactiva < 0,4 mg/dl. Urea 29,5 mg/dl, Cr 1 mg/dl. GOT, GPT, GGT, FA y bilirrubina normales. Proteínas 6,7 g/dl con electroforesis normal.

En orina: proteinuria de 3,7 g/24 h y sedimento: microhematuria de 100 hem/c con algunos cilindros hialinos. Urocultivo estéril.

Marcadores de hepatitis: HBsAg (-), anti HBS (+), anti-Hbe (+), anti-VHC (-). CE A y alfa-FP normales, PSA de 35 microg/ml (normal < 10).

IgG: 1010 mg/dl, IgA: 717 mg/dl, IgM: 40 mg/dl, C3: 101 mg/dl y C4: 29 mg/dl.

El estudio serológico para ASLO, F reumatoide, Ac anti-MBG, C-ANCA y P-ANCA fue negativo. En la Ecografía abdominal los riñones eran normales.

La biopsia renal no obtuvo muestra valorable. La biopsia cutánea de una lesión fue compatible con vasculitis de pequeño vaso con inmunofluorescencia negativa (fig. 1). La biopsia de próstata mostró un adenocarcinoma grado 2+4 de Gleason.

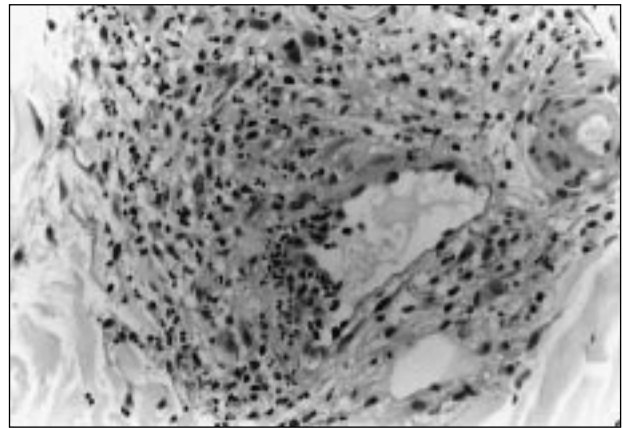


Fig. 1.—Hematoxilina-eosina. 40 X. Vénula con infiltración de polimorfonucleares y necrosis fibrinoide, compatible con vasculitis de vaso pequeño.

Dada la edad del paciente y el grado histológico del tumor se optó por tratamiento conservador mediante análogos de la LHRH y los edemas se controlaron bien con diuréticos. Las lesiones cutáneas evolucionaron hacia la resolución espontánea sin deterioro de la función renal.

Las vasculitis sistémicas con afectación renal son frecuentes en ancianos². Por otro lado, las neoplasias también son comunes en este grupo de edad. Muy posiblemente y en ocasiones puede existir una relación causa-efecto³. En nuestro paciente, coexistía una vasculitis con afectación cutánea y renal con un adenocarcinoma de próstata. Esta asociación reúne en cualquier caso varios puntos de interés. En primer lugar, desde un punto de vista etiopatogénico ante la posibilidad de implicar a los antígenos tumorales en la causa de la vasculitis. En segundo lugar, de índole terapéutica. Así Edgar y cols. han descrito 4 casos de vasculitis ANCA (+), asociada a tumores de vejiga, pulmón y próstata³. El tratamiento inmunosupresor prescrito para la vasculitis favoreció la diseminación al menos del tumor prostático³. En nuestro pacien-

Correspondencia: Dr. F. Rivera.
Servicio de Nefrología.
Hospital General Universitario de Alicante.
c/ Maestro Alonso, 109.
03010 Alicante.

J. J. EGEA y cols.

te la afectación renal fue leve —aunque no dispusimos de biopsia renal— por lo que no precisó tratamiento agresivo.

En conclusión, creemos que en los pacientes ancianos con vasculitis —asociada o no a ANCAS— es necesario buscar una neoplasia oculta. Independientemente de si existe o no relación causal, el tratamiento debe individualizarse para no favorecer la diseminación de la neoplasia.

BIBLIOGRAFIA

1. Alpers CE, Cotran RS: Neoplasia and glomerular injury. *Kidney Int* 30: 465-473, 1986.
2. D'Amico G, Sinico RA, Ferrario F: Renal vasculitis. *Nephrol Dial Transplant* 11 (Supl. 9): 69-74, 1996.
3. Edgar JDM, Rooney DP, McNamee P, McNeill TA: An association between ANCA positive renal disease and malignancy. *Clin Nephrol* 40: 22-25, 1993.
4. Jeannette JC, Falk RJ: Antineutrophil cytoplasmic autoantibodies and associated diseases. *Am J Kid Dis* 15: 517-529, 1990.