



Pielonefritis xantogranulomatosa en paciente en hemodiálisis desde hacía 21 años

B. Marí, R. Peña, I. Méndez*, A. Rodríguez Jornet, J. Martín, M. A. Cabezuelo***

Unidad de Nefrología. Servicio de Patología* y **Servicio de Radiodiagnóstico. Corporación Sanitaria Parc Taulí. Sabadell.

RESUMEN

La pielonefritis xantogranulomatosa es una entidad clínica de características histológicas definidas cuyo diagnóstico diferencial suele ser elaborado al tener que realizarse desde el punto de vista clínico con neoplasias, fundamentalmente con el carcinoma renal. En nuestro medio la tuberculosis renal también debe ser motivo de diagnóstico diferencial. Suele cursar con dolor lumbar y fiebre en un paciente, en general con antecedentes de litiasis urinaria. Es de presentación infrecuente en insuficiencia renal crónica terminal, tanto en riñones nativos como en injertos renales en caso de trasplante renal. La presentación tras 21 años de tratamiento sustitutivo renal es realmente excepcional, de ahí el motivo de la presentación junto al hecho de remarcar el diagnóstico diferencial con la enfermedad quística adquirida complicada por neoplasia.

Palabras clave: ***Pielonefritis xantogranulomatosa. Diálisis. Trasplante renal.***

XANTHOGRANULOMATOUS PYELONEPHRITIS IN A PATIENT TREATED BY HEMODIALYSIS FOR 21 YEARS

SUMMARY

Xanthogranulomatous pyelonephritis is a form of chronic infection of the renal parenchyma in the presence of urolithiasis; it is often misdiagnosed as a renal tumour. A definitive diagnosis can be made only by histology. Flank pain and, fever are the most frequent symptoms, in patients with urolithiasis. Xanthogranulomatous pyelonephritis is rare in patients with chronic renal failure, those on dialysis and transplant recipients.

We report a patient who developed xanthogranulomatous pyelonephritis after 21 years of renal replacement treatment by hemodialysis and cadaveric renal transplant. The rare occurrence of this disease in a patient on dialysis must be distinguished from two commoner complications of renal replacement, acquired renal cystic disease and its most serious complication, renal cell carcinoma.

Key words: ***Xanthogranulomatous pyelonephritis. Dialysis. Renal transplantation.***

Recibido: 23-IV-99.

En versión definitiva: 6-IX-99.

Aceptado: 13-IX-99.

Correspondencia: Dr. D. Angel Rodríguez Jornet
Unidad de Nefrología
Corporación Sanitaria Parc Taulí
Parc Taulí, s/n
08208 Sabadell. Barcelona

INTRODUCCION

La Pielonefritis xantogranulomatosa (PNX) es una pielonefritis crónica poco frecuente que ocurre con cierta mayor frecuencia en mujeres de edad media, en presencia de litiasis y obstrucción del tracto urinario. La sintomatología es inespecífica en forma de dolor intermitente en el flanco, fiebre o escalofríos¹. La etiología sigue siendo poco conocida^{2,3} y la *E. Coli* o el *Proteus Mirabilis* son los principales microorganismos causantes de la infección^{1,4}.

Presentamos un paciente con insuficiencia renal crónica en programa de hemodiálisis periódica (HDp) desde 20 años antes, diez de los cuales en trasplante renal. Presentó una PNX sobre riñón nativo afecto de enfermedad quística adquirida y litiasis, ocho años después de reiniciar diálisis tras el trasplante renal (TR).

CASO CLINICO

Paciente de 49 años afecto de insuficiencia renal crónica terminal (IRCT) por pielonefritis crónica ascendente por litiasis, en HDp desde 1977, transplantado de 1980 a 1990, requiriendo entonces nuevamente HD por rechazo crónico del injerto. Presentaba antecedentes de hipertensión arterial (HTA), cardiopatía isquémica, un episodio de accidente cerebrovascular isquémico, y hepatitis crónica por virus de la hepatitis C. Ingresa por un cuadro febril de ocho días de evolución. En la exploración destacaba fiebre de 39 °C y dolor en vacío y fosa lumbar izquierdos que aumentaban a la presión externa, con puñopercusión lumbar negativa. En la analítica había una discreta leucocitosis con fórmula normal, y el sedimento de la escasa orina residual que tenía el paciente tenía características de exudado purulento. La radiografía de tórax, y el ecocardiograma no aportaron datos sobre el origen del síndrome febril. Los hemocultivos fueron negativos. El cultivo de exudado uretral y de la mínima cantidad de orina obtenida fue positivo para *E. Coli*. Se realizó una ecografía abdominal donde se apreciaban cambios compatibles con hepatopatía crónica, ausencia del riñón derecho en fosa lumbar derecha y a nivel de fosa ilíaca derecha se apreciaba un injerto renal con múltiples imágenes de litiasis no obstructivas. El riñón izquierdo tenía así mismo múltiples imágenes de aspecto quístico, compatibles con enfermedad quística renal adquirida en diálisis, y también de litiasis. Se practicó una tomografía axial computerizada (TAC) de abdomen (fig. 1) donde se confirmaban los datos de la ecografía con un riñón izquierdo pequeño sustitui-

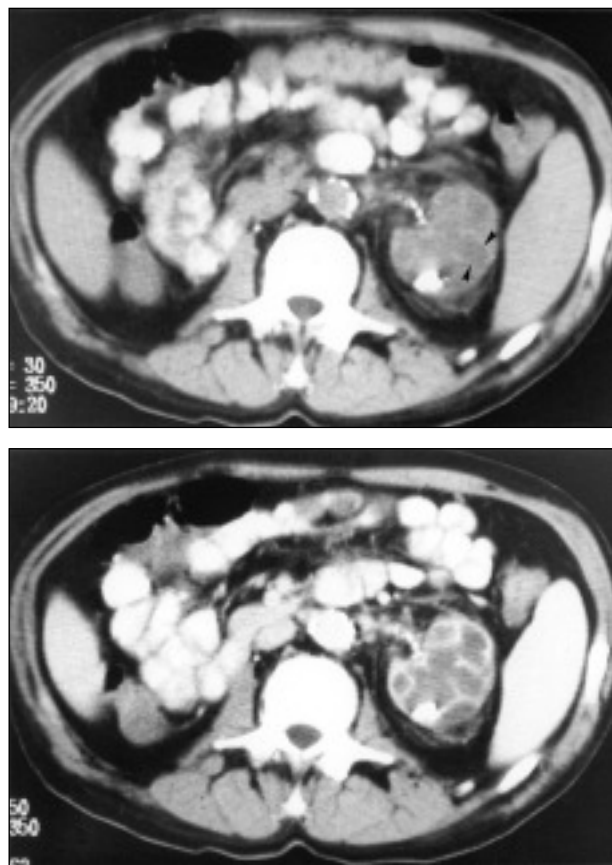


Fig. 1.—a) Sección de tomografía axial computerizada en la que se observa un riñón izquierdo con calcificaciones en la periferia y en la zona de la pelvis. Se aprecian áreas discretamente hipodensas que abarcan prácticamente todo el área renal (cabezas de flecha). b) Sección al mismo nivel tras la administración de contraste endovenoso en la que se observa con mejor detalle las cavidades que afectan al riñón, características de la pielonefritis xantogranulomatosa.

do por imágenes líquidas con tabicaciones y alguna imagen cálcica. La pelvis renal presentaba cambios sugestivos de afectación inflamatoria crónica compatible con PNX. Se realizó nefrectomía izquierda con un postoperatorio favorable, remisión de la fiebre y recuperación del estado general del paciente permitiendo la retirada del tratamiento antibiótico y la curación definitiva sin recaídas. La anatomía patológica del riñón extraído mostraba macroscópicamente una superficie externa polilobulada y a la sección el parénquima renal estaba sustituido por múltiples nódulos de color amarillento con centro necrótico delimitados por bandas de fibrosis y cicatrices corticales. Microscópicamente se observaba un extenso infiltrado inflamatorio granulomatoso con necrosis central rodeada de numerosos histiocitos es-

pumosos, células gigantes multinucleadas, linfocitos, células plasmáticas y neutrófilos que se extendían a grasa perirrenal. La tinción para micobacterias fue negativa. Todo ello compatible con PNX sobre riñón atrófico con quistes adquiridos sin neoplasia subyacente (fig. 2). El cultivo del tejido renal fue positivo para *E. coli*.

El paciente sigue bien a los 12 meses de la nefrectomía.

DISCUSION

La PNX descrita por primera vez en 1916 por Schlagenhauer continúa siendo en la actualidad una entidad de presentación poco frecuente caracterizada por la destrucción del parénquima renal, que es reemplazado por tejido granulomatoso rico en histiocitos cargados de lípidos (células espumosas)⁵. El diagnóstico lo proporciona el examen histológico. Hasta el momento se han publicado alrededor de 450 casos, de los cuales 114 han sido descritos en niños⁶. Existen diferentes teorías respecto a la patología de la PNX, siendo la obstrucción ureteral por cálculo la causa más frecuentemente descrita en la literatura. Sólo la obstrucción genitourinaria y la infección del tracto urinario han sido asociados de forma consistente con la PNX⁷.

Existen otros factores relacionados con esta enfermedad entre los que se incluyen la diabetes mellitus, el metabolismo lipídico alterado, la obstrucción linfática, alteraciones de la inmunidad, neoplasias, oclusión de la vena renal, alcoholismo, malnutrición, hiperparatiroidismo y TR, éste tanto en el riñón nativo como en el injerto^{5,8-14}.

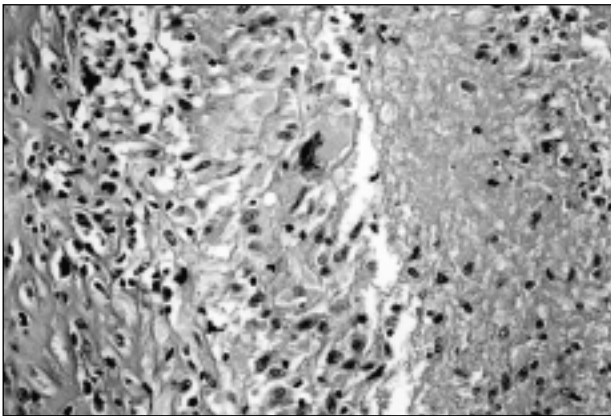


Fig. 2.—Material necro-inflamatorio, infiltrado linfohistiocitario y célula gigante multinucleada (HE x 400).

La presentación de PNX en pacientes trasplantados es rara, siendo algo más frecuente en estos casos la afectación del riñón nativo que la del trasplantado. Han sido descritos al menos seis casos de PNX en aloinjerto¹⁵⁻¹⁹; sólo en uno de ellos se desarrolló PNX sobre el injerto renal con el antecedente de PNX sobre el riñón nativo en los seis meses previos.

El tiempo medio transcurrido entre el inicio de los síntomas y el diagnóstico varió entre 2 meses y 10 años tras el TR. La diabetes mellitus se presentó en dos de los seis casos. La anulación funcional del riñón afecto fue un hallazgo común en todos ellos, y *E. Coli* fue el germen aislado con más frecuencia mediante urocultivo. Todo ello son hechos comunes no sólo a la PNX del riñón injertado sino también del riñón nativo.

En el caso de nuestro paciente existía el antecedente de pielonefritis crónica ascendente por litiasis precisamente como causa de su nefropatía originaria de su IRCT. Además, había desarrollado diabetes mellitus en relación con el tratamiento esteroideo instaurado años antes tras el TR. Se detectó infección por *E. Coli* en el momento del diagnóstico y presentaba anulación funcional del riñón afecto. Lo atípico de nuestro caso es el desarrollo de la enfermedad sobre un riñón nativo anulado funcionalmente en un paciente en tratamiento sustitutivo renal desde hacía 21 años. Durante este período desarrolló enfermedad quística adquirida, patología frecuente en estos pacientes, en la que la complicación más habitual es el desarrollo de carcinoma de células renales, por lo que fue obligado su diagnóstico diferencial histológico en la pieza extraída. El resultado fue el de PNX en el riñón nativo de un paciente en tratamiento sustitutivo renal mediante HDp y TR desde hacía 21 años.

En nuestro medio es obligado también el diagnóstico diferencial con la tuberculosis renal. Aunque el cuadro clínico fue agudo y se aisló un *E. Coli* en el cultivo de orina, hechos contrarios a la presencia subyacente de la micobacteria, la tinción histológica negativa para micobacterias en la pieza de nefrectomía, y la negatividad de los cultivos para bacilo de Koch descartaron definitivamente esa posibilidad.

BIBLIOGRAFIA

1. Petronic V, Buturovic J, Isvaneski M: Xanthogranulomatous pyelonephritis. *Brit J Urol* 64: 336-338, 1989.
2. Mering JH, Kaplan GW, McLaughlin AP III: Xanthogranulomatous pyelonephritis. Unusual clinical presentations. *Urology* 1: 338-341, 1973.
3. Tolia BM, Newman HR, Fruchtmann B, Bekirov H, Freed SZ: Xanthogranulomatous pyelonephritis: segmental or generalized disease? *J Urol* 124: 122-124, 1980.

4. Malek RS, Greene LF, DeWeerd JH, Farrow GM: Xanthogranulomatous pyelonephritis. *Brit J Urol* 44: 296-299, 1972.
5. Grainger RG, Longstaff AJ, Parsons MA: Xanthogranulomatous pyelonephritis: a reappraisal. *Lancet* 1: 1398-1401, 1982.
6. Hammadeh MY, Nicholls G, Calder CJ, Buik RG, Gornall P, Corkery JJ: Xanthogranulomatous pyelonephritis in childhood: pre-operative diagnosis is possible. *Br J Urol* 119: 589-593, 1978.
7. Scully RE, Mark EJ, McNeely WF, McNeely BU: Case records of the Massachusetts General Hospital. *N Engl J Med* 332: 174-179, 1995.
8. Levy M, Baumal R, Eddy AA: Xanthogranulomatous pyelonephritis in children. Etiology, pathogenesis, clinical and radiologic features, and management. *Clin Pediatr* 33: 360-366, 1994.
9. Malek RS, Elder, JS: Xanthogranulomatous pyelonephritis: a critical analysis of 26 cases and of the literature. *J Urol* 119: 589-594, 1978.
10. Chuang CK, Lai MK, Chang PL: Xanthogranulomatous pyelonephritis: experience in 36 cases. *J Urol* 147: 333-336, 1992.
11. Rafał RB, Kosovsky PA, Markisz JA: Xanthogranulomatous pyelonephritis in an infant. *Urology* 37: 553-556, 1991.
12. Rasoulpour M, Banco L, Mackay IM, Hight DW, Berman MM: Treatment of focal xanthogranulomatous pyelonephritis with antibiotics. *J Pediatr* 105: 423-425, 1984.
13. Warnock N, O'Flynn KJ, Thomas DG: Xanthogranulomatous pyelonephritis and ureterocutaneous fistula. *Br J Urol* 67: 549-550, 1991.
14. Papadopoulos I, Wirth B, Wand H: Xanthogranulomatous pyelonephritis associated with renal cell carcinoma: report on two cases and review of the literature. *Eur Urol* 18: 74-76, 1990.
15. Carson, CC, Weinerth JL: Xanthogranulomatous pyelonephritis in renal transplant recipient. *Urology* 23: 58-61, 1984.
16. Ribot S, Campbell AY, Eslami, H: Xanthogranulomatous pyelonephritis in a renal allograft. *J Urol* 140: 1512-1514, 1988.
17. Jones BF, Nanra RS, Grant AB, Ferguson NW, White KH: Xanthogranulomatous pyelonephritis in a renal allograft: a case report. *J Urol* 141: 926-927, 1989.
18. Elkharmnas EA, Mutabagani KH, Sedrak DD, Tesi RJ, Henry ML, Ferguson RM: Xanthogranulomatous pyelonephritis in renal allografts: report of 2 cases. *J Urol* 151: 127-128, 1994.
19. Levine LA, Gburek BM: Acquired cystic disease and renal adenocarcinoma following renal transplantation. *J Urol* 151: 129-132, 1994.